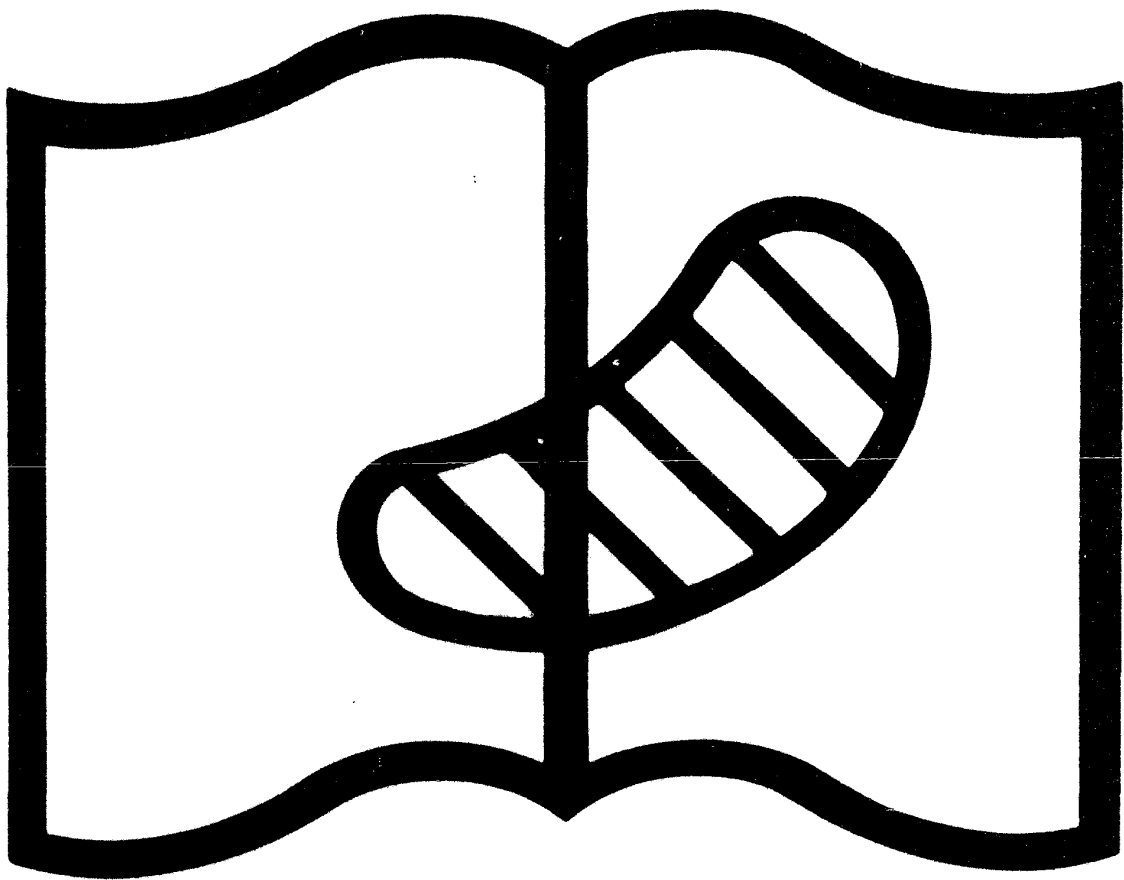


Brouardel P.

L'infanticide.

JB. Baillièrè

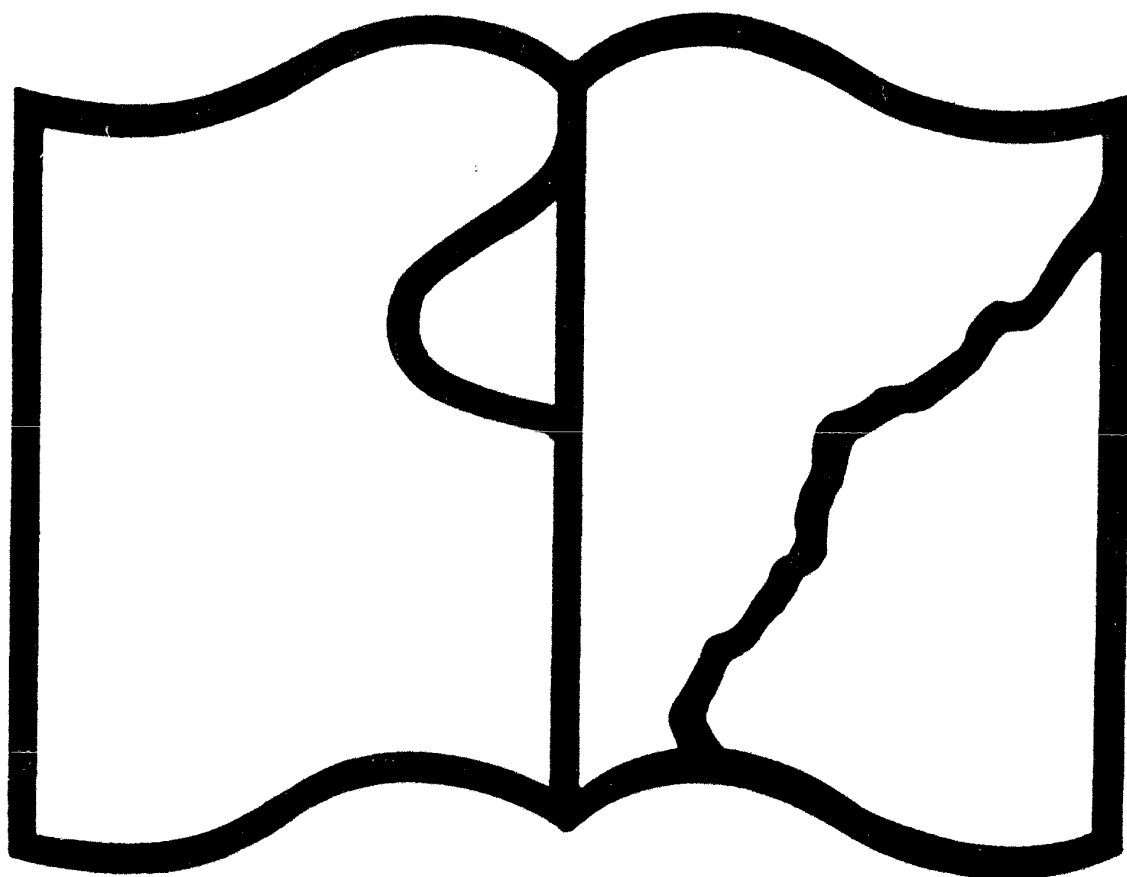
Paris 1897



Symbole applicable
pour tout, ou partie
des documents microfilmés

Original illisible

NF Z 43-120-10



Symbole applicable
pour tout, ou partie
des documents microfilmés

Texte détérioré — reliure défectueuse

NF Z 43-120-11

2960

P. BROUARDEL

Doyen de la Faculté de Médecine de Paris
Membre de l'Institut.



L'Infanticide

J.-B. BAILLIÈRE ET FILS

602 - 15



L'INFANTICIDE

DU MÊME AUTEUR

COURS DE MÉDECINE LÉGALE DE LA FACULTÉ DE MÉDECINE DE PARIS

- La Mort et la mort subite.** Paris, 1895. 1 vol. in-8, 455 p. 9 fr.
Les Asphyxies par les gaz et les vapeurs. Paris, 1896. 1 vol. in-8, 420 p. avec 8 pl. et 5 figures. 9 fr.
La Pendaison, la Strangulation, la Suffocation et la Submersion. Paris, 1897, 1 vol. in-8, 584 p. avec 3 pl. col. et 43 fig. 12 fr.
Les Explosifs et les Explosions, au point de vue médico-légal. Paris, 1897, 1 vol. in-8, 300 p., avec 39 fig. 6 fr.
L'Infanticide. Paris, 1897, 1 vol. in-8, avec 2 pl. col. et 14 fig. . . . 9 fr.

- Traité de Médecine et de Thérapeutique,** publié sous la direction de P. BROUARDEL, doyen de la Faculté de médecine de Paris, médecin de la Charité, membre de l'Institut; A. GILBERT, professeur agrégé à la Faculté de médecine de Paris, médecin de l'hôpital Tenon; et J. GRAGÈZ, médecin des hôpitaux de Paris. 1895-1897. 10 vol. in-8 de 750 p., avec fig. Prix de chaque volume. 12 fr.
Le Secret médical. Honoraires, mariage, assurances sur la vie, déclarations de naissance, expertise, témoignage, etc., 2^e édition, 1893, 1 vol. in-16 de 280 p. (*Bibliothèque scientifique contemporaine*) 3 fr. 50
La fièvre typhoïde, par P. BROUARDEL et L. THOMOT, médecin des hôpitaux de Paris. 1895, 1 vol. in-8 de 350 pages avec figures. . . 9 fr.
Le Laboratoire de Toxicologie, méthodes d'expertises toxicologiques, travaux du laboratoire, par P. BROUARDEL et J. OGIER, 1891, 1 vol. gr. in-8 de 274 p. avec 30 fig. 8 fr.
Déclaration des causes de décès, moyen de la rendre compatible avec le secret professionnel, déclaration obligatoire des maladies épidémiques, 1889, in-8, 23 p. 1 fr. 25
Organisation du service des autopsies à la Morgue. 1879, in-8, 32 p. . . 1 fr.
Des causes d'erreur dans les expertises d'attentats à la pudeur. 1884, in-8, 60 p. 1 fr. 50
Relation médicale de l'affaire Pastré-Baussier, 1880, in-8, 96 p. . . 2 fr. 50
Affaire Pranzini. Triple assassinat. Relation médico-légale. 1887, in-8, 44 p. 1 fr. 50
Affaire Gouffé. 1891, in-8, 28 p. 1 fr.
Étude médico-légale sur la mort du baron de Reinach, 1893, in-8, 38 p. 1 fr. 50
De la consommation de l'alcool dans Paris, 1888, in-8, 24 pages. . . 1 fr.
Du diabète traumatique, au point de vue des expertises médico-légales, par P. BROUARDEL et RICHARDIÈRE, 1888, in-8. 1 fr. 25
De la responsabilité des patrons dans certains cas de maladies épidémiques. 1893, in-8, 44 p. 1 fr. 50
Intoxication par le chlorate de potasse, par P. BROUARDEL et LHOÏTE, 1881, in-8. 1 fr. 25
Affaire Valrof, double tentative de meurtre, somnambulisme allégué, par P. BROUARDEL, MOTET et GARNIER, 1893, in-8, 32 p. 1 fr.

COURS DE MÉDECINE LÉGALE
DE LA FACULTÉ DE MÉDECINE DE PARIS

L'INFANTICIDE

PAR

P. BROUARDEL


PROFESSEUR DE MÉDECINE LÉGALE
ET DOYEN DE LA FACULTÉ DE MÉDECINE DE L'UNIVERSITÉ DE PARIS
PRÉSIDENT DU COMITÉ CONSULTATIF D'HYGIÈNE
MEMBRE DE L'INSTITUT (Académie des Sciences) ET DE L'ACADÉMIE DE MÉDECINE

Avec 2 planches coloriées et 14 figures intercalées dans le texte



PARIS
LIBRAIRIE J.-B. BAILLIÈRE ET FILS
Rue Hautefeuille, 49, près du Boulevard Saint-Germain.

—
1897
Tous droits réservés.



PRÉFACE

La pratique de la médecine légale montre que les expertises provoquées par les infanticides sont celles dans lesquelles est le plus souvent compromise la réputation du médecin expert. Ce n'est pas parce que des difficultés particulières naissent de l'autopsie du cadavre ou de l'examen de la mère, mais parce que dans tous les pays ce crime met l'opinion publique dans un état spécial, et si le médecin légiste n'a pas appliqué dans toute sa rigueur la méthode propre aux expertises, le moindre écart se trahit avec éclat au cours des débats en assises.

Cette méthode est très simple, très facile à appliquer lorsqu'il s'agit d'une autopsie, lorsque le drame est accompli.

L'expert n'a pas une *opinion* à formuler, il doit fournir une *démonstration*, il ne doit la baser que sur les lésions par lui constatées. Plusieurs de mes confrères disent que le juge veut une affirmation, ils s'en plaignent. Il y a évidemment entre eux et le juge d'instruction un malentendu. Ce dernier ne peut utiliser les conclusions d'un rapport dans lesquelles l'expert dit : *Il est probable, il est possible que tel acte ait été commis*. L'affirmation que veut le juge est : *Il est démontré ou il n'est pas démontré par les lésions constatées que tel*

acte a été ou n'a pas été accompli. Quand il n'est pas absolument prouvé par les lésions, par les recherches anatomiques, que tel crime a été exécuté, l'expert doit répondre : *Il n'est pas démontré que...*

Il appartient au juge d'utiliser les autres preuves fournies par les témoignages, les aveux, etc.; l'expert n'a pas à les connaître, et s'il les connaît, n'a pas à en tenir compte.

Un exemple rendra évidente la valeur de ce conseil.

Chaque fois qu'un crime émeut l'opinion, certains individus, sous l'influence d'un état d'esprit sur lequel nous n'avons pas à nous prononcer en ce moment, vont se dénoncer aux autorités comme étant les coupables. On ne parvient pas facilement à leur démontrer à eux-mêmes leur innocence.

D'autres accusés d'un crime ou d'un méfait, même s'ils sont innocents, s'avouent coupables, puis reprennent plus tard possession d'eux-mêmes et rétractent leurs aveux.

C'est peut-être à propos des accusations d'infanticide que ce fait est le plus fréquent.

J'ai pris le cas le plus extrême, celui où la conscience de l'expert se trouve soulagée par l'aveu de l'inculpée. Que vaudra pour lui cette preuve tirée des circonstances étrangères à son expertise, quand devant les jurés l'accusée rétractera ses aveux? A ce moment, sa conscience ne lui reprochera-t-elle pas avec force d'être sorti de son rôle et de ne pas être resté enfermé dans son domaine étroitement limité?

Quel est donc l'écueil, plus évident dans les inculpations d'infanticide que dans toutes les autres enquêtes? C'est le même que celui où se sont heurtées les diverses législations dans tous les temps et dans tous les pays.

On trouve le cadavre d'un nouveau-né. Il a été étranglé, frappé d'un ou plusieurs coups de couteau. Le sentiment public est révolté, et si en ce moment on

trouvait la femme coupable d'un crime odieux, commis sur un innocent sans défense, alors que cet enfant est le sien, la femme elle-même serait en péril. Le cadavre est là, le juge, les témoins, l'expert ne voient que lui.

Trois mois plus tard, aux assises, les jurés, les juges, le public ne voient plus ce cadavre. Ils ont devant eux une pauvre fille, séduite, ayant bonne réputation, abandonnée par un individu auquel la justice ne demande aucun compte ; tout le monde a pitié d'elle, on la plaint plus qu'on ne l'accuse ; paraît l'expert, il n'est pas, lui, imprégné des sentiments qui ont envahi les assistants, les magistrats et les jurés ; il est resté dans la première phase, celle dans laquelle l'indignation contre la criminelle était universelle ; si dans sa déposition paraît un reflet de ces premières impressions, s'il ne reste pas absolument sur son terrain scientifique, s'il laisse échapper une épithète caractérisant l'intensité de la violence commise, s'il dit : « Il existe une large plaie », s'il dit : « Les coups ont été portés par une main furieuse », c'est contre lui que se retournera l'indignation. Il doit dire : « La plaie a tant de centimètres, il y a eu telle lésion produite, » et se garder de toute expression qui trahirait son appréciation personnelle. C'est son intérêt, mais c'est surtout celui de la vérité. C'est son devoir étroit d'expert.

Ces deux courants d'opinion sont si réels qu'ils ont dominé les variations des législations. On en trouvera l'histoire dans le discours prononcé le 16 octobre 1896 par M. l'avocat général Bourdon devant la cour d'appel de Douai. Les unes ont pour ainsi dire toléré l'infanticide commis par les parents ; les autres, comme la loi française, ont placé ce crime parmi ceux qui sont punis de mort, à côté de l'assassinat et de l'empoisonnement. Mais dans tous les pays la contradiction, je dirais presque le contresens des sentiments au moment de la découverte du crime et le jugement de l'accusée,

s'est traduite par l'hésitation et la grande indulgence des juges. Dans les pays où la sévérité de la loi est extrême, quelques juristes pensent que si celle-ci édictait des peines moins sévères les jurés les appliqueraient plus volontiers : il ne semble pas que cette prévision soit justifiée par les lois plus indulgentes de la Hongrie, de la Suisse, de l'Italie.

Mais nous n'avons pas à modifier la loi, nous n'avons pas à l'appliquer, nous n'avons qu'à dire le *visum* et le *repertum* dans le cas soumis à notre examen.

Le médecin qui se renfermera dans ce cercle absolument fermé n'aura jamais à le regretter.

En terminant ce volume, j'adresse une dernière fois mes remerciements à M. le docteur Reuss, si prématurément enlevé à la science et à notre affection. Il a pu donner à la rédaction de ces leçons, recueillies pendant l'été de 1896, les mêmes soins qu'à celles qui ont paru pendant les années précédentes et je lui témoigne ma reconnaissance.

P. BROUARDEL.

16 novembre 1896.



L'INFANTICIDE

Messieurs,

La définition de l'infanticide nous est donnée par les articles 300 et 302 du code pénal.

Les voici :

ART. 300. — Est qualifié infanticide le meurtre d'un enfant nouveau-né.

ART. 302. — Tout coupable d'assassinat, de parricide, d'infanticide et d'empoisonnement, sera puni de mort, sans préjudice de la disposition particulière contenue en l'article 13 relativement au parricide.

La pénalité qui frappe le crime d'infanticide est donc la mort.

Que ce soit en France, en Allemagne, en Italie, en Angleterre, tous les médecins légistes sont d'accord pour reconnaître que plus du quart des autopsies médico-légales sont faites à propos d'infanticides. C'est vous dire que l'infanticide est extrêmement fréquent. Frappés de ce fait, les législateurs ont essayé de lutter en aggravant la peine : mais dans tous les pays les acquittements se sont multipliés, les jurés hésitent à appliquer une peine édictée par une loi draconienne, et qui ne leur semble pas tenir un compte suffisant des conditions dans lesquelles s'accomplit en général le crime.

Vous devez connaître ces circonstances non pas seulement parce qu'elles dominent la question au point de vue cri-

minel, mais parce qu'elles se répercutent sur le rôle du médecin légiste.

Il n'y a pas, Messieurs, d'écueil plus grave pour un médecin-expert que sa comparution en justice dans une affaire d'infanticide.

Quand on trouve un enfant nouveau-né étouffé, portant une fracture du crâne, découpé en morceaux, tout le monde est pris de pitié pour cet enfant, tout le monde est indigné contre la mère. Le commissaire de police, les magistrats sont émus par l'horreur du crime. Le médecin légiste fait l'autopsie, dépose son rapport, et l'affaire est jugée aux assises trois mois après.

L'accusée comparait. Qu'est-ce que cette accusée? Presque toujours c'est une fille dont l'aspect inspire aux jurés une profonde pitié. Ce ne sont guère que les filles honnêtes qui tuent leurs enfants : elles ont été séduites, elles ont réussi à cacher leur grossesse, elles sont restées muettes pendant les tortures de l'accouchement, parce qu'elles sont affolées à l'idée que leur faute va être connue, que leur déshonneur sera public!

Lorsqu'une fille a toute honte bue, elle ne tue pas son enfant; elle l'envoie en nourrice; elle sait que le résultat est le même; au bout de quelques mois elle cesse de payer la nourrice, elle change de domicile et elle n'entend plus parler de son enfant. Des faits récents que nous citons plus bas indiquent que dans certains pays, ce massacre des innocents est organisé industriellement.

La fille qui a tué son enfant, paraît donc devant le jury, avec une excellente réputation. Ses anciens maîtres témoignent qu'elle est une travailleuse, une bonne fille, probe et honnête. Tout le monde insiste sur ce côté de la question. Elle, la malheureuse, est en larmes; elle nomme son séducteur; c'est un bourgeois, c'est le fils de la maison où elle était en service, c'est le contre-maitre ou le chef d'atelier, et lui, on ne le poursuit pas; la jeune fille porte seule le poids

du crime. Tout le monde est plein de pitié pour elle, même le ministère public. C'est à ce moment que le médecin légiste intervient et dit : « Il y a un cadavre ! » Lui seul ignore les côtés moraux qui ont passionné les jurés pendant les débats, qui ont établi un courant de pitié auquel il se joindrait probablement si son devoir ne l'obligeait à dire quelle fut sa mission ; la cour, le ministère public, les jurés, le trouvent impitoyable ; ils en veulent au médecin de charger l'accusée et, en réalité, c'est le médecin expert seul qui à ce moment soutient l'accusation. Il fait son devoir. Mais ce devoir est contraire au sentiment général. C'est cette situation qui a créé la légende, qui pèse sur nous tous, et nous fait accuser de n'être que l'auxiliaire de l'avocat général.

Le milieu dans lequel vous vous trouvez est sympathique à l'inculpée, il vous est donc contraire. L'impression du début s'est retournée : au moment où on a découvert le cadavre de l'enfant, on aurait lynché l'inculpée, vous seul avez vu ce cadavre, les autres ne connaissent que les bons antécédents de l'inculpée, les influences qui ont amené sa chute, et sont témoins de son désespoir. Que dans votre déposition, pas un mot ne sorte de l'exposé des faits ! Vous devez la vérité à la justice qui vous a commis ; dans aucun cas, dans celui-ci comme dans les autres, vous ne devez pas vous laisser entraîner hors du terrain scientifique et laisser soupçonner votre opinion d'homme, le rôle d'expert suffit.

Je ne vous indique que les grandes lignes de la situation la plus fréquente : celle-ci compte infiniment de nuances. Malheureusement, pour nous, les médecins ont cherché à propos de l'infanticide à élargir le rôle du médecin légiste dans le prétoire de la justice. Notre rôle, tel qu'il est, doit nous suffire ; je ne saurais trop protester contre ces tentatives.

Je vous disais plus haut que, à côté de cette fille, malheureuse, digne de toute pitié, on trouvait des organisations industrielles pour lesquelles aucune excuse ne saurait être invoquée. J'emprunte au journal *le Temps* du 16 avril 1896 un

exemple bien instructif de ces exploitations monstrueuses. Il est intéressant non pas seulement par le fait lui-même, mais par les détails qu'il donne sur les mœurs, sur les conditions dans lesquelles sont placées les filles mères ; ce sont les mêmes dans tous les pays et nous n'avons malheureusement pas le droit d'invoquer en faveur de notre patrie un meilleur état moral :

« *L'ogresse de Reading*. — Il faut se reporter à quelques mois en arrière pour apprécier toute l'horreur des crimes qui terrifient aujourd'hui la population de Londres et qui ont amené l'arrestation d'une femme Dyer, domiciliée à Reading.

« Dans le courant du mois d'octobre dernier, un de nos confrères du journal londonien le *Sun*, publiait sous ce titre : « Le massacre des innocents », un article du plus haut intérêt sur la facilité avec laquelle certaines mères de famille, et plus généralement des filles mères, confient leurs enfants nouveau-nés à des mercenaires inconnues, qui disparaissent ensuite pour jamais, après avoir reçu une petite somme destinée à l'entretien et à l'éducation des enfants.

« Il est impossible, écrivait notre confrère, qu'une femme se charge d'élever un enfant pour 250 francs une fois donnés. « Ces malheureux petits êtres doivent être supprimés, assassinés, ou jetés aux hospices. »

« En vue d'une expérience, le rédacteur du *Sun* fit paraître dans un autre journal une annonce ainsi rédigée : « Une dame charitable offre d'adopter un enfant en bas âge, fille ou garçon, et de le bien élever jusqu'à sa majorité, en échange d'un versement de 200 à 300 francs. Bonnes références. »

« Suivaient l'indication d'initiales et l'adresse d'un bureau de poste pour correspondre.

« En moins de trois jours, le journaliste reçut plus de quatre cents lettres de femmes appartenant tant à la population ouvrière qu'à la petite bourgeoisie. Les correspondants offraient la somme demandée et n'exprimaient aucune exigence

quant aux références offertes. Beaucoup même priaient la dame charitable de ne pas chercher à les connaître, de respecter un incognito dont quelques-unes faisaient une condition du marché. Presque toutes s'engageaient à ne jamais revoir leur enfant et même à ne pas demander de ses nouvelles.

« Cette correspondance affermit notre confrère dans sa conviction que les annonces similaires publiées chaque jour dans les journaux et plus particulièrement dans les feuilles à un sou qui ont le plus gros tirage, n'avaient pour but que de satisfaire l'égoïsme des mères indignes et ne pouvaient avoir pour résultat que le sacrifice des nouveau-nés. Il s'attacha dès lors à relever dans les faits divers tous les récits relatifs à des disparitions d'enfants, et il arriva bientôt à un total effrayant de pauvres petits cadavres trouvés soit dans la Tamise, soit dans les fossés qui bordent les routes. Et, revenant sans cesse à la charge, il adjurait la police de partager enfin ses inquiétudes. Il est bien possible que sa courageuse, vaillante, persistante et généreuse campagne ne soit pas étrangère aux enquêtes qui ont suivi à l'arrestation qui en a été le résultat.

« Il est certain que beaucoup de cadavres d'enfants ont été découverts depuis quelques mois dans la Tamise, et, loin qu'on en ait exagéré le nombre, il y a plutôt lieu de craindre que la police n'en soit encore qu'au début de ses découvertes.

« La femme Dyer, contre laquelle une instruction est ouverte en ce moment, n'est pas en aveux, mais les présomptions relevées contre elle équivalent à des charges redoutables.

« Il est déjà établi qu'elle a eu recours à la publicité des journaux pour obtenir la garde de plusieurs enfants, qu'aucun de ces enfants ne vit actuellement auprès d'elle et qu'elle ne peut donner sur eux de renseignements satisfaisants. De plus, trois des cadavres récemment repêchés dans la Tamise étaient étranglés avec des cordons dont on a retrouvé

chez elle de nombreux échantillons, et enveloppés dans des sacs semblables à ceux découverts en possession de la femme Dyer. Enfin, la prisonnière a été confrontée avec des femmes et des filles mères dont elle avait accepté, contre espèces, d'élever et d'entretenir les enfants. Sa culpabilité est au moins probable.

« Mais la question capitale est celle-ci : La femme Dyer doit-elle être considérée comme uniquement responsable de toutes les disparitions d'enfants signalées depuis les premières semaines de cet hiver ? Est-elle la seule coupable ? Ou bien les crimes qui lui sont reprochés sont-ils, pour beaucoup d'autres misérables, encore inconnues, comme une profession exercée d'une façon constante et à laquelle des centaines et des centaines de nouveau-nés auraient été sacrifiés ?

« Les dépositions de certains témoins donnent à craindre que la femme Dyer ne soit pas la seule ogresse des environs de Londres.

« Le juge chargé de présider l'enquête a notamment entendu une « bar-maid », nommée Evelina Marnon, jolie fille d'une vingtaine d'années, qui a confié son enfant à la femme Dyer à la condition de ne plus jamais en entendre parler. Le magistrat n'a pu s'empêcher de maltraiter assez sévèrement cette demoiselle.

« — Vous ne vouliez pas mettre votre enfant en nourrice, lui a-t-il dit. Vous vouliez vous débarrasser de lui. Ce sont les mères comme vous qui font les criminelles comme celle-ci. Si vous n'aviez pas manqué à vos devoirs les plus sacrés, le bébé serait sans doute encore en vie. Vous êtes responsable de son assassinat.

« Miss Marnon a répondu en larmoyant qu'elle n'avait pas fait autre chose que ce que font toutes les jeunes filles dans sa position, qu'on trouve difficilement à se placer avec un enfant sur les bras, que les mois de nourrice sont lourds à payer et que si, pour son malheur, elle redevenait mère, il lui faudrait bien se débarrasser encore de son enfant. Cette triste fille n'exagérait rien.

« Peut-être se rappelle-t-on ce procès en supposition d'enfant plaidé l'année dernière devant la cour du banc de la reine, et où il fut établi que la veuve Salisbury avait acheté un enfant à une fille mère d'Egware-road, comme elle eût acheté une poupée dans un magasin de jouets. Les débats révélèrent qu'elle avait eu le choix pour cette opération commerciale, et que les offres ne lui avaient pas manqué.

« Il existe donc — et ceci est le côté terrible de cette affaire — il existe donc en Angleterre une industrie pour la suppression des enfants nés dans certaines conditions de malheur ou de honte, industrie dont les transactions sont rendues plus aisées par la publicité des journaux. Londres fourmille de gardiennes d'enfants, de femmes qui, demeurant toute la journée oisives au logis, gagnent deux ou trois shillings par jour à garder des enfants, au prix moyen de soixante centimes par enfant. Comme il n'est pas rare que douze ou quinze bébés ainsi gardés soient réunis dans une chambrette de quelques pieds carrés, ces « nurseries » deviennent rapidement de dangereux foyers d'infection, et la mortalité y sévit terriblement. C'est par ce système que la femme Dyer avait commencé, mais les profits ne lui en paraissaient pas suffisants et elle s'était décidée depuis longtemps à en repousser les charges. Elle faisait intervenir avec ses clientes de véritables contrats dont on a retrouvé chez elle le brouillon et qui se formulaient ainsi :

« Je soussignée consens à remettre mon enfant à Mme Dyer, « qui pourvoira désormais à son entretien et à son éducation. « Il ne me sera pas permis, sous quelque prétexte que ce soit, « de demander de ses nouvelles ni d'en revendiquer la possession. Mme Dyer en a dorénavant la propriété et toute la « responsabilité. »

« On n'a retrouvé que huit de ces contrats chez la prisonnière. Mais cela ne prouve nullement qu'elle n'aurait acheté et fait disparaître que huit enfants. Elle n'a pu conserver ces contrats que par négligence. Et combien en aura-t-elle détruit ?

« L'inculpée semble avoir été assistée dans ses méfaits par son gendre, qui est également poursuivi. Il se nomme George Palmer.

« Tous deux habitaient, dans Reading, une petite maison située au 45 de Kensington road. Leur seul commensal était un jeune garçon de neuf ans désigné sous les noms de Willie Thorton, et que l'accusée avait en garde. Ce petit malheureux n'a jamais connu ni son père ni sa mère, et la femme Dyer affirme ne pas les connaître davantage; mais il est probable, puisqu'elle le gardait, qu'elle sait au moins qui payait son entretien.

« Au-dessus de la porte de cette maison, la femme Dyer avait fait peindre une image du Christ, avec cette légende qui emprunte aux poursuites une signification terrifiante : *Suffer the children to come unto me*, « laissez venir à moi les petits enfants ».

« Dans le courant de la nuit dernière la femme Dyer a tenté de se suicider en s'étranglant avec un des lacets de sa chaussure; mais les gardiens sont survenus à temps pour la sauver. Elle est cependant assez souffrante pour que la marche de l'instruction en soit retardée.

« Cette affaire cause dans Londres une émotion et une indignation énormes. Livrée à la foule, la femme Dyer périrait dans les plus féroces supplices. »

L'enquête a démontré la culpabilité de la femme Dyer, elle a permis de craindre qu'elle ne fût pas seule à exploiter cette monstrueuse industrie.

1. — Qu'est-ce qu'un nouveau-né?

Le code a qualifié infanticide le meurtre d'un enfant nouveau-né, mais *qu'est-ce qu'un nouveau-né?* Les médecins ont cru, jusque dans ces dernières années, beaucoup pensent encore qu'il leur appartient de dire qu'un enfant est un nouveau-né ou ne l'est pas. Ils se sont laissé entraîner, dans leur ardeur intempestive, à établir des théories d'apparence scien-

tifique mais qui ne soutiendraient pas l'épreuve de la cour d'assises.

Ollivier, d'Angers, qui a laissé de nombreux et d'excellents rapports médico-légaux, avait proposé de déclarer que tout enfant dont le cordon ombilical n'était pas tombé, était un nouveau-né. Or la chute du cordon s'effectue du quatrième au huitième jour.

Billard a fait observer que la proposition d'Ollivier était inacceptable : une fille peut accoucher de deux jumeaux, disait-il ; chez l'un le cordon tombe le quatrième jour, chez le second il persiste jusqu'au septième. Si la mère tue ses enfants le cinquième ou le sixième jour, elle serait donc poursuivie pour avoir commis un meurtre sur le premier et un infanticide sur le second de ces enfants ! Billard, à son tour, a proposé de s'appuyer sur la cicatrisation de l'ombilic : « Tout enfant dont l'ombilic n'est pas cicatrisé est un nouveau-né ». La cicatrisation se fait du douzième au quinzième jour. Mais là encore on se heurte à la même situation que dans l'hypothèse d'Ollivier d'Angers. Chez des jumeaux, la cicatrisation de l'ombilic ne se fait pas dans des conditions identiques. L'ombilic peut être cicatrisé chez l'un avant qu'il ne le soit chez l'autre et la mère, qui a tué ses enfants jumeaux, pourra être accusée d'infanticide et de meurtre à la fois.

Parrot a proposé une théorie encore moins juridique. Il considère comme nouveau-né tout enfant qui présente encore des traces de la circulation fœtale.

Après de minutieuses dissections, il a cru pouvoir fixer dans un savant mémoire (1), à la fin du troisième mois le moment où un enfant cesserait d'être un nouveau-né. Les données anatomiques sur lesquelles il s'appuie sont exactes, mais ne connaissons-nous pas des jeunes gens, des adultes chez lesquels le canal artériel, le trou de Botal persistent toute la vie ? Nul ne pourrait soutenir qu'ils restent nouveau-nés.

(1) Parrot, *Gaz. des hôpitaux*, 26-28 décembre 1878.

Depaul n'a pas été aussi loin ; pour lui, un enfant n'est plus nouveau-né après le quinzième ou le vingtième jour.

En Bavière, un enfant est réputé nouveau-né jusqu'à la fin du troisième jour.

En Allemagne, Robert Froriep, s'inspirant sans doute d'un souvenir biblique, a dit qu'un enfant était nouveau-né tant qu'il était sanguinolent : *Infans sanguinolentus, cruentatus*. Mais alors il suffirait de laver cet enfant avant de le tuer pour qu'il n'y ait plus infanticide.

Vous voyez, Messieurs, à quels écarts ont abouti ces diverses interprétations médicales.

Heureusement pour les médecins et pour les accusées la cour de cassation a tranché la question par un arrêt du 25 décembre 1835, rendu dans l'affaire de la fille Demange (1).

Cette fille était accouchée le 21 juin, elle a tué son enfant le 22 juillet suivant, au bout de trente et un jours. Elle a été condamnée aux assises pour crime d'infanticide ; son avocat s'est pourvu en cassation et dans l'arrêt qu'elle a rendu, la cour de cassation a fixé la doctrine. Je ne vous lirai pas l'arrêt en son entier, mais je ne saurais passer sous silence le considérant suivant :

« Attendu que la loi en qualifiant d'infanticide et en punissant d'une peine plus forte le meurtre d'un enfant nouveau-né, n'a eu en vue que l'homicide volontaire commis sur un enfant au moment où il vient de naître ou dans un temps très rapproché de celui de sa naissance, que ces dispositions ne peuvent être étendues au meurtre d'un enfant qui a déjà atteint l'âge de trente et un jours et dont par conséquent la naissance si elle n'a pas été légalement constatée n'a pu du moins le plus souvent rester complètement inconnue, que cette extension répugne et à la lettre de l'article 300 du code pénal et à l'esprit de la législation sur l'infanticide qui n'a

(1) Briand et Chaudé, t. I, p. 345.

voulu protéger par un châtement plus sévère la vie de l'enfant que lorsqu'elle n'est pas encore entourée des garanties communes et que le crime peut effacer jusqu'aux traces de la naissance. »

La conclusion à tirer de cet arrêt de la cour de cassation est très nette : Nous devons admettre qu'il n'y a pas infanticide ou plutôt qu'un des éléments constitutifs de l'infanticide disparaît quand la vie de l'enfant est protégée par la notoriété ou qu'il y a eu déclaration de sa naissance.

Cette jurisprudence n'a pas varié depuis : il a été jugé qu'une mère qui était accouchée à l'hôpital et qui avait tué son enfant huit jours après sa naissance ne commettait pas un infanticide : le fait seul d'être accouchée dans un hôpital ou d'avoir été entourée au moment de l'accouchement par des personnes qui y ont aidé, constitue un fait de notoriété de la vie de l'enfant et élimine l'idée d'infanticide.

La cour de cassation a réduit au minimum la durée de l'état de *nouveau-né* ; les théories médicales auraient pour effet de l'étendre outre mesure et par suite, d'aggraver encore la sévérité du code pénal. J'accepte, sans hésitation aucune, l'arrêt de la cour et je pense, avec elle, que l'idée d'infanticide disparaît lorsque l'enfant est protégé par la notoriété.

En fait, neuf fois sur dix, l'infanticide est perpétré dans l'instant qui suit la naissance. La femme ne veut pas que son accouchement soit découvert : si, au prix de mille précautions, elle a pu cacher sa grossesse, ce n'est pas pour que la présence d'un enfant fasse connaître sa faute à tout le monde. Or, l'enfant révèle sa présence par ses cris ; il faut donc étouffer le *cri révélateur*, et c'est pourquoi l'infanticide suit immédiatement l'accouchement.

Si le juge d'instruction vous demande : *Est-ce un nouveau-né ?* ne répondez pas directement à la question ; vous devrez constater l'état dans lequel était l'enfant soumis à votre examen ; vous direz si le cordon était adhérent ou s'il était tombé ; si l'ombilic était ou non cicatrisé, mais vous

n'irez pas plus loin. Il ne vous appartient pas d'étendre votre rôle et de tirer de vos constatations des conclusions, dont la déduction incombe au magistrat seul.

2. — Y a-t-il eu infanticide ?

Plusieurs de mes confrères de province m'ont demandé quelle réponse ils devaient faire à cette question posée quelquefois par le juge d'instruction : *Y a-t-il eu infanticide ?* Pour qu'il y ait infanticide il faut que l'enfant soit un nouveau-né et que la mère ait eu la volonté de tuer. La réponse à ces deux questions n'est pas de notre compétence, mais de celle des magistrats.

Vous pouvez toutefois être appelés à fournir au juge les éléments sur lesquels il formera son jugement. Ainsi un enfant nouveau-né peut mourir suffoqué par une main criminelle ou parce qu'au moment de la naissance il est resté la face baignée dans les liquides qui sortent au moment de l'accouchement. Dans le premier cas il y a volonté de tuer, dans le second il peut y avoir négligence ou ignorance.

Vous aurez donc à rechercher et à relever les signes qui prouvent qu'il y a eu suffocation active. Si vous ne les trouvez pas, vous restez en présence des deux hypothèses que je vous indiquais.

Les anciens médecins légistes avaient décrit l'*infanticide par omission* (par omission des soins nécessaires) ; si vous prononcez ce mot dans votre rapport, le juge d'instruction peut en conclure contrairement à votre intention que la mère a voulu supprimer son enfant en le privant des soins que réclamait son état. Il est possible que cette mère n'ait pas donné à son enfant les soins nécessaires, mais qu'elle n'ait pas voulu donner la mort.

C'est donc un des éléments constitutifs de l'infanticide qui n'existe pas et que vous paratriez relever en employant ce terme d'infanticide par omission. Il est inutile, à double entente, ne vous en servez pas.

Messieurs, quand une fille, primipare, accouche clandestinement, elle est épuisée. Songez qu'elle subit les douleurs de l'enfantement sans pousser un cri, sans proférer une plainte, sans faire un mouvement; quelquefois elle est accouchée dans une chambre où couche une autre personne, qui n'a rien entendu. Elle est fatiguée, elle n'en peut plus; l'enfant, demeuré entre ses cuisses, ne crie pas; elle demande qu'il passe inaperçu, elle ne désire pas autre chose, elle laisse faire. Entre ce laisser faire et la volonté de tuer il y a une différence considérable; je vous en prévient afin que vous ne vous trouviez pas entraînés, malgré vous, en employant un terme impropre à charger inconsciemment la fille mère dans la rédaction de votre rapport.

Dans certains traités de médecine légale qui ont paru avant le moment où Tardieu a publié ses remarquables études (1), les auteurs ont confondu l'avortement et l'infanticide. Je n'ai pas besoin d'insister sur la différence qui existe entre ces deux actes. Il suffit de rappeler qu'une femme peut être poursuivie à la fois pour crime d'avortement et crime d'infanticide; voici dans quelles circonstances: Une femme enceinte de sept mois se fait avorter. Elle met au monde un enfant vivant; l'enfant crie; elle l'étrangle. Il y a deux actes criminels consécutifs, avortement et infanticide. Ce sont bien deux actes absolument distincts.

Vous n'avez donc pas à vous immiscer dans la question de savoir si la mère a eu ou n'a pas eu la volonté de tuer. Vous indiquerez dans votre réponse au juge d'instruction quel était l'état du petit cadavre; vous direz quel était l'âge de l'enfant, s'il a ou s'il n'a pas vécu et de quelle façon il a succombé.

(1) Tardieu, *Étude médico-légale sur l'avortement*, 4^e édition, Paris, 1888.— *Étude médico-légale sur l'infanticide*, 2^e édition, Paris, 1880, p. 4.

3.— Quelles personnes commettent des infanticides ?

D'un rapport présenté en 1880 par le ministre de la justice, rapport dressé sur des documents d'une authenticité absolue par M. Yvernès, qui était alors directeur de la statistique, il résulte que pendant un demi-siècle, de 1831 à 1880, les cours d'assises de France ont été appelées à se prononcer sur 8568 accusations d'infanticide.

En voici la progression par périodes quinquennales :

1831-35 on a jugé	471 infanticides	94 par an.
1836-40 —	676 —	135 —
1841-45 —	715 —	143 —
1846-50 —	761 —	152 —
1851-55 —	915 —	183 —
1856-60 —	1069 —	214 —
1861-65 —	1028 —	206 —
1866-70 —	932 —	186 —
1871-75 —	1031 —	206 —
1876-80 —	970 —	194 —

L'augmentation a donc été continue pendant les trente premières années. Le chiffre a fléchi au moment de la guerre de 1870, sans doute à cause des difficultés qu'ont rencontrées les enquêtes de la justice. Les nombres restent ensuite à peu près stationnaires. Malheureusement cette diminution semble purement apparente.

En effet la loi du 13 mai 1863, en réduisant à un simple délit la *suppression de l'enfant* lorsqu'il n'est pas établi que celui-ci a vécu ou lorsqu'il est établi qu'il n'a pas vécu, a donné aux parquets et aux juges d'instruction la possibilité de déférer aux tribunaux correctionnels des infanticides qui auraient antérieurement été envoyés aux cours d'assises.

En 1892, dernière année pour laquelle les statistiques complètes ont été publiées, il y a eu aux assises 148 affaires d'infanticide comportant 163 accusés ; 72 ont été acquittés, 58 condamnés aux travaux forcés à temps, 17 punis de plus

d'un an d'emprisonnement, 14 condamnés à moins d'un an, une accusée a été punie de la réclusion, une autre, une jeune fille de quatorze ans, a été internée dans une maison de correction.

Somme toute, en France le nombre des infanticides a presque triplé depuis 1830. Pourquoi ?

Est-ce à cause de l'indulgence du jury ? Je ne crois pas qu'une fille mère, dans l'instant où elle tue son enfant, pense à bénéficier de cette indulgence. Elle est possédée par une seule préoccupation : cacher son déshonneur.

Est-ce à cause de la suppression des tours ? Ici, Messieurs, nous nous trouvons en présence d'une littérature extraordinairement étendue. Les avis sont absolument partagés, les uns accusent la disparition des tours de tout le mal, les autres ne lui reconnaissent au contraire aucune influence.

M. Socquet (1) a fait une étude très complète de la question des tours au point de vue de l'infanticide. Il se dégage de cette étude un fait très curieux et très intéressant. Dans les grandes villes, Paris, Lyon, Marseille, Bordeaux, etc., la suppression des tours n'a absolument rien changé à la situation ; le nombre des infanticides est resté le même. Dans les pays agricoles au contraire, il a augmenté. La raison de cette différence est facile à découvrir. Les mères qui tuent leurs enfants forment deux catégories nettement tranchées. A la première appartiennent ces filles mères, qui sachant qu'elles seraient déshonorées par une grossesse, ont lutté jusqu'au bout pour la dissimuler et y sont parvenues. Jamais elles ne consentiront, au moment de leur accouchement, à confier leur enfant à une tierce personne qui le déposerait dans un tour. Leur déshonneur deviendrait public.

Je passe à la seconde catégorie : Dans certaines de nos provinces, la naissance d'un enfant illégitime n'est pas considérée comme un déshonneur pour la mère. Mais cet enfant c'est une bouche en surcroît à nourrir ; tant que les tours

(1) Socquet, *La Criminalité en France*. Thèse inaugurale, 1893.

existaient, il était facile de s'en débarrasser; le jour où ils ont été supprimés, la fille mère s'est trouvée en face de ce dilemme : « Ou nourrir une bouche de plus ou tuer l'enfant. » Le même raisonnement semble avoir été fait assez souvent par des femmes mariées, notamment en Bretagne. Le nombre des infanticides a donc augmenté pour cette seconde catégorie par la suppression des tours.

Au premier abord il semblerait que l'infanticide ne doive être perpétré que par des femmes : c'est une erreur. On compte parmi les accusés, un homme sur quinze femmes. L'homme dans ces cas est un complice.

Au point de vue de la résidence, la population rurale fournit une proportion de plus de 75 p. 100, la population urbaine de 25 p. 100. Il y a un côté de la question qui semble avoir échappé aux statisticiens du ministère de la justice. En effet, lorsqu'une personne n'a pas six mois de résidence dans une ville elle est comptée parmi la population rurale. Or les filles, qui deviennent enceintes, émigrent précisément de la campagne dans les villes, afin de cacher leur grossesse et leur accouchement, mais la conception s'est faite au dehors.

L'inverse se produit pour les avortements qui sont comptés pour les villes à 60 p. 100.

D'après la même statistique la répartition par professions donne les chiffres suivants pour les infanticides et les avortements :

Professions.	Infanticides.	Avortements.
Agriculture.....	50	24
Domestiques.....	20	10
Industries.....	18	29
Sans profession.....	9	13
Commerce.....	2	6
Professions libérales.....	1	18

Au point de vue de l'état civil on compte 83 célibataires et veuves et 17 femmes mariées p. 100; il faudrait pour ces femmes mariées pouvoir distinguer entre l'état de mariage et la vie commune.

J'arrive à la question de l'Age : j'emprunte encore mes chiffres aux statistiques du ministère de la justice :

Age.	de 1826 à 1850.	de 1876 à 1880.
Moins de 16 ans.....	0 p. 100	0,5 p. 100
De 16 à 21 ans.....	10 —	23 —
De 21 à 30 ans.....	50 —	45 —
De 31 à 40 ans.....	25 —	18 —
De 41 à 50 ans.....	9 —	8 —
De 51 à 60 ans.....	3 —	3,5 —
Plus de 60 ans.....	3 —	2 —

Les accusés appartenant aux trois dernières catégories sont des complices.

Vous pouvez vous rendre compte par ces tableaux que le crime d'infanticide est plus fréquent aujourd'hui à un âge moins avancé qu'il y a cinquante ans.

Enfin dans la période qui va de 1832 à 1835, 85 p. 100 des accusés ne savaient ni lire, ni écrire; dans celle qui s'étend de 1876 à 1880, cette proportion est tombée à 52 p. 100.

4. — Conditions de l'expertise.

Elles changent surtout, suivant le lieu où le cadavre a été découvert.

Je vais les passer rapidement en revue.

Vous savez ce que c'est que l'*exposition d'un enfant* (1).

(1) C. P. : Art. 349. — Ceux qui auront exposé et délaissé en un lieu solitaire un enfant au-dessous de l'âge de sept ans accomplis, ceux qui auront donné l'ordre de l'exposer ainsi, si cet ordre a été exécuté, seront pour ce seul fait condamnés à un emprisonnement de six mois à deux ans et à une amende de 16 francs à 200 francs.

Art. 350. — La peine portée au précédent article sera de deux ans à cinq ans, et l'amende de 50 francs à 400 francs, contre les tuteurs ou tutrices, instituteurs ou institutrices de l'enfant exposé et délaissé par eux ou par leur ordre.

Art. 351. — Si par suite de l'exposition et du délaissement prévus par les articles 349 et 350, l'enfant est demeuré mutilé ou estropié, l'action sera considérée comme blessures volontaires à lui faites par la personne qui l'a exposé et délaissé; et si la mort s'en est suivie, l'action sera considérée comme meurtre : au premier cas les coupables subiront la peine applicable aux blessures volontaires; et au second cas celle du meurtre.

Art. 352. — Ceux qui auront exposé ou délaissé en un lieu non solitaire un enfant au-dessous de l'âge de sept ans accomplis seront punis

Celui-ci est déposé par sa mère sur la voie publique, sous une porte cochère, sur les marches d'une église, dans une gare, ou dans un wagon de chemin de fer. La mère fait ainsi appel à la charité publique : elle espère que son enfant sera recueilli, porté aux Enfants trouvés ou même élevé par une personne compatissante.

Mais il arrive souvent que cette exposition, si elle est prolongée, est suivie de mort. L'enfant meurt de faim, ou de froid et la constatation de ce genre de mort particulier est pour l'expert bien plus difficile et plus délicate que s'il s'agissait d'une mort brutale.

Les enfants peuvent être *projetés dans des liquides*. La putréfaction est rapide s'ils ont été immergés dans un puits pourri ou dans un égout ; elle est lente au contraire, s'ils ont été jetés dans une fosse d'aisances qui ne reçoit que de l'urine et des matières fécales ; si cette fosse reçoit en même temps les eaux de savon et les eaux ménagères, si elle est largement aérée, la putréfaction est accélérée.

Certaines maisons dans Paris sont desservies par un système de fosses mobiles, que l'on emporte lorsqu'elles sont pleines pour les vider au dépotoir. Chacun de ces récipients a un numéro, soigneusement contrôlé. Si au moment où on le vide, les ouvriers s'aperçoivent qu'il y a, dans les matières, un petit cadavre, ils prennent le numéro du récipient. Ce numéro fait immédiatement connaître la maison où la projection dans les cabinets a eu lieu et le plus souvent où l'infanticide a été commis, et il permet ainsi de retrouver la personne qui l'a perpétré.

Les enfants sont encore jetés dans une rivière, un canal ou une mare.

Certaines mères *enfouissent* leur enfant dans un jardin,

d'un emprisonnement de trois mois à un an et d'une amende de 16 francs à 100 francs.

Art. 353. — Le délit prévu par le précédent article sera puni d'un emprisonnement de six mois à deux ans et d'une amende de 25 francs à 200 francs s'il a été commis par les tuteurs ou tutrices, instituteurs ou institutrices de l'enfant.

dans un champ, sous le fumier. Dans ce dernier cas la décomposition est plus rapide.

D'autres l'enferment dans une armoire, un tiroir, un coffre, une malle, ou le placent entre deux matelas.

Les *fantaisistes* enfin, auxquelles répugnent les procédés ordinaires, brûlent leur enfant dans la cheminée, dans un poêle, dans un foyer quelconque; elles le cuisent dans une marmite ou le donnent à manger aux cochons (1).

5. — Questions médico-légales.

Les questions qui vous seront posées sont toujours à peu près les mêmes : elles portent sur la victime, sur la mère, sur les circonstances du crime. Je les énumère avant de les étudier en détail devant vous.

On vous demandera :

- 1° L'enfant est-il né à terme?
- 2° Est-il né vivant?
- 3° Combien de temps a-t-il vécu?
- 4° Quelle est la cause de la mort?
- 5° A quelle époque remonte la mort?

Voilà pour la victime.

Les questions relatives à la mère sont les suivantes :

- 1° La mère est-elle accouchée?
- 2° Une femme peut-elle ignorer qu'elle est enceinte?
- 3° Peut-elle accoucher sans le savoir?
- 4° Quel était l'état moral de la mère?

Les médecins légistes des différents pays ne sont pas du tout d'accord, ainsi que vous le verrez, sur les faits visés par cette dernière question.

Enfin, au point de vue des *circonstances du crime*, vous serez appelés à vous expliquer sur les taches que peut produire par contact le corps de l'enfant, sur des linges ou tout autre objet, par dépôt de l'enduit sébacé, du méconium, etc.

(1) Obs. 64.

I. — QUESTIONS MÉDICO-LÉGALES RELATIVES A L'ENFANT.

I. L'enfant est-il né à terme? — Cette question vous sera souvent posée dans les termes suivants : *L'enfant était-il viable?* Vous ne devez pas, vous ne pouvez pas répondre directement à cette question. Elle est mal posée par le juge d'instruction, et si vous y répondiez, vous pourriez vous engager plus loin que vous n'en avez l'intention et engager, en même temps et très sérieusement, les intérêts des familles intéressées.

Le législateur s'est en effet préoccupé de la viabilité des enfants uniquement en vue des successions. Voici, au surplus, les termes du Code civil :

L'article 725 s'exprime ainsi :

Pour succéder il faut nécessairement exister à l'instant de l'ouverture de la succession.

Ainsi sont incapables de succéder :

- 1° Celui qui n'est pas encore conçu.
- 2° L'enfant qui n'est pas né viable.
- 3° Celui qui est mort civilement.

L'article 906 dit :

Pour être capable de recevoir entre vifs, il suffit d'être conçu au moment de la donation.

Pour être capable de recevoir par testament, il suffit d'être conçu à l'époque du décès du testateur.

Néanmoins la donation ou le testament n'auront leur effet qu'autant que l'enfant sera né viable.

Qu'est-ce qu'un enfant né viable? Il faut pour qu'un enfant soit viable qu'il ait 180 jours de conception, c'est-à-dire qu'il naisse à la fin du sixième mois de la grossesse. La loi considère comme non viable tout enfant qui a moins de 180 jours. En fait, nous devons faire observer que des enfants peuvent naître dans le cours du sixième mois, c'est-à-dire avant d'avoir atteint 180 jours, et vivre, si on les élève dans la couveuse du professeur Tarnier.

Mais qu'est-ce qu'un enfant qui naît, qui vit et qui n'est pas

viable ? Pour le magistrat, c'est un enfant qui n'a pas 180 jours ou qui est atteint de monstruosité qui le mettent dans l'impossibilité de continuer à vivre. Ici encore nous pouvons dire qu'il a existé des enfants monstrueux, qui avaient deux têtes ou quatre jambes, et qui ont pu arriver presque à l'âge adulte. Le médecin légiste dira-t-il de ces enfants qu'ils sont nés non viables ?

Les magistrats et les médecins légistes considèrent comme non viables les anencéphales, c'est-à-dire les enfants qui n'ont pas de cerveau ; ceux qui n'ont pas de cœur ou dont le cœur ne forme qu'une seule cavité ; ceux qui ont une oblitération de la trachée, de l'œsophage, de l'intestin ; et, dit-on dans les livres, ceux qui ont une imperforation de l'anus : j'ajoute, pour ceux-là : à moins que le chirurgien n'intervienne.

Je suppose, Messieurs, que nous nous croyions tenus de répondre nettement à la question du juge. Est-ce que nous pouvons affirmer que lorsque nous avons pratiqué l'autopsie d'un petit cadavre, il n'ait pu nous échapper un vice de conformation incompatible avec la vie ? Le cerveau d'un nouveau-né est une masse molle, pâteuse, pleine d'eau, sur laquelle les circonvolutions sont à peine dessinées ; sommes-nous certains qu'il n'y a pas dans ce cerveau ou dans le cervelet une difformité que nous ne pouvons découvrir ?

Quelque soin que nous apportions à l'autopsie, il ne nous est pas possible d'exprimer une certitude, et s'il nous est possible de dire que nous n'avons trouvé aucune malformation incompatible avec la vie, nous ne pouvons affirmer qu'il n'en existe pas.

C'est là une réponse, basée sur les constatations anatomiques possibles ; ce n'est pas celle-là que demande dans les procès civils le juge d'instruction ; il veut savoir si l'enfant pouvait vivre. Vous indiquerez dans votre réponse le poids de l'enfant et sa longueur, et vous direz qu'il est né à tel ou tel mois. Il appartient au juge de tirer de votre réponse les conclusions qu'elle comporte.

Supposez que l'enfant sur lequel un crime a été commis

appartienne à une famille dans laquelle il y a des héritages à recueillir. Si vous dites qu'il est né viable, il hérite. Mais vous n'avez pas toujours vérifié, à l'autopsie, l'intégrité de tous ses organes; vous n'avez pas pensé à vous assurer de la perméabilité de l'intestin, de l'œsophage, de la trachée: votre rapport aura inutilement compliqué une question déjà bien difficile à résoudre. Contentez-vous donc, je le répète, de dire que l'enfant avait tel âge, telle longueur et qu'il avait ou n'avait pas telle ou telle malformation.

La question est d'autant plus intéressante qu'on peut commettre un infanticide sur un enfant non viable.

En voici un exemple. On amène à l'hôpital, dans le service de Siredey, une femme accusée d'avoir voulu tuer son enfant (1). Cette femme était accouchée subitement, au moment où pressée d'aller à la garde-robe, elle s'asseyait sur le siège; elle déclara que sa grossesse datait de huit mois et demi, et c'était vrai. Elle raconta que c'était sa seconde grossesse. La première fois elle fut prise subitement des douleurs de l'enfantement, à l'atelier, au milieu de ses compagnes; l'accouchement fut si rapide qu'on n'eut le temps ni de la ramener chez elle, ni de rien préparer pour recevoir l'enfant. Cette fois-ci elle avait été prise d'un besoin urgent d'aller à la garde-robe; l'enfant sortit à la suite d'un effort et tomba par terre, le cordon se rompit, et le placenta fut expulsé immédiatement après l'enfant. Elle jeta dans la fosse le placenta et le cordon. L'enfant a vécu quatre jours et la cicatrisation de l'ombilic s'est bien faite. La mère a été accusée d'avoir voulu tuer son enfant, parce que l'on avait constaté sur son corps des égratignures et des éraflures, dont aucune d'ailleurs ne siégeait au cou ou autour de la bouche: il n'y avait donc pas eu de tentative de strangulation. L'enfant avait en outre une fracture ou plutôt une fêlure du pariétal qui pouvait très bien provenir du choc de la tête sur le parquet.

(1) Obs. 3.

Le crime n'a pas été prouvé et il est peu probable, du resto.

Remarquez que pendant tout le temps où cet enfant a séjourné dans le service de Siredey, il a été soigneusement observé. Lorsqu'il fut mort, l'enfant fut envoyé à la Morgue. A l'autopsie j'ai constaté qu'il était atteint d'un rétrécissement du jéjunum de 11 centimètres de long, rétrécissement admettant à peine le passage d'une sonde cannelée. L'enfant n'était certainement pas viable; il est mort, présentant tous les symptômes de l'obstruction intestinale : vomissements incoercibles, absence de garde-robes, congestion pulmonaire; il n'avait pas rendu de méconium.

Dans les conclusions de mon rapport j'ai eu soin d'insister sur le fait que cet enfant n'était pas né viable et l'affaire se termina par un non-lieu.

Messieurs, je reviens sur un point que j'ai touché tout à l'heure. Je vous ai dit qu'au point de vue du Code civil et de la loi qui régit les successions, si un enfant naît avant le 180^e jour de la grossesse, il est réputé non viable. Nous devons faire nos réserves à ce sujet. MM. Tarnier et Budin ont montré que des enfants venus au monde au commencement du sixième mois ont pu survivre grâce aux couveuses et au gavage.

C'est là une donnée qui à la rigueur peut nous servir dans un procès au civil, mais que nous n'avons pas le droit d'invoquer au criminel. Si nous nous appuyons sur elle, on pourrait imputer à la fille mère un infanticide par omission et l'accuser de ne pas avoir envoyé son enfant à la Maternité, pour qu'il soit placé dans une couveuse.

Or, très peu de personnes connaissent l'existence de ces couveuses à Paris et elles n'existent que dans quelques grandes villes.

Au civil on nous demande si un enfant est né viable, au criminel on nous demande quel est l'âge utérin de cet enfant. *L'enfant était-il à terme ?*

Vous verrez qu'en fait il est à peu près impossible de fixer

un âge précis, que presque toujours nous devons fixer deux dates séparés de 15 jours environ, par exemple l'enfant avait de 8 à 8 mois et demi de vie intra-utérine.

Dans notre réponse, nous devons plutôt restreindre qu'allonger notre appréciation de la durée approximative de la vie intra-utérine. Nous devons par exemple dire que l'enfant était dans un âge voisin du terme de l'accouchement et voici pourquoi : Si nous déclarons que l'enfant était à terme, nous augmentons les charges qui pèsent sur la mère. Cette femme n'a pris aucune mesure, elle n'a rien préparé en vue de son accouchement, et l'avocat général ne manquera pas de faire ressortir cette négligence. La femme peut objecter qu'elle a été surprise, qu'elle croyait avoir encore quinze à vingt jours devant elle ; si le médecin légiste affirme qu'elle était à terme, il aggrave sa situation et va plus loin que les données positives ne lui permettent de le faire.

En Allemagne, le législateur, sous l'empire de ces préoccupations et pour tâcher d'obvier à ces difficultés, a exigé que les filles qui deviennent enceintes aillent déclarer leur grossesse à la mairie.

Je ne crois pas que jamais, en France, une loi pareille puisse être rendue ; nous y verrions une atteinte profonde à la liberté individuelle.

Quelles sont les données sur lesquelles nous pouvons nous appuyer pour savoir si un enfant est né à terme ? Lorsque *le cadavre est complet*, nous devons examiner le *développement général du corps*.

Poids du corps. — Il faut d'abord considérer le poids.

Chaussier se contentait de dire que le poids d'un enfant à terme variait de 2 500 à 2 750 grammes. C'est une estimation assez faible.

Elsaesser, médecin allemand, le porte à 3 750, Casper à 3 500. Ces chiffres se rapprochent beaucoup de ceux qui sont admis aujourd'hui.

M. Tourdes, qui a pesé environ 400 bébés, est arrivé à une moyenne de 3 200 grammes.

M^{me} Alliot, sage-femme à la Maternité, a pesé 4104 nouveau-nés :

1	de ces enfants	pesait	5 300 grammes.
30	»	»	pesaient 5 000 à 4 500 grammes.
162	»	»	4 500 à 4 000 —
963	»	»	4 000 à 3 500 —
1 824	»	»	3 500 à 3 000 —
892	»	»	3 000 à 2 500 —
231	»	»	2 500 à 2 000 —

La moyenne varie de 3000 à 3500 grammes; elle es exactement de 3228 grammes, à peu près identique à celle qu'avait trouvée M. Tourdes (3 200) et Depaul (3 300).

Voici d'autre part une statistique portant sur 299 enfants nouveau-nés examinés à la Morgue, pour laquelle nous avons conclu : *Enfants arrivés à une époque voisine du terme normal de la grossesse :*

Sexe	Nombre des enfants.	Poids		
		moyen	maxim.	minim.
Masculin....	152	2 850	4 470	1 220
Féminin....	147	2 644	3 820	1 009
Total..	299	2 749	4 470	1 009

Notre moyenne est un peu moins élevée que celles des autres observateurs; je vous expliquerai pourquoi dans un instant.

M. Tarnier a pu faire vivre dans la couveuse un enfant qui ne pesait que 1 020 grammes. Il l'a cité, dans une communication à l'Académie de médecine en 1885; son poids était tombé à 850 grammes, et il a survécu. Ce sont là des faits tout à fait exceptionnels.

Dans les grossesses gémellaires, les différences sont parfois considérables : les garçons sont en général plus lourds que les filles. M. Tarnier m'a envoyé un jour à la Morgue deux jumeaux venus au monde à six mois et demi. L'un pesait 4 700 grammes, et l'autre 690 grammes.

Je ne vous demande pas de retenir tous ces chiffres, je désire que vous n'en tiriez qu'une conclusion : c'est que, si la moyenne du poids d'un enfant à terme est de 3 kilogrammes, vous n'avez pas le droit de dire qu'un enfant qui ne pèse que 2 kilogrammes n'était pas arrivé au terme de la vie intra-utérine.

Au point de vue médico-légal, il faut que nous tenions compte, en outre, d'une autre considération eu égard au poids d'un nouveau-né. Dans les premiers jours qui suivent sa naissance, un enfant diminue de poids. Il rend du méconium, il urine, il évapore. Chaussier, Siébold, Winckel, Vierordt, sont tous d'accord pour constater qu'un enfant vivant perd pendant les quatre premiers jours 220 grammes environ de son poids initial.

A la Morgue, nous nous sommes assurés que cette perte de poids est plus considérable chez un enfant qui meurt de suite après sa naissance et qui n'est autopsié que huit ou dix jours plus tard. Cet enfant n'est pas couvert de vêtements et de couvertures comme un enfant qui vit entouré des soins nécessaires, il est abandonné, il est ordinairement nu et l'évaporation, bien plus facile et prolongée, lui fait perdre environ 400 grammes. Le poids des petits cadavres qu'on nous apporte à la Morgue oscille, en effet, entre 2 000 et 2 500 et non pas entre 2 500 et 3 000.

Cette question du poids, sur laquelle tous les auteurs sont d'accord, a une utilité pratique : Un jour, un élève de Paul Dubois vient le trouver et lui dit qu'une ancienne maîtresse vient de lui remettre un enfant, en lui disant qu'il en était le père ; si le fait était vrai, il se croyait obligé de faire quelque chose pour cet enfant. La femme prétendait être accouchée à sept mois, la conception remontait donc à l'époque où elle avait entretenu des relations avec lui. Dubois conçoit quelque défiance ; il se fait apporter l'enfant et le place sur la balance. L'enfant pesait 3 kilogrammes. Il dit à son élève qu'il pouvait être tranquille ; un enfant de sept mois ne pèse pas 3 kilogrammes : cet enfant était né à

terme, et il avait été conçu en dehors de toute participation de l'élève de Dubois.

Taille. — Après le poids, nous devons considérer la *taille* ou la *longueur* de l'enfant. La moyenne de la taille est de 50 centimètres environ. Les mensurations de Tardieu varient de 46 à 58 centimètres, avec une moyenne de 50 centimètres; celles de Casper de 46^{cm,5} à 49^{cm,5}, avec une moyenne de 47 centimètres; celles d'Elsaesser de 40 à 65 centimètres, avec une moyenne de 50 centimètres. Hofmann a donné comme moyenne 50 centimètres, et M. Tourdes 48 à 49 centimètres.

Je relève dans ma statistique de la Morgue, comprenant 293 enfants arrivés à une époque voisine du terme normal de la grossesse, les longueurs suivantes :

1	enfant	avait	60	centimètres	de	long.
7	enfants	avaient	55	—	—	—
20	—	—	54	—	—	—
35	—	—	53	—	—	—
46	—	—	52	—	—	—
43	—	—	51	—	—	—
59	—	—	50	—	—	—
29	—	—	49	—	—	—
29	—	—	48	—	—	—
15	—	—	47	—	—	—
4	—	—	46	—	—	—
4	—	—	45	—	—	—
1	—	—	44	—	—	—
			<u>293</u>			

La moyenne est 50^{cm,6}; elle est conforme à celle indiquée par les divers auteurs que je viens de citer.

L'enfant qui mesurait 0^{m,60} pesait 2 400 grammes, et avait le point d'ossification des condyles du fémur peu développé.

M. Lacassagne (1), professeur de médecine légale à Lyon, a publié un tableau schématique du développement du produit de la conception et de ses annexes; ce tableau indique

(1) Dr A. Lacassagne, *Les actes de l'état civil, étude médico-légale de la naissance, du mariage et de la mort*, Lyon, Storck, 1887.

l'accroissement de longueur et de poids du fœtus, de poids du placenta, de longueur du cordon de vingt-sept en vingt-sept jours. Les chiffres de M. Lacassagne sont pareils aux nôtres, à peu de chose près, vous pouvez en juger par le graphique ci-joint (Planche I).

Je vous fais grâce des variations des diamètres de la tête : consultez vos livres, chaque fois que vous vous trouverez en face d'une expertise. Rappelez-vous seulement que le diamètre occipito-frontal est de 11 à 11 centimètres et demi, le diamètre bi-pariétal de 9 à 9 centimètres et demi, et que la circonférence occipito-frontale mesure 34 à 35 centimètres.

Nous nous servirons de ces diamètres non seulement pour déterminer l'âge d'un nouveau-né, mais encore pour contrôler, dans les grandes villes, les assertions des filles mères. Celles-ci prétendent souvent qu'elles ont accouché pendant qu'elles étaient sur la garde-robe et que l'enfant, brusquement mis au monde, est tombé dans la fosse, avant qu'elles aient même pu se rendre compte de ce qui leur arrivait.

A Paris, les appareils des cabinets d'aisances proviennent presque tous de la même maison et leur orifice inférieur a donc à peu près partout les mêmes dimensions : il a en général un diamètre de 11 centimètres. En mesurant le diamètre occipito-frontal de la tête du petit cadavre, vous vous assurerez si cette tête a pu, sans froissement, sans être poussée, passer à travers le clapet.

Cela me paraît bien difficile, car en admettant même que la tête passe à travers la lunette, les épaules de l'enfant, qui mesurent de 14 à 15 centimètres, seront arrêtées et ne passeront pas sans effort.

Vous devrez noter aussi le *point d'insertion du cordon ombilical*. Ce point n'est pas au milieu du corps, mais à 1 ou 2 centimètres au-dessous de la moitié, plus rapproché par conséquent des pieds que de la tête.

On a beaucoup insisté sur l'*état des téguments*.

Vous connaissez l'aspect que présente l'épiderme d'un nouveau-né. La peau est blanche et ferme; elle est recouverte d'un enduit sébacé, surtout collecté au niveau des articulations du côté de la flexion; certains enfants en ont beaucoup, d'autres en ont fort peu. L'épiderme recouvert de cet enduit sébacé se détache très facilement; partout où l'enfant a été en contact avec un linge, un objet quelconque, on pourra en constater la présence.

La peau est recouverte de poils follets, d'un léger duvet, surtout au niveau des épaules.

Les ongles des mains affleurent la pulpe des doigts; les ongles des orteils sont un peu moins développés. A sept mois, les ongles sont encore assez loin du bout des doigts.

Les cheveux sont souvent abondants; ils ont une longueur de 1 centimètre à 1 centimètre et demi; M. Tourdes leur en accorde 3.

L'examen de la peau est surtout important à cause des taches que peut faire le corps de l'enfant, et dont je vous parlerai plus tard.

J'arrive aux points d'ossification.

Messieurs, à l'extrémité inférieure des condyles du fémur, il existe un point d'ossification qui paraît dix-huit fois sur vingt à huit mois et demi, c'est-à-dire dans les derniers quinze jours de la vie intra-utérine normale; il est complet à neuf mois et il va toujours en grossissant.

C'est le point d'ossification dit *de Béclard*. P.-A. Béclard, le père de l'ancien doyen de cette Faculté, l'a signalé en 1819.

Ce point d'ossification peut-il nous permettre de dire que l'enfant était à terme? Non, Messieurs, car il existe des causes d'erreur. D'abord le point de Béclard peut manquer chez des enfants à terme et il se montre quelquefois dès le commencement du huitième mois.

J'ai relevé avec soin la présence de ce point d'ossification dans les deux cartilages condyliens.

Je ne l'ai jamais trouvé avant huit mois; de huit mois à

huit mois et demi, je l'ai noté 5 fois, il manquait 21 fois, — de huit mois et demi à neuf mois, je l'ai trouvé 9 fois, il manquait 12 fois, — à neuf mois, je l'ai trouvé 175 fois, il manquait 7 fois. Chez un enfant né à terme qui avait vécu neuf jours, je n'en ai pas trouvé trace.

Enfin une fois chez un enfant arrivé à huit mois et demi et une autre fois chez un enfant à terme, le point de Béclard n'existait que dans l'un des condyles.

Permettez-moi de vous signaler une cause d'erreur un peu grossière; lorsque l'enfant a neuf mois, la diaphyse du fémur est ossifiée, elle touche presque le point d'ossification de Béclard, et quelqu'un qui n'est pas très au courant de ces recherches assez minutieuses pourrait croire, en coupant lamelle par lamelle le condyle, et en arrivant sur la diaphyse du fémur, qu'il a rencontré le point d'ossification. Vous devez toujours vous assurer qu'entre le point de Béclard et la diaphyse du fémur il existe une lamelle cartilagineuse.

Malgré sa grande valeur, vous ne devez pourtant pas conclure de la présence de ce point que la femme était arrivée au terme de la grossesse.

Quelles conclusions tirer des constatations que vous venez de faire : l'enfant pèse 2 500 grammes, il a 50 centimètres de longueur, et vous avez trouvé le point d'ossification de Béclard?

Vous direz dans votre rapport que la femme était arrivée à une époque voisine du terme de la grossesse, et si le juge vous presse, ajoutez qu'il vous est impossible de dire scientifiquement, ou si ce terme vous paraît trop présomptueux, anatomiquement davantage.

Le diamètre du point d'ossification de Béclard, s'il est complet, est de 2 à 5 millimètres; il résiste à la décomposition et vous le retrouvez, dans le cartilage, même sur les cadavres d'enfant dont il ne reste absolument que le squelette.

On m'apporte un jour, à la Morgue, le membre inférieur

gauche d'un enfant qu'on avait trouvé dans la Seine. Le membre était putréfié, changé en gras de cadavre. J'ai retrouvé le point de Béclard, et j'ai pu affirmer que cet enfant était venu au monde à une époque voisine du terme (1).

C'est donc un bon signe ; il y en a un autre, le degré d'*ossification du maxillaire inférieur*. Lorsque l'enfant est à terme, quatre cloisons alvéolaires, quelquefois cinq, sont nettement délimitées de chaque côté. Parfois on ne trouve que trois alvéoles d'un côté, et quatre de l'autre, quelquefois même il n'y en a que trois de chaque côté ; les cloisons sont beaucoup plus nettes dans un cas que dans l'autre ; ce signe n'a pas autant de valeur que celui de Béclard, mais il peut servir de moyen de contrôle.

Enfin, vous constaterez si le gros intestin de l'enfant contient ou non du *méconium*.

C'est un signe bon à noter, mais je n'y attache pas autant d'importance qu'un certain nombre d'auteurs. Il est vrai que d'ordinaire vers la fin de la grossesse arrivée à son terme normal, le méconium occupe le côlon transverse, le côlon descendant et l'S iliaque, mais il en est ainsi chez des enfants qui sont loin d'avoir atteint le milieu du neuvième mois, et les accoucheurs savent que pendant un accouchement difficile des enfants de huit mois, huit mois et demi, ont parfois rendu leur méconium alors qu'ils étaient encore dans le sein de la mère.

C'est donc un signe complémentaire, mais ce serait se tromper que de lui accorder une plus grande valeur.

A quelle époque de la vie intra-utérine l'enfant était-il parvenu, au moment de sa naissance ? — C'est une question très intéressante au criminel et au point de vue des cent quatre-vingts jours fixés par la loi pour la viabilité de l'enfant.

(1) Obs. 71.

Tous les auteurs ont publié des tableaux très complets des points d'ossification aux divers âges de la vie intra-utérine. Il est impossible de vous les exposer ici, vous ne les retiendriez pas. Reportez-vous à ces tableaux, quand vous serez appelés à faire une expertise ; consultez-les comme vous consulteriez une table de logarithmes. Retenez seulement que le point d'ossification du calcaneum paraît à cinq mois, celui de l'astragale à six mois, celui du sternum à sept mois.

Mais il faut pour ces points faire les réserves dont je vous ai parlé à propos du point de Béclard.

Nous arriverons peut-être à des résultats plus précis. Vous savez que, pour graver quelque chose dans la mémoire, les figures valent mieux que les chiffres. M. Ogier, à l'aide des rayons Röntgen, est arrivé à photographier des fœtus, à travers les parties molles desquels on peut apercevoir nettement les points d'ossification, ainsi que vous pouvez vous en assurer sur les photographies que je fais passer sous vos yeux (fig. 1 et 2). La découverte de Röntgen n'a pas encore donné ce qu'on peut attendre d'elle ; nous pouvons espérer mieux.

Pour arriver à un résultat utilisable en médecine pratique, il faudrait que les photographies, comme celles de M. Ogier, soient multipliées ; il faudrait, pour ainsi dire, photographier des fœtus sinon à chaque jour de la vie intra-utérine, du moins avoir des points de repère de dix en dix jours.

Les points d'ossification du sternum existent tous au septième mois, sauf celui de l'appendice xyphoïde, mais il n'y en a aucun qui soit symétrique à droite et à gauche.

Je dois vous signaler aussi un moyen empirique de connaître approximativement l'âge d'un enfant, à condition qu'il ait dépassé le cinquième mois. Mesurez cet enfant et divisez par 5 la longueur ainsi obtenue : S'il mesure 30 centimètres il a six mois, 35 centimètres, sept mois, 40 centimètres, huit mois, etc. Mais avant de conclure sur ce seul signe voyez si les autres caractères sont concordants.

Lorsque le cadavre d'un enfant est mutilé, peut-il rester de lui ou de ses annexes quelque chose qui nous indique qu'il est né à une époque voisine du terme ?

Le D^r Létourneau a consacré sa thèse inaugurale à l'étude de cette question (1). Il a mesuré tous les os d'un grand nombre de nouveau-nés, il a pris le poids des organes, déter-




Fig. 1. — Fœtus à terme (cliché de M. Ogier).

miné les points d'ossification. Il a réuni toutes ces observations en des tableaux fort bien faits, où vous trouverez des indications fort précieuses.

Il est souvent très difficile de se prononcer lorsqu'on se trouve en présence d'un fragment d'enfant, puisque la plu-

(1) Létourneau, *Quelques observations sur les nouveau-nés*. Thèse de Paris, 1858, p. 13. Voyez Annexe.

part des éléments d'appréciation font défaut (1) et qu'aucun signe n'est caractéristique, qu'il ne vaut que associé aux autres constatations. Cependant il est parfois possible de donner des renseignements utiles.

On peut aussi, au lieu d'un cadavre de nouveau-né, ne trouver qu'un placenta.

Le placenta d'un enfant à terme pèse 500 à 600 grammes

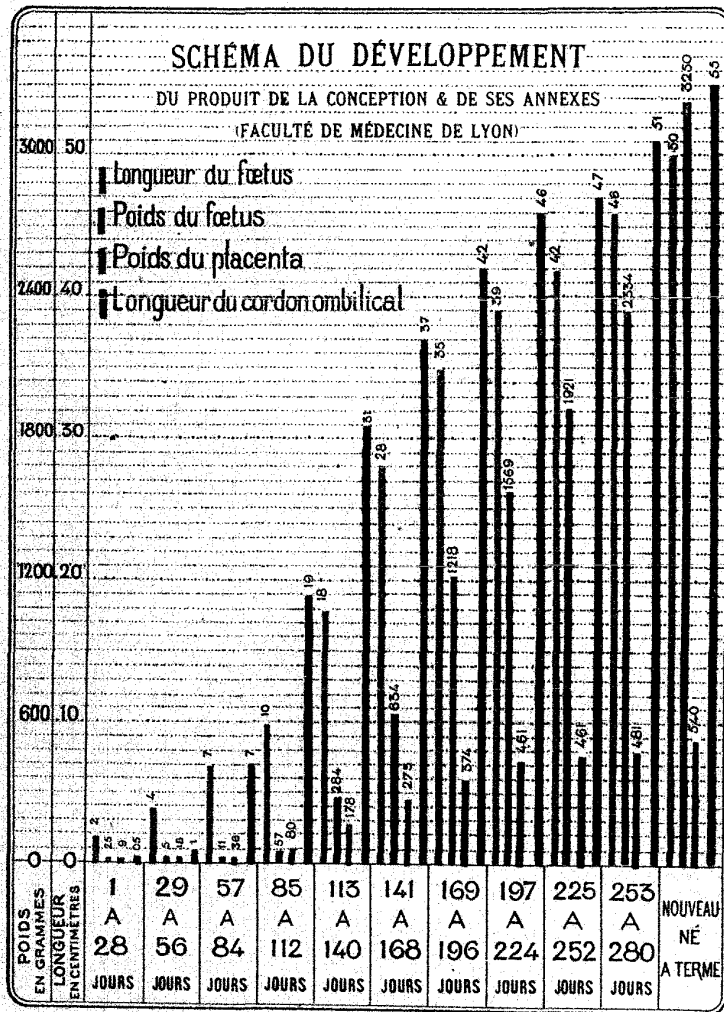


Fig. 2. — Bras de fœtus (cliché de M. Ogier).

et son diamètre est de 20 à 25 centimètres. Mais le placenta diminue de poids par évaporation au fur et à mesure qu'on s'éloigne de la naissance. Le septième jour il ne pèse plus que 250 grammes ; en même temps, la putréfaction le ramollit, le rend flasque ; il s'étale et son diamètre est augmenté.

Lorsqu'un placenta appartient à un enfant venu au monde du cinquième au sixième mois, il pèse 200 à 220 grammes ;

(1) Obs. 71, 72, 73.



plus on se rapproche du terme de la grossesse, plus son poids augmente; il monte de 300 à 400, 450 et 500 grammes.

Je ne fais que citer en passant la *longueur du cordon ombilical*. Certains auteurs ont voulu s'en servir pour déterminer l'âge de la vie intra-utérine. Je ne vois pas à quoi cela peut réellement nous servir : il y a, en effet, des placentas presque ou tout à fait sessiles; dans d'autres cas, le cordon peut atteindre une longueur de 1^m,25. Ces constatations n'ont pour nous aucune importance médico-légale.

Quelquefois le médecin légiste est mis en présence de petits os de squelette et on lui demande de les caractériser. J'ai été commis dans une affaire de ce genre (1), où l'on avait trouvé, chez une sage-femme, une énorme quantité de petits os, dans le fourneau, dans les boîtes à cendres, etc. La sage-femme prétendait que c'étaient des os de petits animaux domestiques, de lièvres, de lapins, etc.

Vous n'aurez pas, Messieurs, à votre disposition, en province, un musée comme celui que nous devons à Orfila, où vous pourrez chercher vos points de comparaison. Mais si vous êtes embarrassés vous pourrez toujours expédier ces os au professeur de médecine légale d'une des Facultés de médecine et le prier d'en faire la détermination.

Rappelez-vous toutefois que si les os qu'on vous a chargés d'examiner sont des os appartenant à des animaux domestiques, volailles, lapin ou lièvre, ils ont appartenu à des animaux adultes et qu'alors les diaphyses sont soudées aux épiphyses, on ne mange guère ces animaux tout jeunes. Préoccupez-vous donc de suite de savoir si les surfaces articulaires sont adhérentes aux os longs. Vous savez déjà que chez les nouveau-nés ni le fémur, ni l'humérus, ni aucun os long ne présente de surface articulaire ossifiée : Si cette adhérence des apophyses et des diaphyses existe, vous avez à faire à des os d'animaux.

(1) Obs. 74.

Développement du fœtus

AGE.	LONGUEUR.	POIDS.	POINTS D'OSSIFICATION.	CORDON OMBILICAL.
6 semaines à 2 mois.	De 30 à 35 ^{mm} .	De 2 à 3 ^{gr} .	Noyau osseux dans la clavicule et le maxillaire inférieur.	S'insère près de l'extrémité coccygienne et contient les vaisseaux omphalo-mésentériques, une portion de l'ouraque ou de l'allantoïde et les intestins.
De 2 à 3 mois.	De 30 à 40 ^{mm} .	De 20 à 40 ^{gr} .	Dans les masses apophysaires des premières vertèbres cervicales et, quelques jours plus tard, dans le cubitus, le radius, l'omoplate, les côtes, l'occipital et le frontal.	S'insère à la partie inférieure de l'abdomen.
De 3 à 4 mois.	De 8 à 10 ^{cm} .	De 40 à 70 ^{gr} .	Noyau osseux dans l'ischion.	S'insère très près du pubis et contient les vaisseaux ombilicaux et un peu de gélatine de Wharton.
De 4 à 5 mois.	De 10 à 15 ^{cm} .	De 100 à 150 ^{gr} .	Commencement rapide d'ossification du calcaneum.	S'insère encore à peu de distance au-dessus du pubis. L'ombilic est dessiné.
De 5 à 6 mois.	De 20 à 25 ^{cm} .	De 200 à 250 ^{gr} .	Ossification de l'astragale.	L'insertion s'éloigne de plus en plus du pubis.
De 6 à 7 mois.	De 30 à 35 ^{cm} .	De 500 à 800 ^{gr} .	Points d'ossification sur les pièces supérieures du sternum.	L'insertion continue à se rapprocher de l'axe longitudinal du corps.
De 7 à 8 mois.	De 35 à 40 ^{cm} .	De 1 ^{kg} à 1 ^{kg} ,500.	L'ossification des pièces du sternum se termine.	L'insertion est à 3 ou 4 ^{cm} du point qui correspond à la moitié de la longueur du corps.
De 8 à 9 mois.	De 40 à 45 ^{cm} .	De 1 ^{kg} ,500 à 2 ^{kg} ,500.	Ossification des dernières vertèbres du sacrum.	L'insertion n'est plus qu'à 1 ou 2 ^{cm} du point qui correspond à la moitié du corps.
A terme.	De 45 à 50 ^{cm} .	De 3 ^{kg} à 3 ^{kg} ,500.	Noyau osseux de l'épiphyse condylienne des fémurs; cloisonnement complet circonscrivant quatre alvéoles au maxillaire inférieur.	S'insère à peu près à la moitié de la longueur totale du corps ou un peu au-dessus.

pendant la vie intra-utérine.

AUTRES CARACTÈRES.

La face est distincte, on aperçoit la bouche, le nez et les oreilles, la tête forme la moitié du tronc. Le thorax et l'abdomen ne forment qu'une seule cavité contenant le foie dont le poids égale le reste du corps. On trouve, au-devant de l'anus, un tubercule conique qui est le rudiment du pénis ou du clitoris.

La tête forme à peu près le tiers du corps. Rudiments du nez et des lèvres. Le cou n'est encore qu'un sillon. Les membres thoraciques sont détachés du tronc. L'anus est marqué par un point noir. La peau n'est qu'un enduit. La membrane pupillaire existe.

La bouche, le globe de l'œil, les auricules se dessinent. La poitrine est fermée; le cou établit une séparation entre la tête et le thorax. Le clitoris et le pénis sont formés. Le thymus existe. Les ventricules du cœur sont distincts. Les vésicules ombilicale et allantoïde, ainsi que les vaisseaux omphalo-mésentériques ont disparu. Le placenta est formé. Les muscles se dessinent. La peau prend de la consistance.

L'embryon prend le nom de fœtus. Les yeux, les narines et la bouche sont formés; le menton commence à proéminer. Méconium dans le duodénum. Le foie diminue, il prend de la consistance. Le sexe est bien distinct; l'anus est ouvert. La vésicule biliaire paraît. Le cœcum est placé près du rein droit. Les articulations des doigts et des orteils sont visibles. La peau est rosée, doublée de granulations adipeuses et présente quelques germes de poils. Les ongles apparaissent.

La tête n'est plus que le quart de la longueur totale du corps. La face est complètement formée. Le méconium prend une teinte jaune verdâtre et occupe le commencement de l'intestin grêle. Les reins sont volumineux. La peau plus colorée, commence à se couvrir de poils; les cheveux apparaissent; les ongles sont très distincts.

La tête est moins volumineuse; ses parois sont molles, ses fontanelles très larges. Le méconium est dans l'intestin grêle. Le foie est d'un rouge sombre. La vésicule contient un fluide séreux sans amertume. Les testicules et les ovaires sont encore situés au-dessous des reins. La peau a une couleur plus ou moins pourprée, l'épiderme est distinct. L'enduit sébacé apparaît.

Les os du crâne sont plus solides. Les paupières s'entr'ouvrent. Le méconium occupe la totalité du gros intestin. Le cœcum est dans la fosse iliaque droite. Les valvules conniventes apparaissent. Le lobe gauche du foie est presque aussi gros que le lobe droit. La vésicule contient de la bile. La peau est fibreuse, épaisse, couverte par l'enduit sébacé; les cheveux sont plus longs et plus colorés.

Les circonvolutions cérébrales se dessinent; la membrane pupillaire disparaît. La longueur de l'intestin égale huit fois la distance de la bouche à l'anus. Les ongles arrivent à l'extrémité des doigts. Les testicules s'engagent dans les anneaux suspubiens. La peau est moins lisse et couverte d'un enduit sébacé plus marqué.

Dimensions de la tête: occipito-frontal 115^{mm}; occipito-mentonnier 135^{mm}; bi-pariétal 90^{mm}. Le cerveau présente des circonvolutions nombreuses et un peu de substance blanche. Le méconium occupe la fin du gros intestin. La longueur de l'intestin grêle égale douze fois la distance de l'anus à la bouche. Le scrotum contient quelquefois les testicules. La peau est couverte d'un enduit sébacé épais. Les ongles dépassent l'extrémité des doigts.

J'ai résumé dans un tableau (pages 36 et 37) l'ensemble des signes qui permettront de guider l'expert chargé de déterminer l'âge d'un fœtus. Mais je ne saurais trop vous engager à ne regarder ces données que comme des indications vous permettant par comparaison avec vos constatations d'arriver à une simple approximation.

II. L'enfant est-il né vivant? — Le juge d'instruction vous demandera : *L'enfant est-il né vivant?*

Messieurs, lorsqu'un enfant vient au monde, on peut dire que depuis le moment de la conception jusqu'au moment de l'accouchement il a passé par une série de périodes dangereuses pour sa vie. Il était en danger pendant la grossesse, il l'était pendant l'accouchement, il l'est après l'accouchement.

Les enfants n'échappent pas tous à ces dangers. Beaucoup meurent soit avant l'accouchement, soit au cours de l'accouchement, soit dans les premiers moments qui suivent l'accouchement : ce sont les *mort-nés*.

La question des *mort-nés* est importante en médecine légale ; elle surgira souvent devant vous, et pour vous prononcer sûrement il faut que vous puissiez vous rendre compte des conditions dans lesquelles surviennent ces divers accidents et de leur fréquence.

A. Mort-nés avant le travail dans le sein de la mère. — Ne comptez pas sur les renseignements que pourrait vous fournir la mère. Vous lui demanderez à quelle époque les règles ont disparu, si l'enfant remuait, etc., elle peut avoir intérêt à vous tromper, elle peut n'en rien savoir et être de bonne foi.

Des médecins se sont trouvés en face de cas pareils, pour leurs clientes, pour leurs femmes. Un des derniers accouchements que j'ai faits, a été celui de la femme d'un de mes confrères, âgée de quarante-trois ans, que l'on croyait atteinte d'un kyste : elle a été prise subitement, sans avoir rien préparé, puisqu'elle ne se croyait pas enceinte, des douleurs de l'enfantement.

Une autre, femme de médecin également, était soignée pour une tumeur abdominale : elle accoucha de deux enfants.

S. Laugier a publié un fait curieux, observé dans sa pratique hospitalière, il appartient à la science. C'était à l'époque où l'on traitait les kystes hydatiques à l'aide de courants électriques par la méthode de Scoutetten. Il avait dans son service une femme chez laquelle il avait diagnostiqué un kyste de ce genre, et qu'il électrisait tous les jours. Un tableau suspendu au lit de la malade indiquait jour par jour les résultats obtenus, les mensurations du ventre, etc. Un matin, en arrivant dans la salle, Laugier entend un cri d'enfant ; il aperçoit un berceau ; il s'informe. Sa malade avait accouché dans la nuit. Ce kyste hydatique de l'ovaire était une grossesse.

Les renseignements fournis par la mère sont donc de nulle valeur pour le médecin expert.

Se plaçant à un autre point de vue, Ricard, un jurisconsulte de valeur du siècle dernier, n'admettait pas que l'on posât des questions à une femme relativement à l'époque de la conception : « Dieu seul connaît les secrets de la nature, disait-il, il ne nous appartient pas de vouloir les deviner. »

Un certain nombre d'accidents traumatiques peuvent arriver à un fœtus dans le cours de la grossesse ; on en connaît de fort bizarres.

M. Tarnier a mis au monde, à la Maternité, un enfant qui portait sur le front une cicatrice pareille à celle que laisserait un coup de couteau. La mère prétendait que son mari lui avait donné un coup de couteau dans le ventre et qu'elle avait guéri. Au milieu des vergetures qui couvraient le ventre de cette femme, M. Tarnier n'a pas pu retrouver la cicatrice de la blessure et vérifier l'authenticité du fait.

Guelt raconte l'histoire de deux femmes enceintes blessées au ventre, l'une d'un coup de faux, l'autre d'un coup de fourche : elles guérèrent toutes deux, mais les enfants vinrent au monde avec des cicatrices.

Charcot a observé chez un enfant la rupture de la rate, consécutive à un coup de pied porté à la mère par son mari.

Maschka a noté, à la suite d'une violence du même genre, une fracture du crâne chez un mort-né.

D'autres auteurs rapportent des cas de fracture des os longs.

Enfin le placenta peut être malade : Vous connaissez l'apoplexie placentaire et les lésions syphilitiques du placenta.

Messieurs, j'insiste sur les faits relatifs aux mort-nés, parce qu'on a toujours une tendance dans le public à croire qu'il y a eu infanticide lorsque, après un accouchement clandestin, on se trouve en face du cadavre d'un petit enfant. Il est donc très important, pour le médecin chargé d'une expertise, de connaître les causes de mort des enfants dans le sein de leur mère.

Au point de vue de la fréquence de la mortalité, les statistiques de Genève, d'Allemagne, de France donnent une proportion de 5 p. 100, pour les naissances légitimes, de 10 p. 100 pour les naissances illégitimes, de près de 20 p. 100 pour les naissances clandestines.

Remarquez que, à propos des naissances légitimes, il ne peut pas être question d'un crime. Que 5 p. 100 représente à peu près le chiffre minimum des mort-nés. Ce chiffre s'élève pour les naissances illégitimes pour diverses raisons, état de santé des parents, irrégularités de la vie, et aussi parce qu'au moment de l'accouchement les soins sont souvent moins éclairés. Mais pour les naissances clandestines, le chiffre de 20 p. 100 a pour explications ces diverses raisons et surtout ce fait que si l'enfant vient en état de mort apparente, il ne reçoit pas les soins qui auraient suffi pour le rappeler à la vie.

La statistique de Genève montre que sur 100 mort-nés, 48 sont morts avant le travail, 52 pendant le travail.

Lorsque le fœtus est mort pendant la gestation, nous devons distinguer deux cas. Il n'est pas d'ordinaire difficile de

reconnaître qu'un fœtus est mort pendant la période de gestation; mais il y a une différence à faire entre le mort-né qui a séjourné huit à quinze jours dans l'utérus, entouré des *membranes intactes*, et le mort-né qui a séjourné dans l'utérus, mais qui, à travers les *membranes rompues*, se trouvait en contact avec l'air extérieur.

Dans le premier cas, le cadavre, macéré, est d'une mollesse extraordinaire, il se *plaque* sur la table où on le pose; les membres, flasques, tombent à la place où on les met, gardent les positions les plus bizarres: ce sont de vrais *membres de polichinelle*, a-t-on dit; et la comparaison est juste.

La peau a une coloration rouge lie de vin; l'épiderme est souvent détaché, forme par places des bulles, des phlyctènes remplies de sérosité roussâtre, si la grossesse était voisine de son terme.

L'abdomen est aplati, il a la forme d'un ventre de grenouille.

Le cordon est macéré, gonflé, imbibé de sang.

Les os du crâne sont mobiles, la tête est aplatie. Posée sur une table, elle semble une poche liquide.

Lorsque la durée de la macération au milieu du liquide amniotique a été un peu plus prolongée, les diaphyses des os longs se séparent des portions articulaires; en palpant les membres on a la sensation que les os sont fracturés.

Les viscères prennent par imbibition une teinte rouge. Les cavités séreuses se remplissent d'un liquide coloré par transsudation de la matière colorante du sang; on croirait au premier aspect être en présence d'une pleurésie ou d'une péricardite sanguinolentes; il n'en est rien. Il n'y a d'ailleurs pas de fausse membrane.

Lorsque l'enfant est resté dans l'utérus pendant un temps prolongé, pendant deux ou trois mois, les eaux de l'amnios sont résorbées. Le fœtus subit la transformation en gras de cadavre. La peau se plisse, l'enfant se momifie. Les choses peuvent rester ainsi pendant des mois. Le petit squelette recouvert de peau est excessivement léger. Il arrive là ce qui

se passe dans les grossesses extra-utérines. Lorsque la femme a été assez heureuse pour échapper aux conséquences de cette grossesse anormale, le petit fœtus se résorbe lentement, se momifie ; il ne reste plus, au bout d'un certain temps, que les petits os qui peuvent à un moment donné perforer les parois ; on trouve alors un fémur ou un humérus dans le vagin, dans la vessie, dans le rectum.

Il y a donc, dans ce processus, deux périodes au point de vue médico-légal qu'il était nécessaire de vous faire connaître.

Lorsque vous vous trouvez en présence d'un fœtus mort, entouré de ses membranes intactes, vous pouvez affirmer qu'il n'y a pas eu de tentative d'avortement, du moins au moyen d'un instrument destiné à piquer, à ouvrir les membranes. La grossesse s'est arrêtée *sponste sud*.

Dans le second cas, lorsque les membranes sont ouvertes, la putréfaction s'empare du corps de l'enfant, comme s'il était exposé à l'air libre.

Quand un fœtus est venu au monde macéré, c'est-à-dire après être resté un certain temps dans l'utérus avec ses membranes intactes, si l'autopsie n'est faite que plusieurs jours après l'expulsion, on se trouve en présence et de la macération et de la putréfaction gazeuse combinées : cependant les membres gardent toujours l'apparence des membres de polichinelle, et la putréfaction gazeuse est lente.

Laissez-moi vous rappeler, Messieurs, en quelques mots, ce que je vous ai dit de la putréfaction, il y a deux ans, en parlant de la mort et de la mort subite (1).

Chez l'adulte, la putréfaction commence toujours par l'abdomen. Les germes anaérobies sortent de l'intestin, pénètrent dans les tissus, dans les vaisseaux, et donnent naissance à la putréfaction gazeuse.

Chez l'enfant nouveau-né, qui n'a pas mangé, la putréfaction ne suit pas la même marche ; il n'y a pas en effet de germes dans l'intestin, il ne peut y avoir une pullulation de

(1) P. Brouardel, *La mort et la mort subite*, Paris, 1895, p. 68.

microbes, agents de putréfaction, qui se répandraient dans le reste du corps. La putréfaction se fait par la périphérie. Il est clair que si l'enfant est entouré de ses membranes intactes, les agents de putréfaction ne peuvent pas plus arriver sur sa peau que dans son intestin : il se décompose par macération.

Mais si les membranes sont déchirées, les germes peuvent arriver, quoique lentement, incomplètement, jusqu'à l'enfant. La putréfaction se fait, mais dans des conditions particulières, telles qu'elle n'a qu'une ressemblance très lointaine avec la putréfaction de l'adulte à l'air libre.

Rappelez-vous ces différences, qui vous seront d'un précieux secours, dans une expertise.

B. Morts pendant le travail. — La naissance, c'est-à-dire le passage de la vie intra-utérine à la vie extra-utérine, est un danger de mort pour l'enfant.

Cessation prématurée de la respiration placentaire. — Lorsque l'enfant vient au monde, il doit modifier la manière dont il respire. La respiration intra-utérine se fait par le placenta : c'est une respiration de seconde main. Au moment où il pousse le premier cri, la respiration devient aérienne, directe et doit suivre de nouvelles voies.

Cette transformation de la respiration fœtale en respiration aérienne coïncide avec la substitution de la circulation de l'adulte à celle du fœtus, l'afflux du sang par le cordon cesse, le canal artériel devient inutile, les poumons dépliés reçoivent une grande quantité de sang : devons-nous nous étonner si les battements du cœur sont troublés dans leur régularité par une si brusque perturbation ? Des événements bien moins graves provoquent des syncopes à tout âge.

C'est là une situation critique, par les conditions mêmes dans lesquelles se fait l'accouchement.

La modification du mécanisme de la respiration peut être troublée de différentes façons : quand il y a décollement prématuré du placenta, que l'enfant n'est pas sorti, qu'il est

encore dans l'utérus, il se fait une hémorrhagie intra-utérine, dont je n'ai pas à m'occuper pour l'instant, mais entre le moment où ce décollement a lieu et celui de l'expulsion de l'enfant, celui-ci ne respire plus ; il est asphyxié, et peut mourir pour peu que le travail se prolonge. L'enfant paraît avoir, dans ce cas, des convulsions ; il urine, il expulse du méconium à l'intérieur du liquide amniotique. S'il fait à ce moment des mouvements d'inspiration, le méconium peut pénétrer dans les voies respiratoires ; il meurt asphyxié et noyé.

Pourquoi l'enfant fait-il sa première inspiration ? Les physiologistes disent que la respiration placentaire est insuffisante, pendant le travail : le sang de l'enfant se charge d'acide carbonique. Ils pensent que cette surcharge d'acide carbonique éveille les mouvements respiratoires en excitant le bulbe. C'est possible, je ne vois pas d'inconvénient à admettre cette théorie, pas plus que celle qui attribue le premier mouvement respiratoire à l'impression que le froid et l'air extérieur exercent sur la peau du nouveau-né. Je ferai cependant, à propos de celle-ci, une réserve : je viens de vous dire que dans certains cas l'enfant fait des inspirations dans l'utérus, or il me paraît impossible que le froid ou le contact de l'air puissent agir sur la peau d'un enfant encore enfermé dans le sein de sa mère.

Ainsi donc, lorsque la respiration placentaire est supprimée par décollement du placenta, l'enfant meurt asphyxié, si l'accouchement ne se fait pas immédiatement.

Asphyxie par procidence du cordon. — Le cordon comprimé ne permet plus à la circulation de se faire entre l'enfant et le placenta, les échanges de sang veineux et de sang artériel sont supprimés.

Scanzoni attribue à la procidence du cordon 55 p. 100 des morts survenues pendant le travail.

A côté de la procidence du cordon, je place les *circulaires du cordon* autour du cou ou autour du corps de l'enfant. La

circulation dans le cordon est extrêmement gênée, quelquefois abolie complètement. Hohl, Mayer, attribuent à cet accident 5 à 10 p. 100 de la mortalité. C'est surtout dans les présentations du siège que cette disposition du cordon autour du cou ou de la poitrine est grave.

Comment peut-on diagnostiquer après la mort la réalité de ces asphyxies? On trouvera presque toujours dans le pharynx, le larynx, la trachée, les bronches, un peu de méconium qui y a pénétré avec le liquide amniotique. Le méconium est facile à reconnaître, il renferme des lamelles formées par des cristaux de cholestérine, il ne contient ni débris végétaux, ni débris animaux : il est donc absolument différent de la matière fécale. Outre ce méconium, on peut trouver des débris de l'enduit sébacé, des poils follets.

L'enfant succombe donc à une submersion dans un liquide contenant des cristaux de cholestérine et non pas des matières fécales humaines.

Les poumons sont congestionnés ; il existe des ecchymoses sous-pleurales et sous-conjonctivales, sur lesquelles je n'insiste pas en ce moment.

Je dois vous prémunir contre une cause d'erreur : Lorsqu'une femme accouche seule, elle est épuisée par le travail. L'enfant expulsé hors du vagin, peut rester un certain temps entre les cuisses de la mère, dans un véritable lac d'urine, de liquide amniotique, de matières fécales. Si le visage de l'enfant plonge dans ce lac, il meurt asphyxié, noyé, et l'on trouvera dans son pharynx et jusque dans son estomac de la matière fécale humaine (1). Le diagnostic ne peut se faire que par l'examen microscopique des matières contenues dans le pharynx, le larynx et les bronches.

Compression de la tête. — Une autre cause de péril, pour l'enfant, c'est la compression de la tête au moment du passage. J'insiste sur cette question, parce que, au point de vue médico-légal, elle n'est pas très bien connue.

(1) Obs. 68.

Dans un accouchement normal, la tête est toujours comprimée, aplatie au moment où elle passe à travers le col de l'utérus et le vagin. Les os du crâne ne sont pas soudés, ils sont réunis par une membrane qui permet un léger chevauchement. Le cerveau est un peu comprimé et cette compression de l'encéphale est indiquée, suivant Leyden, par le ralentissement des battements du cœur de l'enfant. Vous savez que leur fréquence est à peu près double de ceux du cœur de la mère. Lorsque la tête et par suite l'encéphale sont comprimés, les pulsations fœtales se ralentissent et se rapprochent de la fréquence qui sera normale, une fois que l'enfant sera né.

Si la présentation a lieu par la tête, il se fait, à la partie supérieure de la tête, par suite de la compression, une bosse séro-sanguine qu'il ne faut pas confondre avec une contusion. Il est intéressant, pour le médecin légiste, de la rechercher, car elle indique la longueur du travail. Sa fréquence serait, d'après Elsaesser, de 50 p. 100.

Les femmes accusées d'infanticide alléguent souvent que l'accouchement a été très rapide; que le travail n'a pas duré dix minutes; l'avocat d'une fille mère a même avancé que l'enfant avait jailli hors du vagin de sa mère, comme jaillirait un noyau de cerise pressé entre les doigts.

La présence d'une bosse sanguine sur la tête de l'enfant suffira à démontrer que l'accouchement a été beaucoup plus long que ne le prétend la femme accusée. Je ne dis pas que vous pourrez en déduire combien de temps a duré le travail, mais vous pourrez, dans tous les cas, affirmer la présentation et la longueur de l'accouchement.

Cette bosse sanguine est constituée par une sérosité rougeâtre, qui ne contient aucun caillot. C'est à proprement parler un œdème et par cela seul vous la distinguerez facilement d'une contusion.

Dans la présentation du siège, il faut pour dégager l'enfant pratiquer une petite manœuvre obstétricale facile, mais qu'il faut connaître. Quand une femme accouche seule, elle

ne saurait opérer cette manœuvre et son enfant meurt quand il est à moitié sorti (1) ; on peut constater dans ces cas un œdème souvent considérable des grandes lèvres, chez les petites filles, du scrotum chez les petits garçons.

Une autre circonstance vient dans quelques cas compliquer l'expertise : quand la tête est restée engagée dans le vagin, il n'est pas impossible que l'enfant ait pu faire quelques petites inspirations, une certaine quantité d'air ayant pénétré dans le vagin.

Les signes par lesquels nous reconnaitrons que la tête a été comprimée, sont les ecchymoses des enveloppes du crâne, dont la largeur varie de la grandeur d'une lentille à celle d'une pièce de cinquante centimes ; les ecchymoses du tissu cellulaire, du tissu sous-périostique ; on observe quelquefois un céphalématome.

Ces signes prouvent que l'enfant était vivant pendant le travail de l'accouchement.

Lorsque la compression de la tête est exagérée, les battements du cœur, au lieu de se ralentir, s'arrêtent : en effet les centres encéphaliques, le bulbe surtout, sont fortement comprimés ; en même temps il se fait à l'intérieur des méninges (2), autour du bulbe, au-dessus et au-dessous de la tente du cervelet, un épanchement sanguin parfois assez considérable ; les vaisseaux se sont rompus, le cervelet est quelquefois recouvert d'une nappe de sang.

Beaucoup d'enfants qui viennent au monde en état de mort apparente ont probablement des lésions de ce genre ; mais nous ne pouvons l'affirmer, car ils ont été rappelés à la vie et ils ont survécu.

Les os du crâne peuvent être déformés. Le Dr Blot a présenté à la Société de biologie, deux nouveau-nés, l'un avait une *dépression en cuillère* d'un pariétal, l'autre du frontal. Tous deux ont survécu. Blot les a présentés à ses collègues quelques mois plus tard, les dépressions avaient disparu. Blot

(1) Obs. 16.

(2) Obs. 12, 13, 14, 16, 69, 70.

attribua ces déformations à la pression exercée par la saillie du promontoire proéminent des deux mères.

Les fractures du crâne dues à la difficulté du travail avaient été signalées par Chaussier, elles ont été très bien étudiées par Danyau (1). Tardieu reproduit une note que ce célèbre accoucheur avait bien voulu écrire pour lui (2) :

« En raison de l'excessive rareté des exostoses du bassin, on peut admettre que dans l'immense majorité des cas, les fractures spontanées du crâne sont produites par la saillie de l'angle sacro-vertébral d'un bassin rétréci à un degré médiocre. Dans ce cas, la tête avant de franchir le détroit supérieur, et au moment même où elle le franchit, se trouve dans une position telle qu'on peut presque assurer que s'il y a enfoncement simple ou fracture avec ou sans enfoncement, c'est vers la partie antérieure du pariétal droit ou gauche, suivant la position, ou dans la partie voisine du frontal correspondant ou sur le pariétal et le frontal tout à la fois, que siègera la lésion osseuse. Il ne faut pourtant pas oublier qu'une fracture indirecte est possible; mais la conclusion des téguments crâniens et l'ecchymose, très circonscrite dans les points que je viens d'indiquer, quand la fracture peut être rapportée à la seule pression contre l'angle sacro-vertébral, seront des indices précieux. Enfin l'examen de la forme du crâne qui permettra de soupçonner la présence ou l'absence d'une viciation du bassin générateur, facile à constater, sera d'un très utile service et ne devra être négligé dans aucun cas. »

Danyau expose ensuite les caractères des fractures consécutives à l'application d'un forceps. Il ne s'agit pas dans ces cas d'un accouchement clandestin, nous ne nous en occupons pas. Dans les cas où vous auriez un doute sur la cause d'une fracture du crâne l'examen de la mère vous permettra

(1) A. Danyau, *Des fractures des os du crâne qui sont quelquefois le résultat d'accouchements spontanés* (*Journ. de chir.*, t. I, 1843, p. 40. — *Bull. de la Soc. de chirurgie*, 1857, p. 263 et 278).

(2) Tardieu, *L'infanticide*, p. 144.

de constater si le bassin présente des caractères permettant de considérer une fracture du crâne comme possible par déformation du bassin maternel.

Mais nous pouvons nous trouver en présence de faits plus difficiles à interpréter et je n'oserais pas affirmer que les fractures du crâne résultant de l'accouchement ont toutes le siège que leur assigne Danyau. Pendant l'accouchement, les os du crâne chevauchent les uns sur les autres par suite de la compression et, si cette compression est exagérée, ce chevauchement peut briser par redressement de leur courbure certaines parties du crâne. Pour les pariétaux, par exemple, les rayons d'ossification partent d'un point plus ou moins central et se dirigent vers la périphérie, comme les rayons d'une roue. La compression peut redresser la courbure de l'os, provoquer la séparation de ces rayons incomplètement soudés, et c'est dans l'intervalle de ces rayons d'ossification que vous trouverez une fêlure ou fracture de l'os.

Les lamelles d'ossification s'amincissent en allant vers la périphérie, et lorsqu'elles arrivent au contact du périoste d'un côté et de la dure-mère de l'autre, elles peuvent se plier et se briser par le même mécanisme.

Une autre circonstance intervient parfois et rend encore plus faciles ces fractures. Ce n'est plus l'intensité de la compression qu'il faut invoquer seule, mais la fragilité anormale des os du crâne. Il n'est pas rare de trouver sur ces os des défauts d'ossification, dits *lacunes d'ossification*. Elles peuvent siéger sur tous les points des os, plus particulièrement vers les bords. Elles ont le plus souvent une forme arrondie. Le périoste et la dure-mère sont accolés, mais sur leurs bords les lamelles d'ossification sont d'une minceur excessive, la moindre pression suffit pour les rompre.

Depaul avait fait une collection de ces os lacunaires. Nous empruntons à Tardieu la planche où quelques exemples sont réunis. Il suffira à l'expert d'avoir eu son attention appelée sur ces lésions congénitales pour éviter toute erreur (Pl. II).

PLANCHE II

FIG. 1.

Fracture du pariétal gauche avec enfoncement s'étant produite pendant l'accouchement d'une femme qui avait un vice de conformation du bassin, et chez laquelle le forceps avait été appliqué (Pièce tirée du musée de M. le professeur Depaul).

FIG. 2.

Dépression du coronal gauche s'étant produite pendant l'accouchement d'une femme qui avait un vice de conformation du bassin et sans qu'on se fût servi du forceps (Depaul).

FIG. 3.

Tête d'enfant à terme offrant un exemple remarquable de défaut d'ossification sur les différents os du crâne (Depaul).

FIG. 4.

Tête d'enfant à terme présentant une raréfaction de tissu osseux de la voûte du crâne (Pièce tirée des collections de M. le Dr H. Blot).

Fig. 1.

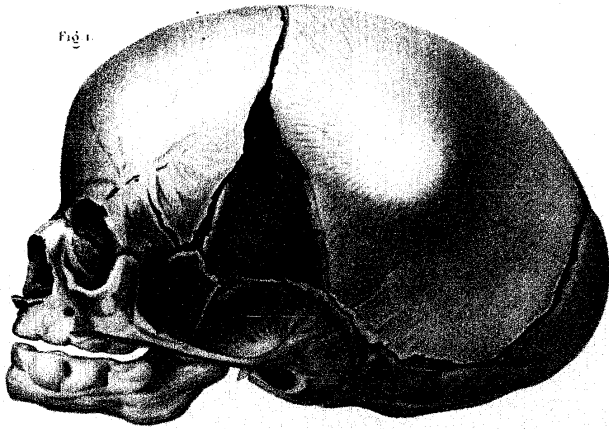


Fig. 2.

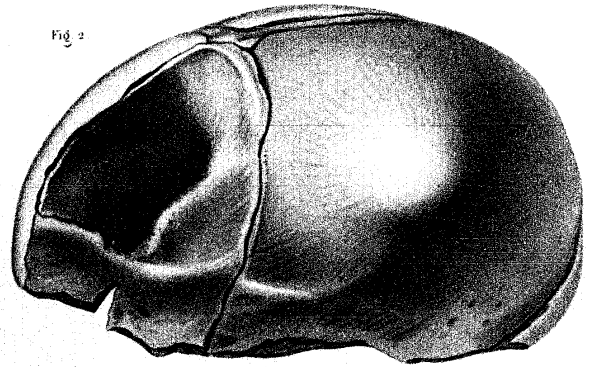


Fig. 3.

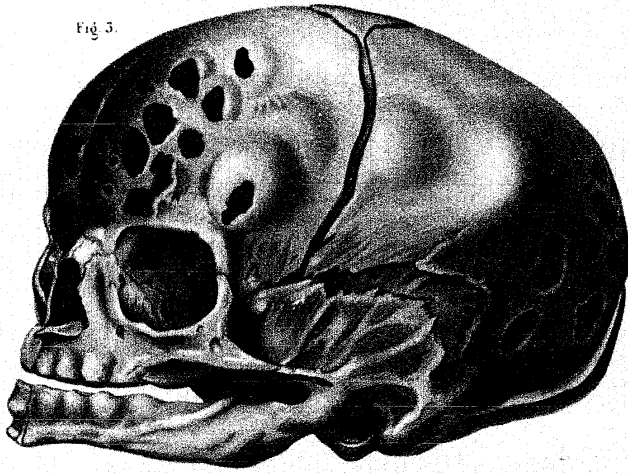
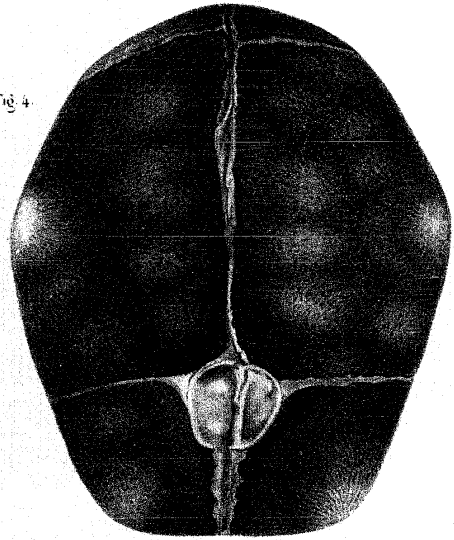


Fig. 4.



Pochet del. nat. del.

Imp. imp. chez M. Bachez, 27, rue de Valenciennes, N.

Debove scul.

Publié par J. B. Baillière et Cie.

Hémorrhagie. — Il me reste à vous parler d'une dernière complication qui peut entraîner la mort du fœtus pendant le travail. Il se produit parfois une hémorrhagie au niveau de l'insertion du cordon sur le placenta ; le cordon se rompt assez facilement au niveau de cette insertion. Quand il y a une malformation, il arrive parfois que chacun des vaisseaux du cordon se rend isolément à son cotylédon particulier : c'est ce qu'on a appelé l'*insertion vélamenteuse du cordon*. Le cordon se rompt, parce que chacun de ses éléments se brise facilement et successivement.

Le cordon peut également se rompre au niveau de l'insertion ombilicale, quand il est très court. Le D^r Stude (de Breslau) a noté un cas où le cordon manquait absolument, où le placenta adhérait à l'ombilic de l'enfant. Le D^r Schlafer en a cité un autre où le cordon avait 10 millimètres de longueur.

C. Mort après la naissance. — Nous avons tout d'abord la mort par défaut de maturité du fœtus, c'est-à-dire la naissance avant 180 jours de vie intra-utérine.

D'un autre côté, il peut y avoir, chez l'enfant, une absence, une malformation des organes indispensables à la vie ou une maladie congénitale. Certaines monstruosité, énormes au point de vue de l'apparence, sont pourtant compatibles avec la vie ; il me suffit de vous citer l'exemple des frères siamois et de Millie-Christine, dont tous vous avez entendu parler (1).

Je ne reviendrai pas sur les vices de conformation du cœur, sur les atrésies du duodénum, sur les imperforations du rectum, de l'œsophage, dont je vous ai déjà parlé.

Je citerai comme incompatibles avec la vie certaines hernies du diaphragme, qui permettent aux organes de l'abdomen de pénétrer largement dans le thorax, des kystes volumineux des reins, etc.

(1) A. Tardieu, *Contribution à l'histoire des monstruosité considérées au point de vue de la médecine légale, à l'occasion de l'exhibition publique du monstre pygopage Millie-Christine* (Annales d'hygiène, 1874, t. XLI, p. 340).

J'attirerai spécialement votre attention sur une forme particulière d'hépatisation pulmonaire, connue sous le nom de *pneumonia alba*. Le tissu pulmonaire est farci d'une foule de petits noyaux, rappelant assez exactement les noyaux tuberculeux, à leur début. Cependant ce ne sont pas des tubercules. MM. Cornil, Virchow, leur dénie absolument ce caractère. Virchow attribue cette infiltration du tissu pulmonaire à la syphilis, provenant soit du père, soit de la mère. Ce serait donc une pneumonie syphilitique. J'ignore si cette opinion de Virchow est aussi celle de l'École de Saint-Louis, mais je sais que les anatomo-pathologistes que j'ai consultés n'ont pas pu se prononcer et n'ont pas su déterminer la nature de cette pneumonie particulière et toujours mortelle.

Lorsque l'on jette dans l'eau des fragments de poumons atteints de *pneumonia alba*, ils surnagent, mais incomplètement : rappelez-vous ce fait. Ils n'ont pas la densité des poumons atteints de pneumonie franche.

Notons encore les épanchements sanguins intra-méningés, conséquence du travail de l'accouchement, je vous en ai parlé, et l'encéphalite interstitielle, dont la pathogénie est assez mal connue.

Au moment de l'accouchement, les voies respiratoires de l'enfant peuvent être obstruées par les membranes ou leurs fragments. Hofmann a rapporté l'observation d'une dame, primipare, qui accoucha dans un wagon, où se trouvaient aussi deux jeunes filles. L'enfant est venu au monde, enveloppé de ses membranes intactes ; ni la mère, ni les deux jeunes filles ne savaient ce que c'était que ce paquet, dans lequel elles ne reconnaissaient pas un enfant. L'enfant mourut asphyxié dans le liquide amniotique. La mère fut accusée d'infanticide et arrêtée. Hofmann, dès qu'il eut terminé son enquête médico-légale, s'efforça de faire remettre cette femme en liberté.

Les accouchements précipités présentent un autre danger. Des femmes sont surprises par les douleurs et elles accou-

chent debout, au moment où elles allaient se mettre au lit. L'enfant peut sortir, tomber à terre et se fracturer le crâne ; le cordon peut être déchiré.

Tels sont les accidents nombreux qui peuvent déterminer la mort d'un enfant, avant, pendant et après le travail. Le médecin légiste doit les connaître, car ils lui permettront d'affirmer, s'il les a constatés, que la mort de l'enfant est due à une cause naturelle.

Preuves que l'enfant a respiré. — Messieurs, quand un enfant vient au monde, vivant, c'est par un cri qu'il révèle son existence : il respire, et c'est dès cette première respiration qu'il pousse un cri. Quelque courte que soit sa vie, l'enfant a presque toujours respiré ; et si on peut dire qu'un enfant qui a respiré a vécu, il serait par contre exagéré de prétendre qu'un enfant qui n'a pas respiré, n'a pas vécu.

Je passe rapidement sur une série de signes, qui ont été invoqués par les auteurs comme preuves de la respiration d'un nouveau-né, mais qui n'ont au point de vue médico-légal que peu de valeur.

Je n'attache pas grande importance aux mensurations du thorax ou au refoulement du diaphragme. Elles sont très délicates et on ne saurait s'appuyer sur elles seules pour contredire les épreuves bien autrement probantes de la docimasie.

C'est l'examen du poumon lui-même qui domine toute la question.

Lorsqu'on ouvre le thorax d'un enfant nouveau-né, s'il n'a pas respiré, les poumons sont déprimés, refoulés vers la gouttière costo-vertébrale, et recouverts presque dans leur entier par le cœur et le thymus. Si l'enfant a respiré au contraire, les poumons sont saillants et recouvrent le cœur et le thymus.

Tant que l'air n'a pas pénétré dans les poumons, ceux-ci ont une surface lisse, sur laquelle il est impossible de discerner une cellule ou une vésicule ; la couleur est lie de

vin, comme celle du foie ou de la rate ; quelquefois elle est plus claire, presque café au lait.

Si l'enfant a respiré prématurément, les poumons sont gorgés d'un sang rouge brun.

Lorsque l'enfant a respiré normalement, les poumons ont un aspect lobulé, on distingue à leur surface des cellules polygonales, des losanges dessinant les lobules ; ils sont rosés, parsemés de zones de couleur différente, comme marbrés.

Si l'enfant a été suffoqué, l'appel du sang donne au contraire aux poumons une couleur d'un rouge sombre.

Avant la respiration le poumon donne aux doigts qui le pressent la même consistance que la chair, après la respiration on sent nettement une crépitation analogue à celle que provoque la pression d'un coussin de crin.

Le procédé de la *docimasia* pulmonaire est le seul qui permette à l'expert d'affirmer qu'un enfant a respiré.

Je vais vous exposer de suite, afin de ne pas y revenir, un procédé de *docimasia* particulier, imaginé par Bouchut, et qu'il a appelé la *docimasia optique* (1). Bouchut examinait les poumons des nouveau-nés à la loupe ou à un très faible grossissement microscopique. Il constatait ainsi que les poumons d'un enfant qui n'avait pas respiré formaient une masse spongieuse ; que dans les poumons d'un enfant qui avait respiré, on reconnaissait, au contraire, la structure vésiculeuse et on voyait de petites bulles d'air.

Lorsque Bouchut a présenté à l'Académie de médecine le résultat de ses observations, plusieurs membres ont pensé que la présence de ces bulles de gaz pouvait aussi bien être due à un commencement de putréfaction, qu'à la pénétration de l'air. Ce procédé a été jugé avec une extrême sévérité par Vernois, rapporteur. Il n'a certainement pas la même valeur que celui que nous allons exposer, mais il

(1) Bouchut, *Mémoire sur la docimasia pulmonaire à l'aide des instruments d'optique* (Bull. de l'Acad. de médecine, 1862, t. XXVII, p. 504).

peut rendre service, c'est un bon moyen de contrôle et Laënnec, de Nantes, en a fait un éloge mérité (1).

M. Bordas (fig. 3 et 4), mettant à contribution une découverte récente, a constaté que les rayons de Roentgen traversent un poumon qui a respiré et ne traversent pas un poumon qui n'a pas respiré. Les photographies que je fais passer sous vos yeux sont très intéressantes, sous ce rapport.

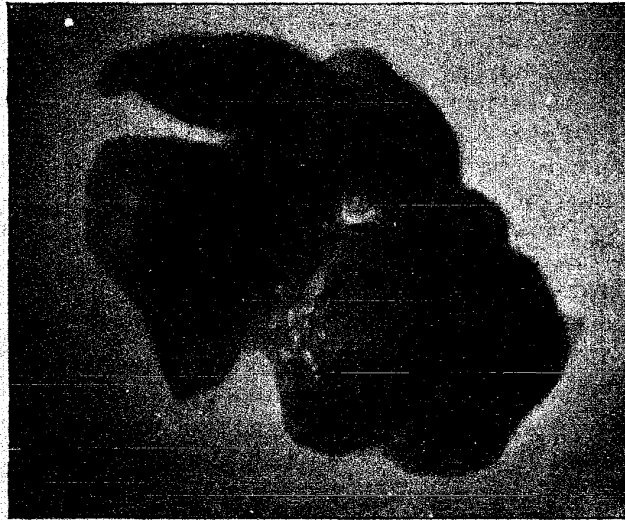

Fig. 3. — Poumon d'enfant nouveau-né ayant respiré (épreuve radiographique).

Si ce procédé se généralise, il aura une certaine importance : nous pourrions en effet mettre sous les yeux du jury et des magistrats l'image exacte de ce que nous aurons trouvé ; ils nous comprendront mieux.

Mais, quels que soient ses avantages, ce procédé ne saurait être comparé à celui qui est basé sur le poids spécifique des poumons.

(1) Laënnec, *Gaz. méd. de Nantes*, 9 sept. 1838, p. 166.

Au siècle dernier, Ploucquet avait constaté qu'un poumon qui a respiré augmente de poids. L'afflux du sang provoqué par la première respiration double presque ce poids : Lorsque l'enfant n'a pas respiré, les poumons pèsent, d'après Ploucquet, la soixante-dixième partie du poids total de l'enfant : ils en pèsent la trentième quand l'enfant a respiré.

Il n'est pas très facile et il est délicat de faire toutes ces épreuves, basées sur le volume, la consistance ou le poids spécifique des poumons, elles sont difficiles à effectuer avec une suffisante précision.

Messieurs, l'ensemble des expériences connues sous le nom de *docimasia pulmonaire* tel qu'on doit les pratiquer actuellement ne comporte aucune difficulté pratique et nous donne une série de caractères, qui, si nous les trouvons tous réunis, nous permettent de dire sans craindre d'erreur que l'enfant a respiré.

La docimasia pulmonaire se compose de cinq opérations qu'il faut toujours exécuter (1) :

1° On enlève les poumons avec le larynx, la trachée, le cœur et le thymus; on jette toute la masse dans un vase plein d'eau. Si l'enfant a respiré, la masse surnage.

2° On jette dans le vase, les poumons seuls : si l'enfant a respiré, ils nagent; s'il n'a pas respiré, les poumons tombent un fond de l'eau et y restent.

3° On prend un fragment de poumon, on le maintient dans l'eau avec la main et on le comprime, en ayant soin de tourner en haut la surface de section. S'il sort de ce fragment de poumon, ainsi comprimé, une certaine quantité de bulles

(1) Pour éviter d'écraser les poumons en les enlevant du thorax, quelques auteurs ont recommandé de se servir d'une pince appliquée sur la trachée, et de la laisser en pression pour qu'au moment de l'épreuve hydrostatique l'eau ne pénètre pas dans le larynx et la trachée; d'autres auteurs ont recommandé de lier la trachée. Ces prescriptions sont prudentes, mais si l'expert a quelque habitude des autopsies, il lui sera facile d'éviter cet inconvénient en enlevant délicatement l'appareil respiratoire et en maintenant le larynx au-dessus du plan de l'eau au moment où il place les poumons dans ce liquide.

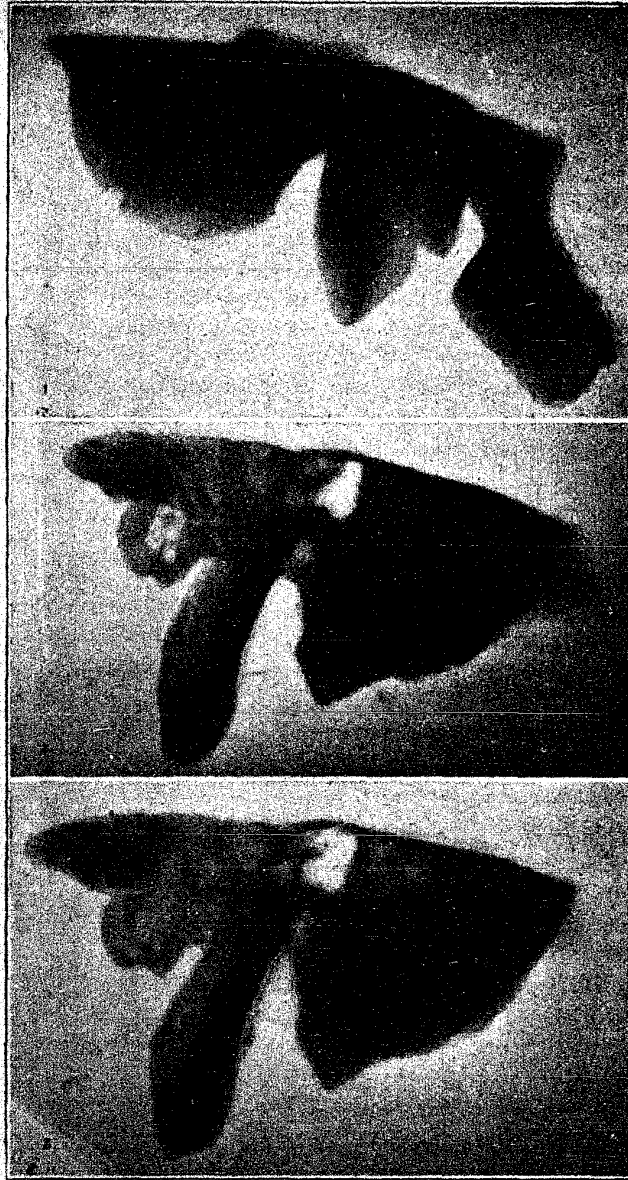


Fig. 4. — 1. Poumon témoin n'ayant pas respiré. — 2. Poumon insufflé en partie (moitié gauche). — 3. Poumon insufflé dans toute sa masse. (Epreuves radiographiques.)

d'air, accompagnées d'un peu de sérosité sanguinolente, qui viennent faire, sur la surface de l'eau, des plaques de mousse rosée, l'enfant a respiré.

4° Lorsqu'on cesse de comprimer et de maintenir ce fragment, il nage, si l'enfant a respiré; il tombe au fond, dans le cas contraire.

5° Lorsque les poumons nagent, on en prend un fragment, on l'écrase entre les pouces, on expulse l'air des alvéoles, on peut broyer le tissu, malgré toutes les dilacérations qu'on lui aura fait subir le fragment nagera si l'enfant a respiré.

Vous pouvez conclure que l'enfant a réellement respiré, après avoir répété ces expériences et constaté tous ces caractères. Mais vous devez faire subir toutes ces épreuves aux poumons et vous ne devez conclure que si elles sont toutes concordantes.

Messieurs, la docimasia pulmonaire nous donne-t-elle une certitude absolue? N'y a-t-il pas de causes d'erreur? Il y en a et elles peuvent être divisées en deux catégories :

A. Les poumons surnagent, l'enfant a-t-il respiré?

Parmi les objections faites à la docimasia, il n'y en a qu'une qui ait de la valeur : c'est l'objection tirée du développement des gaz par la *putréfaction*.

Le cœur rempli de gaz, transformé en une vessie gazeuse, peut pendant la première épreuve faire surnager la masse entière, les quatre autres épreuves suffisent pour faire disparaître cette cause d'erreur.

Les poumons putréfiés des enfants nouveau-nés nagent-ils?

Tardieu avait déjà remarqué que les poumons des nouveau-nés se putréfient très lentement.

Lorsque les poumons se putréfient, on voit apparaître sur leur face extérieure, sous la plèvre, de petites bulles de gaz, de petites vésicules; si on examine les poumons à la loupe, comme on fait dans la docimasia optique de Bouchut, on

aperçoit, dans le parenchyme pulmonaire, de petites perles de gaz. Quand, avec une épingle, on crève ces petites vésicules, les poumons jetés dans l'eau ne nagent plus.

Voilà ce que donne l'examen extérieur.

J'ai fait, depuis quinze ou seize ans, un certain nombre d'expériences à ce sujet. J'ai fait putréfier, avec M. Descoust, des poumons de mort-nés. Ces poumons ne se putréfient pas, ils tombent en déliquescence; ils forment au fond du vase plein d'eau une espèce de magma, dans lequel nous n'avons pu trouver aucune bulle de gaz. Nous nous sommes alors demandé si les bulles de gaz ne se développaient pas seulement dans les poumons qui avaient complètement ou incomplètement respiré.

Le professeur Tamasia, de Padoue (1), avait déjà fait ces expériences; il nie absolument que la putréfaction seule puisse faire surnager les poumons. Pour lui, la natation des poumons n'est possible que si l'enfant a fait pénétrer de l'air dans les bronches.

MM. Descoust et Bordas ont étudié à nouveau la question, dans ces derniers temps; ils ont, dans le mémoire qu'ils ont présenté à l'Académie de médecine, groupé trois faisceaux de preuves.

Ils ont pris, à l'abattoir, des poumons de petits cochons ou d'agneaux mort-nés, n'ayant pas respiré; ils ont fait putréfier ces poumons en les séparant en trois groupes: les premiers sans y toucher autrement, les seconds après y avoir injecté du sang en putréfaction, les troisièmes après les avoir insufflés, une ou deux fois.

Les poumons du premier groupe servaient de témoins. Ils n'ont jamais, au bout de huit jours, présenté de putréfaction gazeuse; ils sont devenus déliquescents, boueux, ils sont tombés au fond de l'eau.

Les poumons du second groupe, injectés avec du sang

(1) Tamasia, *Sulla putrefazione del polmone* (Rivista speriment. di med. legale, 1876, III et IV).

putréfié, ont présenté absolument les mêmes caractères : eux aussi tombent en déliquescence.

Les poumons du troisième groupe, qui avaient été insufflés, ont seuls subi la putréfaction gazeuse.

Rappelez-vous ce que je vous ai dit, sur la façon dont la putréfaction s'établit chez l'adulte : Les microbes dissocient les cellules épithéliales de l'intestin, ils passent au travers, pénètrent dans les vaisseaux ; en même temps la fermentation des matières contenues dans l'intestin donne naissance à une grande quantité de gaz. Chez le nouveau-né, la putréfaction ne se fait pas par l'intestin, à moins qu'en respirant, il n'ait fait pénétrer de l'air dans l'estomac. Lorsque l'enfant a respiré, la putréfaction se fait, dans ses poumons, comme elle se fait dans le tube intestinal d'un adulte.

MM. Descoust et Bordas ne se sont pas contentés d'expérimenter sur des fœtus d'animaux ; ils se sont adressés à M. Budin, qui a bien voulu leur envoyer les poumons de tous les fœtus mort-nés de son service. Que les poumons soient restés dans le thorax, ou qu'ils en aient été retirés, MM. Descoust et Bordas ont recommencé les trois séries de leurs épreuves : poumons témoins, poumons injectés de sang putréfié, poumons insufflés. Les résultats ont été tout à fait identiques à ceux qu'ils avaient constatés en opérant sur les poumons des animaux.

La logique nous invite par conséquent à conclure que seuls les poumons qui ont respiré subissent la putréfaction gazeuse.

Il résulte de ces expériences que les poumons des nouveau-nés n'entrent en putréfaction gazeuse que si l'air a pénétré dans leurs alvéoles, apportant avec lui les germes de putréfaction. Il me restait un doute, que j'ai signalé à M. Bordas. Un nouveau-né n'ayant pas respiré est projeté dans une fosse d'aisances, dans un égout ; les liquides chargés des germes de putréfaction pénètrent dans les premières voies respiratoires : jouent-ils, comme l'air, le rôle de véhicules des

germes de la putréfaction ? Les poumons subiront-ils la putréfaction gazeuse ?

M. Bordas a répondu à cette objection par les expériences suivantes : Il a pris un certain nombre de fœtus de moutons, voisins du terme de la vie intra-utérine, n'ayant pas respiré. Quatre d'entre eux ont été placés dans un récipient contenant 50 litres d'eau d'égout puisée au collecteur d'Asnières. Ces fœtus sont restés immergés pendant quatre jours à la température de 25°, et au bout de ce temps, sous l'influence de la putréfaction, ils n'ont pas tardé à surnager. Le ventre était ballonné et menaçait même de céder sous la pression des gaz.

Les poumons étant extraits de la cavité, nous les avons examinés. Ils présentaient une couleur uniforme, rouge brique ou lie de vin, ne contenaient pas de bulles gazeuses soit à la surface soit à l'intérieur des poumons, se laissaient déchirer sous la moindre pression des doigts et étaient tous plus denses que l'eau.

Ainsi donc ces fœtus, quoique placés dans un liquide aussi putrescible que l'est l'eau d'égout (elle contient à la sortie du collecteur de 10 à 12 millions de colonies par centimètre cube), eau qui a pu pénétrer par les voies naturelles, puisque ces moutons étaient restés sous l'eau pendant quatre jours, n'ont pas présenté de différences avec d'autres fœtus abandonnés comme témoins à la putréfaction spontanée à l'air libre.

De l'ensemble de ces expériences, MM. Descoust et Bordas concluent qu'il n'y a putréfaction gazeuse des poumons que lorsqu'un enfant a respiré.

Messieurs, je crois, quant à moi, que les faits sont prouvés, qu'ils se passent réellement ainsi, mais je n'ose pas apporter dès maintenant cette preuve aux assises, pour la raison suivante : Remarquez d'abord qu'elle aggraverait considérablement la situation de la femme accusée d'infanticide. Or, jusqu'ici tous les médecins légistes ont dit : « Le poumon nage, c'est vrai, mais il est putréfié ; et nous ne pouvons conclure de cette natation des poumons que l'enfant a respiré. » La question

d'infanticide est donc écartée. Et nous, nous dirions : « Les poumons nagent, ils ne nagent que si l'enfant a respiré, car des poumons de mort-nés même putréfiés ne nagent pas. » Nous changerions complètement la solution donnée jusqu'à ce jour à ce problème.

Aussi j'ai prié MM. Descoust et Bordas de porter le résultat de leurs recherches devant l'Académie de médecine. J'y provoquerai un débat scientifique; je prierai les médecins experts de répéter les expériences, de les varier; au bout de quelques années, si tous ont obtenu des résultats identiques, si tous sont d'accord, nous pourrions conclure et nous présenter devant la cour d'assises avec des déductions formelles.

Parmi les objections opposées à la valeur de la docimasie, on a cité l'*insufflation artificielle*. Il se peut, a-t-on dit, que l'on ait pratiqué, sur un mort-né, l'insufflation par le procédé de bouche à bouche ou par celui du tube de Depaul. Dans ce cas les poumons peuvent nager, alors que l'enfant n'a pas respiré. C'est là une objection purement théorique.

S'il s'agit d'un accouchement clandestin, il n'y avait auprès de la mère ni sage-femme, ni accoucheur. Qui donc aurait pratiqué l'insufflation?

Il n'est pas difficile d'ailleurs de différencier un poumon qui a été insufflé d'un poumon qui a respiré. Nous avons fait, à la Morgue, de nombreuses expériences d'insufflation des poumons à l'aide du tube de Depaul. Que trouvons-nous en examinant les poumons? L'air a pénétré dans un lobe, il n'a pas pénétré dans les autres; il y a de l'emphysème interlobulaire, parce que les efforts d'insufflation ont été trop violents et que le tissu pulmonaire a été déchiré. De plus, si nous coupons un poumon insufflé, la coupe en sera blanche, anémique et absolument différente de l'aspect rosé ou rouge du poumon qui a respiré.

Vous savez que lorsque la respiration fait pénétrer l'air dans les poumons, elle excite en même temps la circulation

pulmonaire. Cet appel de sang ne se fait pas, lorsque l'insufflation ne réussit pas à provoquer la respiration naturelle.

Enfin, on trouve de l'air dans l'estomac.

Une troisième objection opposée à la valeur de la docimasia est celle-ci : *Des enfants respirent parfois déjà dans l'intérieur de l'utérus*. Tous les traités d'obstétrique rapportent que des accoucheurs ont entendu des enfants pousser un cri ou un vagissement, dans l'utérus. Mais il s'agit ici de manœuvres obstétricales; l'accoucheur avait la main ou le bras engagé dans le vagin ou dans l'utérus, afin d'amener un pied ou un bras au dehors. L'air extérieur peut arriver dans l'utérus, en même temps que le bras de l'accoucheur, l'enfant peut respirer. Vous conviendrez, avec moi, que ce sont là des faits qui ne sauraient se présenter à propos d'une présomption d'infanticide.

Un enfant, qui n'est pas encore né, peut cependant respirer lorsqu'il a la tête engagée dans la vulve et que le reste du corps est encore à l'intérieur de l'utérus. Est-il né ou non? Il a la tête au dehors, il peut respirer et sa mère peut le tuer. Je connais un exemple de ce genre d'enquête. La mère a tué son enfant d'un coup de sabot, alors que la tête seule était sortie.

Le D^r Herbet, d'Amiens, a communiqué à Tardieu un fait d'un autre genre : C'était en hiver, on avait trouvé dans la Somme un petit cadavre; *les poumons étaient gelés*, on les jeta dans l'eau, ils nagèrent. Mais quand la glace fut fondue, ils tombèrent au fond du vase.

Qu'est-ce qui avait fait surnager ces poumons? C'était la congélation de l'eau qu'ils contenaient. Ne serait-il pas très étonnant qu'un expert ne s'aperçoive pas que les poumons qu'il manipule sont gelés; les poumons gelés ont une apparence toute différente de celle des poumons normaux. Ils sont durs, sans souplesse, se tiennent debout sur la table sur laquelle on les place, ils crépitent sous le doigt

par rupture des petits fragments de glace qu'ils renferment.

Les poumons conservés *dans l'alcool* surnagent. Lorsque l'alcool qu'ils contiennent s'est suffisamment mélangé, à l'eau du vase, ils tombent au fond.

Permettez-moi, à ce propos, de vous donner un conseil. Les étudiants en médecine conservent volontiers des fœtus dans l'alcool; il les collectionnent; puis, quand ils ont passé leur thèse, qu'ils vont quitter Paris, ils cherchent à se débarrasser de leur collection et ils ne trouvent rien de mieux que de jeter tous ces fœtus dans les cabinets d'aisances. Quand on vide la fosse, on les retrouve, on les porte à la Morgue et on ouvre une enquête.

Un étudiant, interne des hôpitaux, a été le héros d'une aventure de ce genre; il allait se marier, et Verneuil devait être un des témoins de son mariage. Embarrassé par sa collection de fœtus, il l'a précipitée dans les water-closets. Ces fœtus sont retrouvés, l'étudiant est arrêté, le mariage est rompu; malgré toutes les explications, le futur beau-père du jeune homme n'a jamais voulu comprendre qu'il fût possible d'avoir tant de fœtus chez soi. Verneuil et moi nous sommes allés chez le juge d'instruction et nous lui avons offert de lui faire voir, chez d'autres étudiants, des collections de fœtus en tout point semblables. Le juge se rendit facilement à nos raisons, l'affaire n'eut pas de suites.

Ne collectionnez donc pas les fœtus. Si vous en avez, donnez-les à un laboratoire, où leur place est marquée.

B. *Les poumons ne surnagent pas, est-il sûr que l'enfant n'a pas respiré ?*

J'arrive, Messieurs, à la deuxième hypothèse : *Les poumons ne surnagent pas*. Pouvons-nous dire que l'enfant n'a pas respiré? Nous ne pouvons pas le dire d'une façon absolue.

Un exemple vous montrera pourquoi : Tardieu a vu, dans

son service, des enfants venir au monde, pousser des gémissements, des vagissements pendant huit, quinze et même vingt-quatre heures, puis mourir. A l'autopsie, les poumons tombaient au fond de l'eau.

J'ai observé à la Pitié, avec M. Bastard qui était mon interne en 1879, un fait analogue. Un enfant, venu au monde dans mon service, a poussé des vagissements pendant trente-six heures ; il est mort, ses poumons sont allés au fond de l'eau.

Tous ces enfants étaient nés avant terme, à sept mois, sept mois et demi, débiles, faibles, athrepsiques.

Les explications qui ont été données de ces faits ne sont pas bien satisfaisantes. On a parlé de l'inaptitude des muscles à développer le thorax, de l'inexcitabilité du centre nerveux respiratoire. On a dit enfin que dans le tissu pulmonaire des enfants de sept mois il y avait plus de fibres élastiques, proportionnellement, que dans celui des enfants venus à terme ; ces fibres élastiques comprimeraient les alvéoles, empêcheraient l'air d'arriver aux alvéoles ou expulseraient celui qui aurait pu y arriver. On a dit aussi que l'air était absorbé par les vaisseaux : cela est possible pour l'oxygène, mais je ne crois pas que ce soit le cas pour l'azote et l'acide carbonique.

Il faut retenir le fait, mais s'il est établi pour l'enfant né avant terme, il ne l'est pas pour l'enfant né à terme.

Un enfant peut naître à terme, sortir de la vulve, vivre une demi-heure ou même trois quarts d'heure et ne pas respirer ; quand le placenta ne se décolle pas, l'enfant vit, mais la respiration placentaire continue, la respiration pulmonaire ne s'établit pas. On peut le tuer pendant ce temps-là. C'est une hypothèse rare d'un côté et une résolution bien prompte de l'autre.

L'enfant peut être en état de mort apparente, ressusciter et vivre. Je vous ai raconté déjà l'histoire de cette sage-femme arrivant à la mairie, devant l'officier de l'état civil, pour déclarer la naissance d'un enfant mort-né qu'elle

apportait dans un panier. Au moment où elle découvre son panier, l'enfant pousse un cri et l'officier de l'état civil lui dit : « Mais ce n'est pas un mort-né, il crie ! ». Les enfants peuvent rester quelques heures en état de mort apparente, ils ne respirent pas, et pendant ce temps-là la mère peut commettre l'infanticide.

Comment tenir compte de ces faits devant la cour d'assises ou dans un rapport ? D'une façon absolument scientifique : Le juge vous demande si l'enfant a respiré ? Vous répondez que la docimasie pulmonaire ne prouve pas que l'enfant a respiré.

Il y a une quinzaine d'années, se basant sur les résultats négatifs des épreuves docimasiques, un médecin légiste avait affirmé qu'un enfant n'avait pas respiré. Le président lui dit : « Vous savez que la mère a avoué que l'enfant avait crié ? » Aussitôt l'avocat s'est levé en disant : « Oui, elle a avoué tout à l'heure, elle n'avoue plus maintenant. » L'expert a été obligé de donner des explications, il a parlé de l'inaptitude des muscles thoraciques, de l'inexcitabilité du centre respiratoire ; le jury a pensé qu'il s'était trompé et cependant il avait fait une constatation exacte ; il avait eu tort d'affirmer autre chose que ce que démontre rigoureusement l'épreuve de la docimasie.

Quand les poumons nagent, qu'ils ne sont pas putréfiés, qu'ils ne sont pas gelés, et qu'ils ne sentent pas l'alcool, vous direz que l'enfant a respiré.

Quand les poumons ne nagent pas, vous direz simplement que la docimasie pulmonaire ne démontre pas que l'enfant a respiré.

Le Dr Thoinet, d'Ancenis, a publié un fait unique, je crois : Il a fait l'autopsie d'un nouveau-né, qui avait été bouilli ; les poumons, projetés dans l'eau, ne nageaient pas ; il a répété l'expérience avec les poumons d'un veau, bouillis également ; le résultat a été le même.

Il me semble qu'il y a une différence d'aspect entre le

poumon bouilli et le poumon naturel, qui rend une erreur bien difficile.

La valeur de la docimasie pulmonaire a été très critiquée, en Allemagne, par le Dr Breslau qui a proposé de lui substituer la *docimasie du tube digestif*. Les erreurs sont bien plus nombreuses et bien plus faciles que dans la docimasie pulmonaire; cependant je vous conseille de faire, dans vos expertises, les épreuves de la docimasie intestinale. On pourrait, à l'audience, vous reprocher de les avoir négligées.

Le Dr Breslau dit :

1° Quand un enfant respire, il fait pénétrer à l'intérieur de son estomac et de son tube digestif une certaine quantité d'air; la respiration s'accompagne d'une déglutition.

Ce fait est vrai dans la majorité des cas, mais il en est d'autres où il ne se produit pas.

2° La quantité de gaz contenue dans l'estomac et le tube digestif d'un nouveau-né est en rapport direct avec la durée de la respiration.

Hofmann, qui s'est beaucoup occupé de cette question et qui a publié sur ce sujet des travaux fort intéressants, a remarqué que quand la respiration avait duré quelques heures, on pouvait admettre que l'on trouvait dans l'estomac et le tube digestif une certaine quantité de gaz.

3° La putréfaction ne se développe jamais dans le tube digestif.

Cela est vrai, tant que l'intestin contient le méconium et que l'enfant n'a pas respiré; mais s'il a respiré et avalé de l'air, la putréfaction se développe dans le tube digestif.

La docimasie du tube digestif fournit des preuves à l'appui de la docimasie pulmonaire, mais elle ne saurait remplacer celle-ci.

Lorsque les poumons d'un nouveau-né tombent au fond de l'eau et que l'intestin surnage, affirmerez-vous que cet enfant a respiré? Non, Messieurs, et vous aurez raison.

D'un autre côté, bien souvent le tube digestif va au fond de l'eau et les poumons prouvent, par leur natation, que l'enfant a respiré.

S'il y a concordance entre les deux genres d'épreuves, vous pouvez en tirer une certitude absolue.

La *docimasia auriculaire* a été étudiée en Allemagne par Wreden et Wend, en France par M. Gellé. Ils ont démontré que, lorsqu'un enfant vient au monde, il porte, dans l'oreille moyenne, une petite boule formée par des mucosités. L'enfant fait une inspiration, cette boule quitte l'oreille moyenne, passe par la trompe d'Eustache, arrive dans le pharynx et disparaît. Donc, si l'on trouve du gaz dans l'oreille moyenne l'enfant a respiré.

Je vous signale de suite une cause d'erreur : Dans l'immense majorité des cas, nous avons trouvé ce bouchon remplacé par un liquide ; ce liquide se produit dès que la putréfaction a commencé.

De plus, l'épreuve est très délicate : il faut détacher la dure-mère, savoir exactement où il faut chercher cette petite boule de mucosités, ouvrir le rocher, et l'ouvrir sous l'eau afin de vous assurer de la présence d'une bulle d'air ; et quand vous aurez constaté que cette bulle d'air est venue éclater à la surface de l'eau, pourrez-vous affirmer que vous ne l'avez pas introduite avec vos mains ou votre scalpel ?

Osez-vous baser une accusation d'infanticide sur une preuve aussi délicate et aussi peu fidèle ?

Toutefois vous pouvez, si l'enfant a été projeté dans une fosse d'aisances, rechercher la matière fécale dans l'oreille ; de puissants efforts de respiration la font en effet pénétrer jusque dans la caisse du tympan ; si, au microscope, vous reconnaissez les caractères de la matière fécale, vous aurez acquis la preuve que l'enfant a respiré.

La *docimasia intestinale* et la *docimasia auriculaire* doivent être pratiquées par l'expert, mais elles sont loin d'avoir la

valeur de la docimasie pulmonaire pratiquée en faisant successivement les cinq épreuves qui la constituent.

Preuves tirées de l'examen de l'appareil circulatoire et du sang. — Tels sont les renseignements que fournit l'examen de l'appareil pulmonaire, Messieurs. Avons-nous d'autres moyens de répondre à la question du juge d'instruction : « L'enfant a-t-il vécu ? »

Nous arrivons à une discussion, dans la solution de laquelle je ne saurais vous conseiller trop de prudence.

Un enfant a reçu des coups de couteau ou il a des plaies contuses : celles-ci sont couvertes de sang coagulé. La docimasie a montré que les poumons ne nagent pas ; pouvons-nous de la présence de ce sang coagulé conclure que l'enfant a vécu ? Tardieu n'a pas hésité à répondre par l'affirmative ; il a été violemment combattu par Casper.

La question n'a pas été très discutée en Angleterre. En France, Caussé d'Albi, le D^r Bellot, du Havre, ont soutenu que lorsqu'il y a du sang coagulé sur les plaies d'un nouveau-né, ce nouveau-né a vécu.

Je n'irai pas aussi loin.

La question de la coagulation du sang est complexe, elle est encore mal connue.

En premier lieu, quand disons-nous que le sang est coagulé ?

Quand il se produit une rupture de l'artère méningée, chaque ondée sanguine décolle un peu la dure-mère et il se fait ainsi, lentement, un épanchement qui prend la forme d'une galette ; cette galette a toujours les mêmes dimensions ; si on la sectionne, elle est solide, comme feutrée. Il s'agit bien en ce cas de sang coagulé, il a fallu que le cœur batte encore des heures après la rupture de l'artère pour produire un tel caillot.

Mais à côté de ces faits vous trouvez parfois, dans une plaie, dans une séreuse, du sang à peine coagulé. Les parties liquides sont temporairement maintenues par les larges mailles de la fibrine. Déchirez-les, le sang s'écoule liquide.

Prenez un pot de gelée de groseilles : toute la masse est prise, rien ne bouge, il n'y a pas une goutte de liquide à la surface. Enlevez une cuillerée de cette gelée ; le lendemain, le trou que vous avez creusé avec votre cuiller est rempli de liquide ; ce liquide a passé par transsudation entre les mailles de la gelée. Quelle différence entre le caillot dû à la rupture de l'artère méningée et ce dernier caillot ? Ces deux coagulations ont-elles cependant la même valeur ?

Au point de vue de la coagulation du sang, Orfila a dit que, lorsqu'un individu meurt de mort subite, on peut en frappant sur son cadavre, provoquer des contusions doublées de sang coagulé. Cela est vrai, Messieurs, tant que le cœur continue à battre, car vous savez que le cœur bat encore dans certains cas, alors que déjà le mourant a rendu le dernier soupir ; mais je n'oserais pas dire pendant combien de temps cette coagulation du sang peut continuer à se faire. En tout cas cette faculté ne persiste pas plus de vingt à trente minutes.

Le D^r Bellot, du Havre, a fait l'autopsie de deux enfants jumeaux, venus à peu de temps l'un de l'autre, et que leur mère a tués tous les deux en leur assénant des coups de sabot sur la tête ; entre les fragments des os du crâne, il y avait du sang coagulé. L'épreuve docimastique démontra que l'un de ces enfants avait respiré et l'autre pas. La femme avouait le crime. Elle avait tué le premier enfant, après son expulsion ; au moment où la tête du second sortait de la vulve, elle le frappa à coups de sabot, tuant ainsi l'enfant, entre ses cuisses. Le D^r Bellot, éclairé par les aveux de la mère, par la comparaison entre les deux caillots, a pu conclure que les deux enfants avaient vécu, mais en dehors de ces circonstances ou de circonstances aussi explicites, je n'oserais affirmer sur la vue d'un simple caillot que l'enfant vivait. Les choses pourraient s'être passées de même si l'enfant était mort au passage.

En tout cas, vous devriez soulever la question de la mort apparente. L'enfant pouvait vivre, ne pas respirer, il aurait

pu être rappelé à la vie, mais la mère pouvait le croire mort, il en avait toutes les apparences.

Malgré l'opinion de Tardieu, de Devergie, de West, de Bardinet de Limoges, je n'oserais sur ce seul signe conclure qu'un enfant vivait au moment où il a été frappé. Je vous ai dit en étudiant les caillots du cœur combien nous sommes loin de connaître toutes les conditions qui interviennent dans leur formation; adopter une opinion aussi ferme que Tardieu me semblerait bien imprudent.

Comme dernière preuve de la vie d'un nouveau-né, on a invoqué l'évacuation de l'urine et du méconium. Cette évacuation n'a aucune importance, puisque souvent dans les accouchements difficiles l'urine et le méconium sont déjà rendus dans l'utérus.

III. Combien de temps l'enfant a-t-il vécu? — Cette troisième question est beaucoup plus difficile à résoudre avec précision, mais elle n'a pas la même gravité que la question précédente :

On vous demandera : *Combien de temps l'enfant a-t-il vécu?*

La Cour de cassation a jugé qu'un enfant nouveau-né était un enfant qui venait de naître ou dans un temps très rapproché de celui de sa naissance; la qualification du crime appartient au magistrat, mais la difficulté existe pour nous, à qui on demande : « L'enfant a-t-il respiré quelques heures, un jour, quelques jours? »

Suivant notre réponse, la mère pourra être accusée d'infanticide ou de meurtre.

Nous savons que certains enfants après dix, quinze, vingt respirations ont fait pénétrer l'air jusqu'au fond des lobules pulmonaires; nous en avons la preuve par la docimasie pulmonaire, mais nous savons aussi que des enfants débiles ont respiré pendant trente-six heures, et n'ont pu faire pénétrer l'air jusque dans les lobules du poumon. Nous ne pouvons donc apprécier par le plus ou le moins de péné-

tration de l'air dans les poumons la durée de la vie.

Nous tirerons de meilleurs renseignements de l'état du tube digestif; chaque effort de respiration fait, en effet, pénétrer un peu d'air dans les voies digestives. Hofmann a constaté que le tube digestif était rempli d'air quand l'enfant avait respiré vingt-quatre heures.

Si l'enfant a reçu quelques soins et a vécu quelques heures, on peut trouver du lait dans l'estomac : il faut toujours en ce cas procéder à un examen microscopique sérieux.

J'ai reçu, il y a quelques jours, une lettre d'un médecin expert de province; il avait cru trouver du lait dans l'estomac d'un enfant nouveau-né, et il avait consigné le fait dans son rapport. L'enquête a prouvé que cet enfant n'avait jamais tété. L'expert était naturellement très embarrassé.

Quelle était la cause de son erreur? On trouve assez souvent dans l'estomac, même chez l'adulte, de petites pelotes blanchâtres, de la grosseur d'une tête d'épingle, qui ressemblent à du lait coagulé; on a constaté leur présence surtout chez les individus qui ont succombé à une intoxication, on les a quelquefois pris pour des petits morceaux d'acide arsénieux. Il est probable que la production de ces petites pelotes est due à une irritation superficielle de la muqueuse stomacale.

Soyez donc très réservés dans votre affirmation, à moins que vous n'ayez procédé à un examen microscopique.

Vous pourrez chercher votre réponse dans un autre caractère. Quand un enfant vient au monde, dès la fin du premier jour et surtout du deuxième, sa peau est le siège d'une *desquamation de l'épithélium* qui entraîne l'enduit sébacé qui a pu résister aux lavages.

La desquamation est furfuracée, comme celle de la rougeole; elle est le résultat de la macération subie par la peau, pendant son séjour de neuf mois dans le liquide amniotique.

Pour vous assurer de l'existence de cette desquamation, frottez le petit cadavre avec un morceau de drap rouge ou

noir; si le drap se couvre de pellicules blanches, la desquamation est en train de se faire; s'il reste propre, elle est terminée. Elle existe du premier au cinquième jour.

Les signes les plus utiles sont ceux que nous fournissent les modifications de l'*appareil ombilical*.

Un enfant qui a encore son placenta adhérent, n'a pas vécu bien longtemps, tout au plus quelques heures.

Lorsque vous examinez le cordon, constatez s'il a été tordu, arraché, coupé, lié. Quelques accoucheurs ont démontré qu'on pouvait couper un cordon avec des ciseaux, même bien tranchants, sans le lier après, et qu'il n'y avait pas à craindre d'hémorragie par le cordon. C'est vrai lorsqu'aucun accident ne survient; mais si l'enfant est gêné dans sa respiration, s'il a la poitrine comprimée, s'il a de la congestion pulmonaire, l'hémorragie se produit.

Cette expérience peut se faire dans un service hospitalier où toutes les précautions sont prises et où la surveillance est rigoureuse. Mais dans la pratique ordinaire, si une femme qui accouche chez elle, veut que son enfant vive, elle fait lier le cordon, ou le lie elle-même, avant de le couper; si vous ne constatez pas une ligature, vous pouvez en conclure que l'enfant n'a pas reçu les soins qui sont réputés lui être dus.

Comment se fait-il qu'en coupant les artères et les veines du cordon, sans placer une ligature, il ne se produise pas d'hémorragie? Lorain avait déjà remarqué que les tuniques internes des artères ombilicales se recroquevillent dans leur gaine et se rétractent; dès les premières secondes, il n'y a plus de battement et, il se forme aussitôt un petit caillot qui oblitère les artères, mais qui ne résiste qu'à un effort minime. S'il y a reflux du sang dans le cordon parce que la respiration pulmonaire est gênée, il se fait une hémorragie.

Quand vous aurez constaté l'état du cordon, assurez-vous de son état au niveau de son insertion ombilicale. Le cordon ne tombe pas, chez tous les enfants, au même moment;

sa chute arrive quelquefois le deuxième jour, parfois le septième jour et même le dixième.

Il se dessèche très rapidement. A ce propos, je vous signale une erreur, commise par Billard. Il a prétendu que la dessiccation du cordon ne se faisait que pendant la vie; que si l'enfant meurt, la dessiccation s'arrête ou ne se fait pas.

L'observation de Billard est inexacte et elle a été vivement combattue par Lorain. Il est facile, du reste, de s'en assurer. On n'a qu'à déposer, à l'air libre, des fragments de cordon; au bout de quelques jours, ils prennent l'apparence d'une bande aplatie, jaune brun, que leur donne la dessiccation, rapidement si la température est un peu élevée, plus lentement si elle est froide.

Dans une de ses expertises, Tardieu observa un enfant dont le cordon très long passait entre les cuisses, sous le dos et revenait sur la poitrine. Ce cordon était resté mou et flasque partout où le corps de l'enfant couché sur le dos l'avait préservé de l'évaporation. Il était desséché là où il était directement en contact avec l'air.

J'ai montré aux élèves qui suivent les conférences de la Morgue un fait analogue. Le cordon remontait sur la poitrine, passait derrière le cou et revenait sur la poitrine. Il était resté flasque et mou seulement dans la partie qui passait derrière le cou.

Il s'agit donc d'un acte physique et non d'une action vitale.

C'est avec un certain étonnement que j'ai trouvé dans une observation du D. W. Lowndes l'opinion de Billard reproduite devant les assises de Londres (1). Ce médecin légiste constatant que, sauf près de son insertion, le cordon était momifié, desséché, en a conclu que l'enfant avait vécu au moins vingt-quatre heures. Il lui aurait été facile de répéter et de varier les expériences qui lui auraient montré que le cordon se dessèche quand on ne met pas obstacle à l'évaporation,

(1) Sir Frederic Lowndes, *Un cas extraordinaire d'infanticide. Momification du cordon ombilical* (*Annales d'hygiène*, 3^e série, t. XXVII, p. 183, 1892).

qu'il reste frais et mou, même chez un mort-né, quand on l'entoure de linges ou de toile gommée et que l'eau qu'il contient ne peut pas s'évaporer.

Lorsque le *travail d'élimination du cordon* se fait, sa base d'implantation s'entoure d'une aréole rougeâtre, un sillon d'ulcération éliminatrice se produit, et enfin le cordon tombe.

L'époque de la chute du cordon est variable : voici quelques chiffres, donnés par M^{me} Alliot, par Bouchaud, par Théas :

Sur 157 cas, le cordon est tombé	5 fois	le 2 ^e jour.
—	22	— le 3 ^e —
—	36	— le 4 ^e —
—	47	— le 5 ^e —
—	31	— le 6 ^e —
—	5	— le 7 ^e —
—	3	— le 8 ^e —
—	2	— le 9 ^e —
—	2	— le 10 ^e —

Dans les deux tiers des cas relevés dans cette statistique, le cordon est tombé du quatrième au sixième jour.

Vous pourrez donc dire, si le cordon est tombé, que l'enfant avait probablement vécu jusqu'au cinquième ou sixième jour ; ne dites pas plus.

On a prétendu que le cordon ombilical se détachait plus vite, chez les enfants vigoureux, plus tard, chez les enfants athrepsiques. Cela peut être vrai en thèse générale, mais je ne vous conseille pas de vous appuyer sur des considérations de ce genre.

La cicatrisation de l'ombilic est complète à la fin de la seconde semaine ; ici encore, il y a des variations de temps que nous devons faire entrer en ligne de compte.

Nous pouvons dire, si la cicatrisation de l'ombilic est faite, que l'enfant est arrivé à la fin du quinzième jour, mais nous ne devons pas oublier que ce n'est pas, là, une règle absolue.

Deux causes d'erreur doivent vous être signalées : l'arrachement du cordon au niveau de l'ombilic, et la putréfaction.

Il ne faut pas conclure de la disparition du cordon qu'il est tombé; s'il a été arraché vous ne trouverez pas les traces du sillon ulcératif d'élimination, et les rougeurs formées par les petits vaisseaux caractérisant un travail inflammatoire.

Lorsqu'il y a eu arrachement et que la putréfaction a envahi la plaie, une réponse affirmative sera bien difficile. Les traces de l'inflammation ont disparu, vous n'aurez qu'à consigner votre hésitation.

Enfin, Messieurs, nous avons d'autres signes tirés de l'examen anatomique de l'*appareil circulatoire* de l'enfant, M. Tourdes (1) les a bien étudiés; je me hâte de vous dire que, malgré leur base anatomique, ces signes sont peu utilisables.

C'est l'oblitération des ouvertures fœtales, c'est-à-dire du canal veineux, du canal artériel, du trou de Botal. Cette oblitération se fait ordinairement vers le quinzième jour. Mais tous nous connaissons des individus qui ont vécu quinze, vingt et même trente ans, sans que le trou de Botal fût fermé. Nous n'avons donc pas là un signe absolu, mais une présomption, sur laquelle nous ne pouvons nous appuyer que si les autres signes sont concordants.

L'apparition des *points d'ossification*, leur volume peut fournir quelques renseignements. Mais je vous ai dit combien ils variaient chez les différents sujets et chez un même sujet d'un côté du corps à l'autre. On a prétendu que si les points d'ossification des condyles du fémur atteignaient une longueur de 5 à 6 millimètres, l'enfant avait vécu une dizaine de jours.

Mais nous avons fait, à la Morgue, l'autopsie d'enfants dont la naissance, de l'aveu de la mère, remontait à huit ou dix jours, chez lesquels nous n'avons pu trouver ces points d'ossification. Deux fois, le point d'ossification existait d'un côté et manquait de l'autre.

Nous pouvons dire ceci : Si l'enfant a vécu huit ou dix

(1) Tourdes, *Dict. encyclop. des Sciences médicales*, article INFANTICIDE.

jours, l'examen de l'ombilic nous fournit des renseignements précieux.

Les autres signes, que nous devons rechercher, sont utilisables comme moyens de contrôle.

IV. Quelle est la cause de la mort? — J'arrive, Messieurs, à la quatrième question: *Quelle est la cause de la mort?*

Je ne saurais trop vous recommander de ne vous prononcer, que si votre autopsie vous a fourni les preuves indiscutables qui seules peuvent vous permettre de formuler une conclusion affirmative.

Le tableau ci-dessous résume le résultat des expertises, pour affaires d'infanticide, faites par Tardieu, par moi et par M. Vibert. Tardieu affirmait que le tiers des infanticides, exactement 34 p. 100, était dû à la suffocation: M. Vibert et moi, nous n'avons pu invoquer cette cause que 5 fois sur 180 cas.

Pourquoi? Parce que Tardieu considérait la présence des ecchymoses sous-pleurales comme suffisant pour caractériser la mort par suffocation. Il leur accordait une valeur absolue. On ne doit jamais donner à son opinion personnelle, en médecine légale surtout, une telle valeur. Il est loin de ma pensée de vouloir attaquer Tardieu, qui a été un de nos plus éminents médecins légistes; mais, j'affirme qu'il a eu tort de croire à l'infailibilité d'un signe, dont les auteurs anglais et, en Allemagne Casper, niaient la valeur.

La statistique de Tardieu porte sur 804 nouveau-nés; elle donne 69 infanticides p. 100.

Ma statistique porte sur 531 nouveau-nés; elle donne 43 infanticides p. 100.

La statistique de M. Vibert porte sur 434 nouveau-nés; elle donne 26 infanticides p. 100.

Voici le détail de ces statistiques :

	Tardieu.	Brouardel.	Vibert.
Suffocation.....	34 p. 100	5 p. 100	3 p. 100
Immersion dans les fosses d'aisances.....	9 —	9 —	6 —
Fractures du crâne.....	9 —	9 —	8 —
Strangulation.....	7 —	8 —	8 —
Submersion.....	4 —	4 —	0 —
Défaut de soins.....	1,7 —	0 —	0 —
Blessures.....	1 —	4 —	1,4 —
Combustion.....	1 —	1 —	0 —
Hémorrhagie ombilicale.....	1 —	2 —	0 —
Exposition au froid.....	0,5 —	1 —	0 —
Empoisonnement.....	0,2 —	0,5 —	0 —
	69 p. 100	43 p. 100	26 p. 100

Le défaut de soins et la non-ligature du cordon ombilical, entraînant l'hémorrhagie mortelle, étaient réunis autrefois sous la rubrique d'*infanticide par omission*. Je vous ai dit dans le premier chapitre pourquoi cette rubrique devait disparaître.

Vous voyez, par ce tableau, que la différence réside surtout dans l'appréciation de l'*infanticide par suffocation*.

Dans les cas où Tardieu a conclu à la suffocation, parce qu'il a trouvé des ecchymoses sous-pleurales, chez le nouveau-né, je ne dis pas que la mère ait été condamnée injustement, mais au Palais, un signe dont la valeur n'est pas admise comme incontestable par tous les auteurs, qui n'a pas reçu l'approbation de tous les médecins légistes, ne doit pas être donné comme un signe absolu. Je suis convaincu que M. Vibert et moi avons laissé innocenter un grand nombre de femmes qui avaient en réalité tué leur enfant, mais nous ne pouvions démontrer scientifiquement qu'elles avaient commis un infanticide. Nous n'avons pas le droit de donner comme une preuve anatomique une opinion personnelle.

Le plus souvent la suffocation et la strangulation à la main sont associées; la femme veut, en effet, empêcher son enfant de pousser un cri; aussi les chiffres relatifs à ces deux procédés ont-ils pu subir dans le tableau dressé plus haut un léger chevauchement.

Infanticide par suffocation. — C'est le procédé le

plus habituel. Je ne reviendrai pas sur les caractères anatomiques de la suffocation, j'en ai parlé longuement (1) et je me suis étendu, en particulier, sur la valeur des ecchymoses sous-pleurales et sous-péricardiques. Je tiens à bien mettre en relief un fait sur lequel je crois nécessaire d'insister.

S'il est vrai que chaque fois qu'il se produit une gêne de la respiration, soit chronique, soit aiguë, il se forme des ecchymoses sous-pleurales, il est tout aussi vrai qu'il y en a toujours, alors que l'accouchement a été difficile et laborieux. MM. Tarnier et Pinard ont fait l'autopsie de nombreux enfants, morts à la Maternité, pendant le travail, devant les sages-femmes ou les élèves qui assistaient la femme : tous avaient des ecchymoses sous-pleurales.

On trouve encore ces ecchymoses sous-pleurales chez des enfants qui ont succombé à une commotion cérébrale, à des convulsions, à un resserrement exagéré du crâne.

Enfin, les ecchymoses sous-pleurales et sous-péricardiques peuvent manquer, alors même que la suffocation est avouée.

Par conséquent, nous pouvons admettre que les ecchymoses sous-pleurales se développent souvent, pendant la suffocation, surtout chez les enfants et beaucoup plus souvent chez eux que chez les adultes ou les vieillards, mais nous ne pouvons en faire un signe caractéristique.

Du reste, dans la discussion qui eut lieu entre Tardieu et Casper à ce sujet, celui-ci avait cité un fait qui aurait dû éclairer Tardieu et le rendre moins affirmatif. Casper avait fait l'autopsie d'une femme qui s'était pendue. Elle était enceinte de huit mois. Casper fit également l'autopsie du petit fœtus, chez lequel il constata l'existence d'ecchymoses sous-pleurales. Cet enfant n'avait pourtant subi aucune violence !

Rappelez-vous, lorsque vous faites l'autopsie d'un nou-

(1) P. Brouardel, *Pendaison, strangulation, suffocation et submersion*, p. 17 à 27.

veau-né, qu'il faut rechercher ces ecchymoses(1), et constater l'état des poumons et des bronches.

Les poumons présentent dans les cas de suffocation une couleur rouge sombre assez marquée, mais bien facile à confondre avec celle que leur donne la putréfaction.

Les bronches sont le plus souvent remplies d'une spume plus ou moins colorée par le sang. Il y a rarement des plaques d'emphysème sous-pleural. Cette lésion semble plus fréquente dans la strangulation, mais celle-ci est souvent associée à la suffocation (2).

Par conséquent les signes anatomiques de la suffocation peuvent se résumer ainsi : Si la docimasie pulmonaire prouve que l'enfant a respiré, que l'on n'est pas en présence d'un mort-né, la présence des ecchymoses sous-pleurales, la couleur rouge brun des poumons, la présence d'une spume plus ou moins colorée doivent faire penser qu'il y a eu suffocation. Mais vous ne devez pas conclure d'une façon absolue si aucun signe extérieur ne confirme ce diagnostic.

Il existe en effet deux causes d'erreur :

Quand le cadavre d'un nouveau-né est putréfié, il se fait souvent une petite exsudation de sérum coloré dans la trachée et les bronches.

La seconde cause d'erreur est celle-ci : Lorsqu'un enfant de huit à quinze jours est atteint d'une bronchite, celle-ci revêt un caractère de gravité exceptionnel, car elle provoque une congestion pulmonaire intense, et l'enfant peut mourir au premier accès de suffocation ; il n'en est pas de même s'il est plus âgé, s'il a cinq ans, il ne sera emporté qu'après avoir eu un certain nombre d'accès de suffocation.

Il ne s'agit pas à proprement parler d'une expertise pour un infanticide, un nouveau-né, mort dans les premières heures qui suivent la naissance n'a pas le temps de contracter une bronchite, mais les enquêtes sur les causes de mort des enfants pendant le premier mois présentent de si

(1) Obs. 18, 19, 20, 21, 22, 30.

(2) P. Brouardel, *La pendaison*, etc., p. 381.

grandes ressemblances que je dois placer à côté de la suffocation criminelle ou accidentelle, la bronchite suffocante.

Cet enfant de quelques jours (1) ou de quelques semaines qui meurt ainsi d'une bronchite capillaire, au premier accès, personne ne le savait malade. Interrogez sa mère; elle vous dira qu'il n'était pas enrhumé, qu'il ne toussait pas. Et comme le juge d'instruction obtient lui aussi ce renseignement, confirmé par les témoignages des voisins, que l'enfant n'avait pas toussé antérieurement, il se demande s'il n'y a pas eu suffocation criminelle.

Avons-nous un moyen de reconnaître la vérité? Oui, Messieurs.

Ce procédé nous a souvent servi. Faites une coupe de l'un des poumons. Si l'enfant a succombé à une suffocation, vous ferez sourdre, par la pression, à la surface de la coupe une spume, blanchâtre, parfois sanguinolente. S'il est mort d'une bronchite, vous verrez sourdre des bronches, par la pression, de petites chandelles de muco-pus, dépassant la surface de la coupe de 1 ou 2 millimètres.

Je conviens qu'il s'agit là d'une épreuve délicate, qui ne vaut que si on peut en comparer les résultats avec ceux d'autres autopsies, mais si votre examen vous laisse un doute, ne le transformez pas en une affirmation.

Vous devez également vous assurer que le thymus n'a pas un volume exagéré. Je vous ai cité (2) un cas dans lequel un enfant de trois mois et demi était mort subitement, la mère était accusée de meurtre. Le thymus pesait 24 grammes avait 9 centimètres de hauteur, 3 de largeur et 2 d'épaisseur tandis que le thymus d'un jeune enfant, d'après Sappey, pèse 6 à 8 grammes, a 5 centimètres de hauteur, 2 de largeur, 1 d'épaisseur. Les morts subites signalées à la suite de l'hypertrophie du thymus par Hérard, Grawitz, Marfan n'ont été notées que sur des enfants ayant déjà quelques mois,

(1) Obs. 28.

(2) P. Brouardel, *La mort et la mort subite*, p. 268.

peut-être parce qu'on ne s'est pas préoccupé de cette possibilité chez le nouveau-né.

Le cœur dans la mort par suffocation contient en général du sang fluide ; on y trouve rarement des petits caillots rouges.

Quelles sont les circonstances de fait et les points sur lesquels il faut insister ?

Quand une fille mère veut se débarrasser de son enfant, son premier mouvement instinctif est de l'empêcher de crier, parce que son cri révélerait son déshonneur. Cette fille est presque toujours une primipare ; l'accouchement a été douloureux ; la mère l'a supporté avec courage, souvent sans proférer un cri. Lorsque l'enfant naît, elle place sa main sur le nez et la bouche de l'enfant, non pas peut-être dans l'intention de l'étouffer, mais pour l'empêcher de crier ; si elle réussit, l'enfant est asphyxié et meurt.

C'est le procédé le plus fréquent. De plus cette femme est dans un état nerveux particulier. Elle a fait des efforts surhumains pour ne pas proférer une plainte pendant son accouchement ; elle est accouchée dans une chambre, quelquefois dans un lit où se trouvait avec elle une autre personne, qui ne s'est aperçue de rien. Cette femme souffre donc d'un ébranlement nerveux considérable, sa main se crispe sur la tête de l'enfant.

Si vous essayez d'appliquer pendant cinq ou six minutes la main sur une boule de bois de la grosseur d'une tête de fœtus à terme, vous aurez bien de la peine à la maintenir dans une contention qui pour être suffisante devient bientôt excessive.

La main de la mère, épuisée par le travail, se crispe ; ses ongles s'enfoncent dans la peau de l'enfant, glissante, car elle est couverte d'enduit sébacé ; les ongles, notamment celui du pouce, y font une marque triangulaire ou carrée ; l'ongle a enlevé toute une surface d'épiderme qui s'est roulé et qui laisse, en dessous, une surface d'apparence rougeâtre

qui prend une couleur chamois par la dessiccation (1). Si le petit cadavre a subi un commencement de putréfaction, il est difficile de distinguer si le coup d'ongle a été donné pendant que l'enfant vivait ou lorsqu'il était déjà mort ; car ces lésions superficielles s'accompagnent très rarement d'ecchymoses vraies. C'est par la forme de l'empreinte que l'on peut les distinguer d'une érosion accidentelle. Mais le plus souvent, elles sont multiples, groupées autour du nez, de la bouche, sur le cou, dans les régions sus et sous-hyoïdiennes. Elles sont nombreuses parce que la main se déplace pendant le temps nécessaire pour amener la mort.

Remarquez bien que ce que je vous dis de la suffocation s'applique aussi à la strangulation à la main, ces deux procédés sont presque toujours combinés (2).

Dans la strangulation à la main, il n'est pas facile de serrer le larynx d'un nouveau-né, sous le panicule graisseux qui l'entoure, aussi il y a de nombreux stigmates onguéaux sur la peau.

La tête de l'enfant est quelquefois prise par une main seulement, quelquefois par les deux mains, et on trouve alors les stigmates non seulement des deux côtés du cou et sur la face, mais jusque derrière les oreilles.

Je n'aime pas en général reconstituer la scène du meurtre ; je résiste le plus que je peux, devant le juge d'instruction, parce que les causes d'erreur sont multiples, dans ces reconstitutions ; il y a en effet presque toujours plusieurs situations, plusieurs positions possibles.

Mais dans le cas spécial il est nécessaire de bien décrire la position des stigmates onguéaux, de noter de quel côté est dirigée leur concavité. Pourquoi ? Les mères invoquent l'excuse suivante : « Oui, disent-elles, il y a des coups d'ongle, parce que l'enfant ne pouvait pas sortir de la vulve et que j'ai tiré la tête avec mes mains. » Si la tête est sortie la première et si les coups d'ongle ont leur concavité dirigée en

(1) Obs. 23, 24, 25.

(2) Obs. 20, 26.

haut, c'est-à-dire perpendiculairement à l'axe du cou de l'enfant, l'excuse est à la rigueur admissible et l'on peut penser que les choses ont pu se passer ainsi ; mais si la concavité des ongles est dirigée parallèlement à l'axe du cou, l'explication perd toute sa valeur (1).

Je dois vous faire remarquer, Messieurs, que d'une façon générale cette excuse, alléguée par la mère, est peu plausible. Quand une femme accouche et qu'elle a la tête de l'enfant à la vulve, entre ses cuisses, elle ne peut pas s'asseoir, elle ne peut se plier qu'avec une extrême difficulté et il lui est presque impossible de tirer son enfant, à demi hors de la vulve, en restant couchée.

Les auteurs signalent à côté des traces laissées par les ongles, l'aplatissement du nez et des lèvres résultant de l'application de la main sur la face. Il est bon de faire cette constatation, mais il faut vous souvenir que, dès que la dessiccation s'empare d'un petit cadavre, les lèvres, notamment la lèvre supérieure, se collent sur les gencives, se parcheminent, que l'extrémité du nez se dessèche, devient un peu brune, s'amincit et que ces phénomènes physiques s'effectuent sans l'application d'aucune pression sur le nez ou la bouche.

La suffocation à la main est de beaucoup la plus facile à reconnaître, à cause des stigmates onguéaux. Mais il existe une foule d'autres procédés de suffocation qui nous laissent dans l'impossibilité presque absolue de conclure.

C'est l'introduction d'un corps étranger, d'un tampon, dans le pharynx ; si, après la mort de l'enfant, le tampon est retiré nous n'avons aucun signe sur lequel nous puissions nous appuyer ; quelquefois, on a oublié de retirer le tampon, et le crime est manifeste. En tout cas, il faut à l'autopsie rechercher s'il existe quelque érosion du pharynx résultant de la brutalité avec laquelle a été accompli l'acte criminel.

On cite des cas où l'enfant a été enveloppé dans une ser-

(1) Voyez les caractères des stigmates onguéaux dans *La pendaison, la strangulation, etc.*, p. 210.

vielle, enfermé en quelque sorte dans un linceul anticipé. Le nez et la bouche étaient tellement couverts que l'enfant n'avait pas pu respirer. Y a-t-il eu tentative criminelle, y a-t-il seulement une suffocation accidentelle, parce que l'enfant était en état de mort apparente ?

Si le nouveau-né a été étouffé sous un oreiller (1), un éredon ou un matelas, nous ne trouverons ni stigmates onguéaux, ni aucun autre signe extérieur qui puisse nous éclairer ; nous pourrions constater seulement l'existence d'un peu de spume dans les bronches et des ecchymoses sous-pleurales.

On a signalé encore la compression de la paroi thoracique et du ventre : cette compression peut amener la suffocation, c'est évident, mais je ne crois pas que nous puissions être très affirmatifs. Les auteurs ont cité des exemples, ils ont parlé de la déformation de la poitrine des nouveau-nés, due à la compression exercée par un bras, posé sur leur corps.

En 1869, je remplaçais M. Hervieux à la Maternité ; beaucoup d'enfants mouraient ; les sages-femmes prétendaient que ces enfants mouraient étouffés, parce que leurs mères reposaient leurs bras sur leur corps ; j'ai cherché avec le plus grand soin les traces de ces déformations signalées par les auteurs ; je ne les ai jamais trouvées.

Il se fait facilement chez les nouveau-nés des dépressions de la peau et du tissu adipeux sous-cutané par fausse position, mais je ne crois pas que l'on puisse retrouver après vingt-quatre ou quarante-huit heures une déformation des cartilages costaux due à la pression d'un bras.

La séquestration dans un espace confiné (2) se fait plutôt pour les enfants que l'on croit morts que pour ceux que l'on veut tuer. On cherche une cachette temporaire pour le cadavre d'un enfant. Cependant des nouveau-nés ont été placés quelquefois vivants dans une boîte ou dans un tiroir.

(1) Obs. 27.

(2) Obs. 32.

Tardieu a fait à ce sujet une série d'expériences sur les animaux. Il a trouvé que, si la boîte a trois fois et demie le volume du petit animal qui y est enfermé, cet animal peut survivre une heure et demie à la fermeture de la boîte.

Je ne crois pas que nous puissions nous baser sur des expériences faites avec de petits animaux. Les résultats obtenus par Tardieu sont probables, mais nous ne pouvons en tirer des conclusions absolues.

L'enfouissement est, lui aussi, une façon de cacher un cadavre plutôt que de tuer un enfant. Quand une femme va enterrer son enfant, ou qu'elle le cache dans de la farine, dans du blé, dans le sable, dans les cendres, c'est en général un cadavre qu'elle emporte.

Quelquefois ces enfants enfouis n'étaient qu'en état de mort apparente, et on est parvenu à les ressusciter.

Tardieu a dit que la survie pouvait être de quatre à cinq heures, Maschka de cinq heures, Bardinot de quatre heures. Béringier a publié des expériences tendant à démontrer que la survie pouvait se prolonger pendant quinze heures après l'enfouissement. Ces observations sont en général un peu incomplètes. Il y a enfouissement plus ou moins complet.

Si l'enfant est enfoui dans un tas de blé, il peut arriver une certaine quantité d'air, jusqu'à lui, surtout si la couche de blé ne dépasse pas, au-dessus de sa tête, une épaisseur de 25 à 30 centimètres.

S'il a été jeté dans une fosse creusée dans un jardin et comblée avec de la terre tassée, l'air extérieur ne pourra pénétrer jusqu'à lui. Rappelez-vous cependant ce que je vous ai dit quand je vous ai parlé des fakirs (1) et des éboulements dans les sablières ou dans les mines (2) : on peut faire revivre des individus enfouis depuis un certain nombre d'heures et il ne faut jamais désespérer de les retirer vivants.

Quels sont les signes de l'enfouissement ? Quand l'enfant a

(1) P. Brouardel, *La pendaison, la strangulation, la suffocation, la submersion*, p. 391.

(2) P. Brouardel, *La pendaison, etc.*, p. 395.

été enfoui vivant, les matières pulvérulentes dont il est entouré pénètrent jusqu'à l'intérieur des petites bronches, à la suite des efforts d'inspiration.

Lorsque au contraire on a enfoui un cadavre, si le terrain est meuble, il pénètre, il est vrai, des matières pulvérulentes dans le pharynx et le larynx, mais elles ne vont pas plus loin. Il faut donc, à l'autopsie, ouvrir avec précaution le cadavre afin de ne pas transporter avec le scalpel ou les pinces des matières pulvérulentes dans les ramifications bronchiques. Tous les auteurs ont noté chez les enfants enfouis vivants la fréquence des noyaux d'apoplexie pulmonaire.

Infanticide par strangulation. — La strangulation à la main (1) est presque toujours combinée avec la suffocation; je viens de vous en donner les signes; elle l'est parfois avec les fractures du crâne (2). La strangulation à la corde ou à la ficelle est assez fréquente. Elle est perpétrée à l'aide d'une ficelle, d'un cordon de jupe ou de tablier, d'un bas, quelquefois à l'aide du cordon ombilical.

Les signes en sont assez faciles à reconnaître. Je ne viens pas sur les empreintes onguéales, qui peuvent exister, même dans ce procédé, et sur les estafilades dues à un coup d'ongle.

J'appelle votre attention sur les ecchymoses intra-musculaires, de la région du cou, de la partie supérieure du thorax notées quelquefois; elles siègent sur les pectoraux, sur les sterno-mastoïdiens, les sterno-hyoïdiens, sans qu'on puisse démontrer qu'il y ait eu violence portant sur ces points. Ce sont des suffusions sanguines qu'on peut désigner sous le nom de *suffusions thromboïdes*.

Il faut étudier le *sillon*. Si je vous en parle, c'est parce qu'il existe une cause d'erreur, qui nous a quelquefois obligé à intervenir.

(1) Obs. 33.

(2) Obs. 54, 55, 56.

Lorsqu'un enfant nouveau-né est mort et qu'il reste quelques heures la tête un peu penchée sur l'oreiller, le pli de la peau du cou, ainsi formé, donne un sillon déprimé blanchâtre entouré par deux sillons violacés en saillie sur le précédent.

Le médecin de l'état civil chargé de constater le décès aperçoit ce sillon blanc, entre deux parties cutanées un peu plus rouges, et il soupçonne une strangulation. Ce sillon s'étend beaucoup plus loin que chez l'adulte ou le vieillard, parce que l'enfant a, au cou, une couche de graisse dont l'épaisseur varie de 5 à 10 millimètres ; mais dans tous les cas ce sillon n'existe plus, en arrière.

Si le médecin de l'état civil est pris de soupçon, il n'a qu'à reposer le petit cadavre à plat et revenir au bout de quelques heures, le sillon aura disparu.

Dans la strangulation effectuée à l'aide d'un bas ou d'une manche de chemise, le sillon est peu apparent. Mais dans l'immense majorité des cas, la mère se sert ou d'un cordon de tablier ou d'une ficelle qui laisse une trace manifeste (1). Quelquefois on retrouve la ficelle elle-même autour du cou de l'enfant (2).

Les signes sur lesquels vous pourrez vous appuyer sont : le stigmate laissé par le lien, la présence assez fréquente d'une écume sanguinolente dans les bronches, et d'une ecchymose sous la muqueuse du larynx. Les lésions pulmonaires sont à peu près celles de la suffocation ; il y a un moins grand nombre d'ecchymoses sous-pleurales, elles peuvent même manquer, mais il y a plus souvent des noyaux apoplectiques dans les poumons ; il y a un peu d'emphysème sous-pleural, par rupture des vésicules pulmonaires. Vous pouvez trouver un peu de sécrétion muqueuse colorée en rouge dans la trachée et les bronches.

Plus souvent que chez l'adulte, on trouve sous la muqueuse laryngo-trachéale des infiltrations de sang.

Enfin, il faut examiner l'estomac avec soin. Si la putré-

(1) Obs. 35, 36.

(2) Obs. 31, 82.

faction n'est pas trop avancée vous y trouverez, en dehors des mucosités qui appartiennent à l'estomac, des mucosités sanguinolentes, ramassées en petites boules, qui viennent des poumons et que l'enfant a avalées pendant son agonie.

Les moyens de défense invoqués par la mère sont à peu près les mêmes que ceux que j'ai passés en revue en vous parlant de la suffocation.

Les inculpées diront qu'elles ont tiré sur la tête, sortie de la vulve, pour dégager le reste du corps de l'enfant. Si on leur objecte que l'enfant porte autour du cou la marque d'un sillon, elles répondent que ce sillon est dû à la pression exercée par le cordon ombilical enroulé autour du cou.

L'enroulement du cordon autour du cou est en effet une cause de mort fréquente. Les accoucheurs lui attribuent une proportion de 4 p. 100 dans la mortalité totale.

Lorsque l'accouchement est fini, que le cordon a été déroulé, le sillon qu'il a imprimé sur le cou persiste un certain temps.

Je puis à ce propos vous citer un fait personnel. J'ai été un jour appelé chez la femme d'un de mes collègues; elle accouchait et son médecin n'arrivait pas. La tête de l'enfant était sortie de la vulve, il avait un circulaire autour du cou; j'ai dû couper le cordon pour terminer l'accouchement. J'ai suivi, avec beaucoup d'attention, cet enfant pendant quelques jours: La trace du sillon était encore absolument nette le quatrième jour (1).

Vous pouvez donc, lorsque le cordon était très serré, vous heurter à une difficulté sérieuse; nous ne pouvons faire le diagnostic différentiel que par des moyens assez incertains: Le cordon ombilical a un certain volume, le cordon d'un tablier en a un autre; celui-ci coupe, quand il est

(1) Les observations de Marc, Casper, Négrier, Schwartz, Tardieu sont confirmatives de cette persistance du stigmaté dû à l'enroulement du cordon. Ce fait avait été à tort nié par Klein et Elsaesser (Tardieu, *L'infanticide*, p. 155).

serré, celui-là ne coupe pas; la strangulation à l'aide d'une ficelle ou d'un cordon de tablier produit plus souvent des ecchymoses que la strangulation naturelle par le cordon ombilical : ces différences ne sont pas très concluantes.

Toutefois lorsque le cordon est énergiquement serré de façon à laisser un sillon persistant, il empêche l'air de pénétrer dans la poitrine, la respiration pulmonaire ne peut s'établir, en même temps la circulation encéphalique est interrompue, une syncope est presque fatale; tandis que lorsqu'il y a eu strangulation criminelle par un lien, quelque rapide que soit l'intervention, l'enfant a pu faire quelques inspirations.

La comparaison des résultats fournis par la docimasia pulmonaire et l'examen du cou et des poumons, leur discordance ou leur concordance permettra le plus souvent de juger la valeur de l'excuse invoquée.

Répondez, en cas de doute, au juge d'instruction que le *cordon ombilical, enroulé autour du cou, aurait pu faire les lésions que vous avez constatées.*

En dehors de l'enroulement du cordon autour du cou comme cause du sillon et invoqué par la mère, vous ne trouverez pas beaucoup d'excuses valables. J'ajoute que si le cordon n'a pas été serré longtemps et énergiquement et si l'accouchement n'a pas été long, il ne reste aucune trace de sillon.

Infanticide par immersion. — Je sépare de suite l'immersion dans l'eau, de l'immersion dans les fosses d'aisances.

Immersion dans l'eau. — Je m'occuperai, d'abord, de l'immersion dans l'eau.

L'enfant est-il tombé vivant dans l'eau? Il est rare, Messieurs, qu'une mère se débarrasse d'un enfant vivant en le jetant à l'eau; on ne jette le plus souvent à l'eau qu'un cadavre. Cependant, il y a des batelières qui accouchent sur la rivière, il y a des riverains qui pourraient jeter un

nouveau-né dans l'eau, avant de s'être assurés qu'il est réellement mort.

Dans trois cas, j'ai trouvé, à l'autopsie, les signes très nets de la submersion pendant la vie : j'ai trouvé du sable dans les bronches, de l'eau dans l'estomac.

Combien de temps ces enfants survivent-ils à l'immersion ?

Souvenez-vous des expériences de William Edwards et de Paul Bert, à propos de la submersion (1).

Un enfant nouveau-né se rapproche, bien plus que les adultes, des jeunes animaux qui ont servi à ces expériences. Vous vous rappelez que William Edwards a fait accoucher une chienne de chasse dans un baquet plein d'eau ; le museau seul de la chienne dépassait le niveau de l'eau ; elle met bas quatre ou cinq petits ; aussitôt on plonge la tête de la mère sous l'eau et celle-ci meurt en quatre ou cinq minutes, les petits au contraire ont vécu quarante-cinq minutes.

Paul Bert (2) a répété ces expériences, avec des résultats identiques.

Un chien, âgé de six jours, il est vrai, que M. Vibert et moi avons mis dans un baquet d'eau, a vécu une heure (3).

Dans trois cas d'infanticide où j'ai été commis, la mère est accouchée sur un seau d'eau, dans l'intention manifeste de tuer son enfant et d'étouffer ses cris (4).

Un enfant a pu être retiré vivant de l'eau, et il s'est certainement écoulé plus de quinze minutes entre le moment de sa naissance et celui de son sauvetage. L'enquête a prouvé, en effet, que le mari était sorti et qu'à ce moment la femme n'était pas accouchée ; c'est lui qui, en rentrant, a retiré l'enfant du seau.

Par conséquent, si vous êtes commis dans une affaire de ce genre, rappelez-vous que les expériences de William

(1) Voy. P. Brouardel, *La pendaison, la submersion, etc.*, p. 453.

(2) P. Bert, *Leçons sur la respiration*. Paris, 1870.

(3) P. Brouardel, *La pendaison, la submersion, etc.*, p. 455.

(4) Obs. 37.

Edwards, de P. Bert, de M. Vibert sont applicables à ces cas. Si on vous demande : « Est-il possible que cette femme ait accouché à tel moment et que, une demi-heure après, l'enfant ait été retrouvé vivant, dans un seau d'eau? » vous pouvez répondre que cela est possible, en vous appuyant sur les expériences des physiologistes.

Si l'enfant a succombé après accouchement dans un bain, dans un seau rempli d'eau ou après avoir été jeté vivant dans l'eau, l'autopsie fournira les signes que nous avons exposés à propos de la submersion (1). Les bronches contiendront de la spume si l'enfant a respiré, de l'eau simplement si l'accouchement s'est accompli sans que l'enfant ait pu faire une seule inspiration. Les épreuves de la docimasie pulmonaire doivent être faites avec un soin extrême, parce que la pénétration de l'eau dans les poumons modifie leur densité; chez l'adulte, elle s'élève à 0,6 au lieu de 0,5, mais on conçoit que si la respiration a été incomplète, la densité des poumons d'un nouveau-né puisse s'élever à 0,8 ou 0,9. Dans ces conditions il faut multiplier les épreuves sur les différents fragments. Enfin quand l'accouchement s'est fait dans un récipient qui reçoit en même temps les déjections de la mère, on pourra trouver dans les bronches des débris de matières fécales (2).

Le sang de l'enfant aura la fluidité du sang des noyés. L'estomac pourra contenir de l'eau et s'il s'agit d'un accouchement dans un bain ou dans un seau il faudra rechercher si ce liquide n'est pas, lui aussi, chargé de détritits de matières fécales (3).

Immersion dans les fosses d'aisances. — L'immersion dans les fosses d'aisances est un genre de mort tout à fait spécial à l'infanticide. En dehors des accidents qui ont pu arriver à des vidangeurs occupés à curer une fosse, je ne

(1) P. Brouardel, *La pendaison, la submersion, etc.*, p. 466.

(2) Obs. 39, 43.

(3) Obs. 68.

connais qu'un fait de ce genre relatif à un adulte : On a trouvé, en province, le corps d'un individu dans une fosse d'aisances, celle-ci aurait été refermée après la chute de l'individu dans la fosse à demi pleine ; je ne suis pas au courant, du reste, des conditions dans lesquelles l'expertise s'est poursuivie.

Nous nous trouvons en présence de deux questions médico-légales : 1) *L'enfant était-il vivant ou mort, au moment où il a été projeté dans la fosse ?* 2) *L'enfant a-t-il pu tomber dans la fosse au moment où la mère, se méprenant sur l'origine des douleurs qu'elle ressentait et croyant à un besoin pressant d'aller à la garde-robe, a expulsé l'enfant ?*

L'enquête qui permettra de répondre à ces deux questions comprend l'examen du cadavre de l'enfant et l'examen des latrines.

Messieurs, lorsqu'on retire des fosses d'aisances un enfant qui y a séjourné pendant quelque temps, cet enfant a un aspect particulier et répugnant, il est d'une couleur vert grisâtre, il exhale une odeur caractéristique, qui n'est pas franchement fécale, mais qui rappelle l'odeur aigre et désagréable des fosses vidées depuis un jour ou deux et non encore fermées.

Il est nécessaire de rechercher s'il n'y a pas de la matière fécale sous les ongles et entre les plis de la peau ; on en trouve dans les fosses nasales, la bouche et le pharynx, même si l'enfant était mort lorsqu'il a été projeté dans la fosse. Mais, dans ce cas, on n'en trouve pas plus profondément.

En même temps, il faut rechercher avec soin le placenta, vérifier si le placenta est adhérent au corps de l'enfant, si le cordon est déchiré, arraché ou coupé.

Je n'ai pas besoin de vous faire comprendre l'importance de ces constatations au point de vue de l'enquête ; car si la femme allègue, pour sa défense, qu'elle est accouchée, sur le siège des cabinets, d'une façon subite, il faut que l'enfant et le placenta soient sortis en même temps, et soient tombés

ensemble dans la fosse. Si le cordon est coupé, la version de la mère est fautive; s'il est déchiré, il faut que vous puissiez interpréter cette déchirure, je vous en parlerai dans un instant.

Vous savez que lorsque le cordon a été coupé, les orifices des vaisseaux sont visibles au milieu de la gélatine de Wharton; s'il a été déchiré, le cordon prend, au niveau de la déchirure, la forme d'un bec de flûte par la rétraction des tissus.

La putréfaction ne se fait pas rapidement dans les fosses d'aisances, lorsqu'elles ne contiennent que de l'urine et des matières fécales (1); elle est très lente; beaucoup plus lente que si l'enfant se putréfiait à l'air ou dans l'eau.

Vous savez que, chez l'enfant qui n'a pas mangé, la décomposition se fait au moyen d'agents de putréfaction déposés sur la peau; elle est donc d'abord extérieure. Or, les microbes de la putréfaction ne prolifèrent pas dans les matières des fosses d'aisances; cela est si vrai, que, il y a une quinzaine d'années, un médecin autrichien a proposé de se servir de ces matières comme d'un antiseptique. Je n'irai pas jusque-là.

Si le nouveau-né est resté longtemps dans la fosse, il peut être transformé en gras de cadavre; la saponification se fait assez rapidement, puis la peau se recouvre de cristaux de sels de chaux, absolument comme dans la saponification dans l'eau: Ces sels de chaux se substituent à la soude des oléates et des margarates. Boys de Loury a estimé qu'un petit cadavre, qu'il a examiné et dont la peau tout entière était couverte de ces cristaux, avait dû séjourner neuf à dix ans dans la fosse.

On a dit que les os devenaient presque noirs. Cette coloration des os ne m'a pas beaucoup frappé dans les autopsies que j'ai faites. Si le cadavre est resté entier, si la destruction n'est pas avancée, les os me paraissent avoir leur

(1) Obs. 41.

couleur normale ou du moins ils la reprennent très vite si on les plonge dans l'eau.

Lorsque le corps a été dépecé, il en est autrement. Dans les environs de Chartres (1), on avait trouvé dans la fosse d'aisances d'une sage-femme une quantité considérable de petits ossements. M. Mégnin et moi fûmes commis. La sage-femme prétendait que ces os provenaient d'animaux familiers; il y avait en effet, une quantité d'os de lapin, de chat, de lièvre, etc.; mais il y avait aussi des os d'enfants nouveau-nés, car nous avons pu reconstituer quatre squelettes presque entiers. Ces os avaient une couleur noire fécaloïde.

Tardieu a pu trouver, chez des nouveau-nés qui avaient séjourné dix mois dans une fosse, les suffusions sanguines sous-pleurales et sous-péricardiques qui portent le nom d'*ecchymoses de Tardieu*.

Messieurs, les mœurs ont changé; du temps de Tardieu, on ne connaissait guère que les fosses fixes: aujourd'hui nous avons en outre à Paris et dans les grandes villes, les fosses mobiles; à Paris, ce système est appliqué à 20 ou 30000 tuyaux de chute; dans un grand nombre d'autres immeubles les cabinets d'aisances sont en communication directe avec l'égout.

Il ne peut plus être question, avec les fosses mobiles, de fœtus qui séjournent longtemps dans la fosse. Les fosses mobiles doivent être vidées tous les huit jours; en admettant même que les prescriptions administratives ne soient pas rigoureusement observées, il est impossible qu'un cadavre reste même un mois ou deux dans une tinette. Il y a de ce fait une grande facilité au point de vue de la recherche de la culpabilité. Chaque fosse a en effet son numéro, répété sur le récipient mobile qui reçoit les matières. Ce récipient est emporté au dépotoir; lorsque le vidangeur chargé de le vider s'aperçoit qu'il contient un cadavre d'enfant, il prend le numéro du récipient; ce numéro, identique à celui du tuyau

(1) Obs. 74.

de chute, permet de trouver immédiatement la maison où l'infanticide doit avoir été commis.

Ces affaires d'infanticide ont une certaine publicité ; les journaux en parlent, en racontent les détails ; ils ont ainsi fait connaître la façon, bien simple, dont la justice a retrouvé les mères coupables. Qu'est-il arrivé ? Un certain nombre de filles, ainsi prévenues, ont jeté leur enfant dans les cabinets d'une autre maison pendant le cours d'une visite faite à une voisine.

Voici ce que j'avais à vous dire au sujet de l'expertise portant sur l'enfant : la partie essentielle et caractéristique en est l'étude de la manière dont se fait la putréfaction du corps de cet enfant.

Mais ce n'est pas tout : il est indispensable que vous vous rendiez compte vous-même de la façon dont les cabinets sont installés. Je vous ai dit, en étudiant devant vous la pendaison, la strangulation, etc., de ne pas vous charger de la description de la chambre où l'on aura trouvé un individu pendu : je vous ai dit que, en général, tous les objets qui garnissaient cette chambre avaient été changés de place, avant votre arrivée.

Il n'en est pas de même ici, car c'est de l'examen des cabinets d'aisances, des conditions de leur établissement, que vous pourrez déduire des conclusions ou conformes ou opposées aux allégations de la mère.

Il est rare qu'à Paris et dans les grandes villes il y ait encore des latrines à trous béants, il en existe cependant dans les faubourgs ; dans les petites villes et à la campagne, vous ne trouverez guère que celles-là.

Lorsque les cabinets sont constitués par une planche dans laquelle sont pratiqués un ou plusieurs trous, en général fort larges, l'enfant est jeté ou tombe comme dans une rivière. Il n'y a pas de lésions propres au passage du corps à travers des conduites plus ou moins larges.

A Paris et dans les grandes villes, le siège est le plus souvent muni d'une cuvette conique, dont l'orifice est fermé par

une soupape ; quelquefois la soupape manque ; cet orifice a presque toujours les mêmes dimensions, à Paris et en province, 10 à 12 centimètres de diamètre. Rappelez-vous ce chiffre de 11 centimètres, moyenne de cette dimension ; c'est le chiffre même du diamètre occipito-frontal de la tête des nouveau-nés. Ce diamètre n'étant pas le plus grand de la tête, il en résulte que celle-ci, si l'enfant est normalement développé, ne pourra pas facilement passer par l'orifice de la cuvette.

A la suite de la cuvette, se trouve le tuyau de chute, formé en général par des poteries assez larges pour que le corps de l'enfant puisse descendre. Mais la plupart du temps le tuyau de chute ne conduit pas directement et verticalement à la fosse ; à une distance plus ou moins grande de la cuvette, il forme un coude pour s'amorcer dans un autre tuyau de chute venant de l'étage supérieur ; aussi lorsqu'un enfant est projeté dans le tuyau de chute il ne tombe pas perpendiculairement, il peut être arrêté à l'un ou à l'autre des coudes ; les matières s'accumulent derrière lui, le tuyau se bouche, les cabinets ne peuvent plus servir. On reconnaît l'obstacle, on est obligé de démolir les cabinets et le tuyau pour le retirer et on trouve un cadavre d'enfant.

Quelles sont les conséquences de ces faits sur l'enfant, au point de vue des lésions à rechercher ?

Les poteries qui composent les tuyaux de chute ne sont pas lisses à l'intérieur, elles sont rugueuses. L'enfant présentera des excoriations longitudinales sur la face, le tronc, les bras, les cuisses ; leur direction est sensiblement parallèle. Si vous constatez ces excoriations, hâtez-vous de rechercher si elles ne sont pas doublées d'ecchymoses ou de suffusions sanguines, afin de vous rendre compte si l'enfant a été projeté vivant ou mort.

Lorsqu'une femme veut faire passer, la tête la première, son enfant venu à terme, par l'orifice de la cuvette, elle éprouve une première et grosse difficulté : le plus grand diamètre de la tête a 12 centimètres et le diamètre de l'orifice n'en a que 11 ; les os du crâne sont souples, on peut, en

opérant une pesée avec les mains, faire passer la tête ; mais après la tête, il y a les épaules, qui ont une largeur de 14 à 15 centimètres, et auxquelles il s'agit de faire franchir l'orifice de la cuvette.

Les conditions sont ici bien différentes de celles qui se produisent pendant l'accouchement. Durant le travail, au fur et à mesure que l'enfant progresse dans le col de l'utérus et le vagin, il se moule pour ainsi dire sur les parois du vagin ; l'élasticité même de ces parois le force à se ramasser sur lui-même, à s'effacer. Ici, rien de pareil ; et pour faire passer l'enfant par cet orifice trop étroit et qui ne peut être distendu, il faut exercer une certaine violence.

Je me rappelle que, dans une affaire où je fus commis avec M. Descoust, une femme avait prétendu que le poids seul de l'enfant avait suffi pour faire jouer la soupape (1).

Nous avons fait mouler une tête exactement pareille à celle de cet enfant, nous n'avons pu la faire passer par la soupape ; nous avons appuyé nos cannes sur cette soupape, nous avons pesé sur elle, elle ne s'est pas ouverte ; enfin nous avons placé sur la soupape une bouteille remplie de mercure et pesant exactement le double du poids de l'enfant : nous n'avons pas réussi à la faire mouvoir.

Lorsqu'une femme a essayé, sans y réussir, de faire passer son enfant par l'orifice de la cuvette, prise d'impatience, elle fait jouer la soupape, plusieurs fois, pour amener la chute du corps, et elle blesse l'enfant dont le cuir chevelu est le siège de plaies contuses ayant la forme arrondie des bords de la soupape. Les pariétaux sont brisés sur une ligne presque horizontale.

Enfin, ne réussissant pas encore par ce moyen, la malheureuse se décide à découper son enfant (2). C'est la plus mauvaise inspiration qu'elle puisse avoir ; car, alors même qu'il ne serait pas prouvé que l'enfant était vivant lorsqu'il a été dépecé, le jury et les magistrats sont impitoyables. Compulsez

(1) Obs. 38.

(2) Obs. 52, 54.

les arrêts rendus dans les affaires d'infanticide où la mère a découpé son enfant : c'est presque toujours une condamnation à mort ou aux travaux forcés à perpétuité.

1^{re} Question. — *L'enfant a-t-il été jeté vivant dans la fosse ?*

Comment pouvons-nous déterminer si l'enfant a été jeté vivant dans les fosses d'aisances ou si on n'y a précipité qu'un cadavre ?

Je vous ai déjà parlé des érosions, des excoriations, des suffusions sanguines, je n'y reviendrai pas.

Il y a en outre des fractures du crâne qui ont toutes à peu près la même forme (1) : la tête a été comprimée, les pariétaux ont cédé, leurs contours ont été redressés, ils ont éclaté ; vous trouverez une nappe de sang coagulé dans le foyer de la fracture.

D'autres fractures sont dues aux mouvements de va-et-vient de la soupape, d'autres enfin ont été faites par les instruments, ringards, lattes de bois, au moyen desquels on a cherché à désobstruer le tuyau de descente. Ces dernières fractures ne doivent pas être mises sur le compte de la mère ; elles ont été faites *post mortem*.

Si l'enfant est tombé vivant dans les fosses d'aisances, nous aurons à constater, dans l'expertise, un fait bien intéressant pour nous. Tardieu a déjà noté la présence de la matière fécale dans le pharynx, le larynx et l'estomac ; nous en avons trouvé dans les petites bronches, dans les poumons, dans l'oreille moyenne, dans l'estomac (2). Les efforts d'inspiration font pénétrer la matière jusqu'au fond des alvéoles pulmonaires. Pour vous en assurer, faites une coupe des poumons ; prenez-en un morceau entre vos doigts et pressez-le doucement. Vous verrez saillir sur la coupe de petites chandelles de matière fécale ; prenez ces chandelles sur la pointe d'un scalpel, portez-les sous le champ du microscope : vous constaterez que cette matière

(1) Obs. 38, 39.

(2) Obs. 43.

contient des débris organiques, animaux et végétaux, qu'elle est identique, en un mot, à la matière fécale d'individus qui ont mangé. Il est impossible de la confondre avec du méconium ; en admettant même que l'accouchement ait été long, que l'enfant ait perdu du méconium dans l'utérus et qu'il y ait respiré, cet enfant aura fait pénétrer du méconium dans ses alvéoles pulmonaires, il n'aura pas pu y introduire de la matière fécale.

L'enfant a pu être jeté vivant dans une fosse et ne pas s'y noyer.

Vous savez comment sont construites les fosses d'aisances. Le règlement de police à Paris exige qu'elles soient maçonnées et fermées par un plafond percé d'une ouverture qui donne passage au tuyau de chute, d'une seconde ouverture pour le tuyau d'évent, enfin d'une troisième ouverture, plus large, fermée par une dalle scellée, qui sert à l'allège de la fosse. La fosse est remplie par une couche demi-liquide, au-dessus de laquelle émerge sous le tuyau de chute un cône formé par des matières pâteuses qui peuvent devenir assez résistantes. C'est à ce cône que les vidangeurs donnent le nom de *chapeau*.

Si l'enfant tombe sur le chapeau, la face en haut, sans que le nez et la bouche soient en contact avec la matière fécale, il peut vivre un certain temps dans la fosse. On a pu retirer vivants des enfants qui avaient séjourné pendant vingt-quatre heures sur ce lit immonde.

Mais si l'enfant tombe, de façon à avoir le nez et la bouche enfoncés dans le chapeau, il se noie fatalement et on trouve de la matière fécale jusque dans les alvéoles pulmonaires ; on en trouve aussi dans l'estomac.

De même que des enfants peuvent survivre un certain temps dans une fosse, ils peuvent vivre dans le tuyau de chute. Ce sont leurs vagissements qui révèlent leur présence. Une personne, voulant se servir des cabinets, est fort étonnée d'entendre des cris s'en échapper. Souvent ces cris sont attribués à un jeune chat, dont on aurait voulu se défaire.

A propos de ces questions de survie, Tardieu a cité plusieurs exemples : on a retiré vivant d'une fosse un enfant qui y avait été jeté onze heures auparavant ; un autre y a vécu un jour, mais il est mort une heure après avoir été retiré.

Bayard a observé un enfant qui a vécu quatre jours dans une fosse ; il avait été jeté d'un cabinet situé au cinquième étage ; il est mort d'une pneumonie double et il avait une fracture du crâne.

Même si l'enfant ne se noie pas dans la matière fécale, s'il reste couché sur le dos, la face élevée, au haut du cha-peau, il respire dans tous les cas des gaz très délétères, tels que l'hydrogène sulfuré, le sulfhydrate d'ammonia-que, etc. ; ces gaz déterminent fatalement, au bout d'un certain temps, des accidents mortels.

Tardieu rapporte le cas d'un enfant trouvé mort, dans la cuvette même des latrines, sans qu'on ait pu lui en faire franchir l'orifice inférieur. Cette observation résume admi-rablement les circonstances au milieu desquelles se passent ordinairement les infanticides.

C'était dans un hôtel garni, de bas étage. Dans une salle commune, espèce de dortoir, dormaient cinq ou six maçons ; dans la chambre à côté, une fille accouche ; elle vient jeter son enfant dans les cabinets ; mais pour sortir de sa chambre, elle est obligée de traverser le dortoir. Au bruit qu'elle fait, l'un des maçons s'éveille et entendant une plainte, s'imagine que cette fille porte dans son tablier un jeune chat.

Le lendemain, une personne allant au cabinet, lève le cou-vercle de la lunette et aperçoit, dans la cuvette, le corps d'un enfant nouveau-né ; des traces de sang, relevées sur les planchers, conduisirent au lit de la fille, qui fut arrêtée et ne put nier.

2^e Question. — *L'enfant a-t-il pu tomber dans les latrines au moment de l'accouchement ?*

La femme allègue, et cela peut être vrai, qu'elle a con-fondu les douleurs de l'enfantement avec un besoin pressant

d'aller à la garde-robe (1). La confusion entre les deux sensations est possible; une femme peut croire à un besoin de défécation, quand au contraire elle est prise des douleurs expulsives. Les accoucheurs connaissent le fait : Beaucoup d'entre eux ont entendu les femmes qu'ils ont assistées, leur dire : « Docteur, écarter-vous, je vais aller à la garde-robe », au moment où la tête de l'enfant se présente à la vulve. Nous savons d'autre part que l'expulsion de l'enfant s'accompagne fréquemment d'une émission de matières fécales.

On conçoit qu'une femme accroupie sur une lunette largement ouverte puisse accoucher et que l'enfant tombe dans la fosse. Mais si le cabinet est muni d'un siège à cuvette, si la femme est accroupie et si l'accouchement se fait, l'enfant reste dans la cuvette; la femme dit d'ordinaire qu'elle était assise, mais il est impossible à une femme de rester assise au moment de l'accouchement; la direction du vagin n'est pas verticale, mais coudée, de façon que son axe s'incurve de haut en bas et d'arrière en avant en forme de crosse de pistolet. Pour que l'enfant puisse sortir, la mère est obligée de s'accroupir ou de s'étendre. Si elle est à demi étendue, l'enfant ne tombera pas au fond de la cuvette, mais viendra heurter le bord du siège; si elle est complètement étendue, il tombera, en dehors du siège, sur le carreau ou sur le parquet du cabinet.

Il est nécessaire que vous vous assuriez, avec le plus grand soin, si l'accouchement est possible, dans les conditions où la femme prétend qu'il s'est fait; il faut que vous interrogiez cette femme vous-même, minutieusement, sur la façon dont les choses se sont passées.

Il est possible que la femme accouche tout d'un coup après deux ou trois douleurs, sans temps d'arrêt entre celles-ci. C'est possible, mais bien exceptionnel chez les primipares. Admettons que l'expulsion de l'enfant soit aussi rapide que possible; mais, après l'enfant, il y a le cordon et le placenta.

(1) Obs. 38.

Il faut donc, pour qu'une femme accouche sur la lunette et que son enfant tombe dans la fosse, qu'une chose exceptionnelle se présente en plus, c'est-à-dire que le placenta soit décollé au moment de la sortie de l'enfant et expulsé avec lui.

Toutes ces circonstances exceptionnelles peuvent par exception se trouver réunies ; et dès qu'un fait est possible, nous devons en tenir compte.

Si le trou de la cuvette est étroit, rien n'a pu passer sans aide, et si le cordon est coupé, la version de la mère doit nécessairement subir d'importantes modifications.

Vous examinez l'enfant, vous cherchez les érosions, les éraillures que sa peau peut présenter, la disposition des cabinefs, et vous arrivez quelquefois à conclure que l'accouchement ne s'est pas fait dans ceux-ci, qu'il s'est fait ailleurs, et que l'enfant n'a été apporté qu'après coup aux latrines : vous aurez alors à rechercher sur le plancher des traces de sang, d'enduit sébacé, vous trouverez un tablier, un linge taché de méconium ou d'enduit sébacé. Dans d'autres cas, vous constaterez même autour du cou du petit cadavre un sillon de strangulation, peut-être même sera-t-il encore porteur du lien qui a servi à l'étrangler.

L'une ou l'autre de ces constatations rend inacceptable l'hypothèse d'un accouchement sur la lunette.

On peut encore vous demander : *Depuis combien de temps l'enfant a-t-il été jeté dans la fosse ?*

Vous ne devez répondre à cette question qu'avec une très grande prudence. Votre réponse peut en effet, suivant le temps que vous aurez cru pouvoir fixer, faire suspecter telle femme ou telle fille. Vous pouvez dire que les petits cadavres se conservent très longtemps dans une fosse qui ne reçoit que de l'urine et des matières fécales (1) ; qu'ils se putréfient au contraire très rapidement dans les fosses qui reçoivent les eaux savonneuses, qui communiquent largement avec l'air

(1) Obs. 40.

par cinq ou six trous, et dans lesquelles le renouvellement de l'oxygène se fait facilement. Dans ces fosses, les cadavres se putréfient presque comme ils se putréfieraient en plein air, à demi plongés dans une eau contenant une grande quantité de germes de destruction.

Il en est de même dans les fosses qui ne sont pas étanches et où les liquides s'écoulent indéfiniment.

Si les fosses ne sont pas très bien cimentées, les rats y abondent; les cadavres qui y sont projetés, peuvent présenter des lésions faites par ces rongeurs.

Infanticide par fractures du crâne. — Les fractures du crâne sont souvent faciles à interpréter; mais quand surgissent des difficultés, elles sont parfois insolubles.

Ce qui caractérise l'infanticide par fractures du crâne, c'est la multiplicité des lésions. Lorsqu'une main meurtrière a recours à ce procédé, elle ne se satisfait pas par un coup ou un effort, elle s'acharne sur la victime et elle multiplie les lésions.

La tête est broyée; les fractures sont multiples et considérables; le cuir chevelu peut présenter des plaies, des écorchures, mais le plus souvent il n'en existe pas: c'est un sac contenant des fragments d'os qui pénètrent quelquefois jusque dans l'encéphale.

Cette fureur de destruction a fait penser à un certain nombre de médecins légistes, parmi lesquels il faut citer Tardieu, que l'enfant n'était pas d'ordinaire tué par la mère, mais par un complice. Les enquêtes ont donné raison à cette opinion. Tardieu cite plusieurs faits de ce genre. Dans l'un c'est un aïeul qui casse la tête de l'enfant en mille morceaux; dans l'autre, c'est un grand-père qui saisissant le nouveau-né par les pieds, lui brise la tête contre la muraille; dans un troisième, le complice écrase la tête à coups de sabot.

J'ai fait l'autopsie, à la Morgue (1), d'un enfant qui avait

(1) Obs. 51.

une fracture du crâne, des fractures des bras, des cuisses, toutes dues à la main d'un complice.

Cependant si la complicité est la règle, les femmes peuvent briser elles-mêmes avec la même rage le crâne de leur enfant.

Les fractures peuvent être accidentelles.

Blot a publié le fait suivant (1) : Une femme pendant le travail de l'accouchement est prise de délire et se jette par la fenêtre, du troisième étage. Elle se fracture le bassin : l'enfant avait une double fracture pariétale.

Ce n'est pas à vous, médecins légistes, de conclure à la possibilité d'une complicité ; vous pouvez dire au juge d'instruction, s'il vous interroge, que dans ces cas de violences perpétrées avec une certaine férocité, il y a quelquefois un complice : le juge le recherchera, s'il y a lieu.

L'enfant peut après sa mort subir des violences pendant lesquelles les os du crâne seront fracturés. Pour se débarrasser d'un cadavre, on l'a jeté par-dessus des palissades dans un terrain vague, on l'a caché sous une pile de bois, etc. Peut-on en examinant une fracture dire si oui ou non elle a été faite pendant la vie ? Tardieu est très affirmatif ; il dit que si la fracture a été faite alors que le nouveau-né était vivant, il se fait un épanchement de sang dans le foyer de la fracture (2) ; que ce sang pénètre dans les bords fracturés et les colore. Cette coloration est pour lui caractéristique des fractures faites pendant la vie.

Je crois que Tardieu a raison en thèse générale. Mais quand il dit qu'il n'y a plus d'épanchement sanguin et par conséquent pas de coloration des bords de la fracture, si celle-ci a été faite au moment de la mort ou à un moment voisin de la mort, il n'est plus absolument dans le vrai.

S'il y a un commencement de putréfaction, vous savez que sous l'influence de la pression gazeuse, le sang viscéral reflue vers la périphérie : comme les vaisseaux sont rompus

(1) Blot, *Bulletin de la Société anatomique*, 1848, p. 198.

(2) Obs. 46, 48, 53, 54.

dans le foyer de la fracture, le sang repoussé dans ces vaisseaux, en sort et colorera les bords de la fracture (1), comme si elle avait été faite pendant la vie. Il est possible que cette circulation posthume ne soit pas aussi active chez les enfants nouveau-nés que chez les adultes, mais elle existe néanmoins.

Le signe de Tardieu est bon, c'est un des meilleurs que nous ayons, mais s'il est seul, nous ne pouvons conclure.

Les fractures du crâne sont produites par *projection* contre un mur, une table, etc. ; par *écrasement* au moyen d'une pierre, d'un sabot ou plus rarement d'un marteau ; par le *passage dans un orifice étroit*, tel que la lunette des cabinets.

Dans les fractures par projection, le siège de la lésion est variable ; plusieurs os peuvent être fracturés à la fois, la forme de la fracture est plutôt linéaire.

Lorsqu'il y a écrasement de la tête (2), la fracture siège non seulement au point même où a été exercée la violence, mais encore au point diamétralement opposé. Ce sont les pariétaux qui sont brisés ; les os sont broyés, mais la fracture se fait toujours de la même façon ; vous savez que le pariétal a un noyau central, d'où partent comme les rayons d'une étoile, les lignes d'ossification ; les lignes de fracture suivent l'espace libre entre les rayons d'ossification et semblent correspondre au redressement des courbures du pariétal, le plus souvent la ligne primitive est interrompue subitement, une ligne transversale part à angle presque droit, rejoint une autre ligne d'ossification, qui se brise longitudinalement comme la première. L'ensemble de la ligne de fracture a les brisures d'un éclair ; le pariétal est quelquefois divisé en 5, 10, 15, 20 fragments. La tête est aplatie, donne à la main la sensation d'un sac de noix. Les bords de la fracture sont tranchants, les angles des fragments aigus déchirent la dure-mère et le périoste, qui sont souvent largement décollés tous les deux. Le foyer est rempli de sang à demi coagulé.

(1) Obs. 57.

(2) Obs. 46, 49, 52, 56.

Lorsqu'il s'agit d'une fracture du crâne par passage à travers un orifice étroit, la tête subit un éclatement dans le sens de l'axe occipito-frontal ou de l'axe bipariétal ; il y a peu de chevauchement des fragments, la tête est déformée, et le cuir chevelu est en général intact (1).

Ces caractères sont-ils typiques ? Je suis obligé de vous signaler quelques causes d'erreur.

Si l'accouchement a été pénible, si l'enfant a subi une compression exagérée pendant le passage à travers les détroits, il peut venir au monde avec une fracture du crâne analogue aux fractures par écrasement, parce que dans les deux cas, qu'il s'agisse d'une compression brusque ou lente, la force agit par redressement des pariétaux. Danyau, Blot, Depaul ont rapporté des observations de femmes ayant un bassin rétréci, atteintes d'exostose, dont les enfants avaient, en venant au monde, des fractures du crâne.

Mais quand une femme a un rétrécissement du bassin, l'accouchement est long, difficile, et il est impossible qu'il reste clandestin, car il se termine d'ordinaire par l'intervention d'un accoucheur ou d'une sage-femme. De plus, il est toujours facile, pour le médecin expert, de s'assurer si la femme inculpée a réellement un rétrécissement du bassin.

Dans un grand nombre de cas, les os du crâne ne s'ossifient pas d'une façon régulière : il se produit, au milieu des rayons d'ossification, des lacunes au milieu des aiguilles régulières, et ces lacunes siègent dans la partie centrale de l'os, plus souvent sur ses bords. Elles sont disséminées en plusieurs endroits et là où elles existent, le périoste et la dure-mère peuvent se trouver en contact et même adhérer l'un à l'autre. Ces lacunes sont rondes ; elles siègent de préférence sur les pariétaux et les frontaux.

Depaul avait réuni un certain nombre de pièces de ce genre ; Tardieu, qui s'est beaucoup occupé de cette question, a trouvé dans un seul os frontal, une quinzaine de lacunes.

(1) Obs. 52, 53.

Le diagnostic en est facile. Dans l'immense majorité des cas, ces lacunes sont symétriques, elles ne se correspondraient pas exactement si on plaçait les deux pariétaux l'un sur l'autre, par exemple, mais si l'un des pariétaux en contient trois ou quatre, il y en a à peu près autant dans l'autre ; il en est de même pour les os frontaux.

Si vous trouvez une fracture dans un os du crâne incomplètement développé, cherchez s'il n'y a pas d'autres lacunes d'ossification ; vous serez éclairés et vous pourrez conclure ; si vous constatez un amincissement considérable des os, vous rejetterez l'idée d'une fracture criminelle, car la violence des efforts, pendant l'accouchement, a pu suffire à faire éclater les pariétaux (1).

Ces lacunes sont plus fréquentes chez les enfants dont la tête est volumineuse, qui ont un diamètre bipariétal de 12 centimètres, et chez les hydrocéphales ; la collection de Depaul contient une dizaine de crânes d'hydrocéphales dont les os présentaient de nombreuses lacunes. Quand un hydrocéphale vient au monde, alors même que la mère n'a pas un bassin rétréci, la tête est soumise à une compression, à un chevauchement considérable, et il se produit des fractures par redressement des bords des pariétaux.

Lorsque vous vous trouvez en présence de fractures du crâne faites par des mains criminelles, vous n'avez pas à craindre de faire une erreur de diagnostic, à propos de lacunes d'ossification. Le crâne est broyé ; un seul coup de sabot donne dix ou douze fragments.

Lorsque vous constatez une fracture et que vous hésitez, que vous ne savez si vous devez l'attribuer à l'accouchement même, ou au passage à travers l'orifice des water-closets, cherchez les lacunes d'ossification : si vous les trouvez, considérez que les fractures pouvaient se produire plus facilement, parce que les parois du crâne étaient amincies : et cet amincissement des os, vous le constaterez en

(1) Obs. 50.

les présentant à la lumière : à l'endroit des lacunes, les os sont transparents.

En résumé, dans l'immense majorité des cas, lorsque les fractures du crâne résultent de violences exercées après la naissance de l'enfant, dans le but de le tuer, les lésions sont multiples et considérables. Pour l'expert les difficultés existent lorsque les fractures sont peu nombreuses, siègent dans des os atteints de lacunes, ou sur les bords des os qui pendant l'accouchement ont pu être reployés. La possibilité de ces faits doit toujours être présente à son esprit, et il ne doit considérer comme criminelles que les fractures dont l'existence ne peut recevoir cette interprétation.

Quels sont les moyens de défense invoqués par la mère?

— La mère allègue que la fracture du crâne résulte du travail de l'accouchement.

Cela est possible. Tous les accoucheurs ont cité des cas où des fractures du crâne se sont produites au cours d'un accouchement pénible, quand la mère avait un rétrécissement du bassin ou, ce qui est plus rare, était atteinte d'une exostose du bassin. Mais, c'est toujours la même partie ou pour mieux dire ce sont toujours les mêmes parties de la tête de l'enfant qui sont en contact avec l'angle sacro-vertébral.

H. Blot a publié des observations de femmes qui sont accouchées péniblement, seules, sans être assistées par une sage-femme ou par un médecin. Chez un certain nombre d'enfants, le pariétal et le frontal étaient déprimés en forme de cuillère; ce sont des fractures par refoulement. H. Blot, en présentant ces enfants à la Société anatomique, pensait qu'il n'y avait eu qu'un simple enfoncement. Ces enfants ont survécu, H. Blot au bout de quelques semaines les a présentés à nouveau à la Société anatomique : la dépression en forme de cuillère avait disparu.

La mère n'invoque pas cette interprétation : elle dit tou-

jours qu'elle a été surprise par les douleurs de l'accouchement, et que celui-ci s'est effectué très rapidement. S'il existe une fracture de ce genre, elle prouvera que l'accouchement a été laborieux ; elle sera accompagnée d'une bosse sanguine du cuir chevelu ; les allégations de la mère seront infirmées du coup.

On a beaucoup insisté, Messieurs, sur les fractures et les contusions qui résultent d'une application de forceps. Je crois qu'il est bien inutile d'entrer dans cette discussion. Les applications de forceps ne sont faites que par un accoucheur : si elles entraînent une fracture des os du crâne, cette fracture est faite par l'accoucheur. Il ne peut être question, ici, d'un accouchement clandestin ; tout le monde, dans l'entourage de la femme, sait qu'elle accouche. Cette question ne doit donc pas être portée aux assises : si les fractures sont situées aux endroits mêmes où les cuillères du forceps ont appuyé, il n'est pas difficile de retrouver, sur la peau, la trace de l'application de l'instrument.

Une autre excuse alléguée par l'inculpée est celle-ci : « Au moment où la tête de l'enfant sortait de la vulve, le reste du corps étant encore dans le vagin, j'ai été prise de douleurs si vives que j'ai rapproché les cuisses : s'il y a des fractures du crâne, elles sont dues au rapprochement violent de mes cuisses. »

Ce rapprochement des cuisses n'a jamais été observé chez une femme qui accouche, assistée par une sage-femme ou par un médecin ; lorsque la tête est sortie de la vulve, la femme écarte fatalement les cuisses, elle ne peut pas les rapprocher. Les choses se seraient-elles d'ailleurs passées comme le dit l'inculpée, elle n'aurait pas broyé le crâne de son enfant : il y aurait eu non pas broiement de la tête, mais peut-être, et c'est bien douteux, une fêlure analogue à celles qui résultent du passage à travers un bassin rétréci.

C'est un fait à discuter, chaque fois que la mère alléguera cette excuse ; vous interrogerez la femme, vous écrirez ses réponses, avec le plus grand soin, sous sa dictée ; vous lui

demanderez d'expliquer exactement comment les choses se sont passées : Dans la grande majorité des cas, la femme, convaincue qu'elle ne parviendra pas à tromper le médecin expert, renoncera à présenter les choses comme elle l'avait fait d'abord.

La fille dira encore qu'elle est accouchée debout, parce qu'elle a été surprise par les douleurs de l'enfantement, que l'enfant est venu tout d'un coup, qu'il est tombé à terre et qu'il s'est ainsi fracturé le crâne.

On ne saurait nier qu'une femme puisse accoucher debout.

Le Dr Klein, de Munich, au cours d'une enquête faite en Bavière à propos des accouchements précipités, a constaté que sur 183 accouchements précipités, 155 fois les femmes étaient accouchées debout; 22 fois, accroupies, et 6 fois, à genoux (1). Il est donc assez fréquent qu'une femme accouche debout. En effet, il est dans les habitudes de tous les pays que pour activer le travail, la femme se promène, puis au moment où elle veut entrer dans son lit, elle est prise des douleurs expulsives, et elle accouche.

L'enfant peut-il tomber à terre, et peut-il se fracturer le crâne? Jusqu'à ces dernières années, Messieurs, on a regardé la chose comme très improbable. On s'appuyait sur la statistique du Dr Klein, qui n'a pas constaté une fracture du crâne chez les enfants des 155 femmes qui étaient accouchées debout; sur les expériences de Chaussier et de Négrier : Chaussier avait attaché un poids de 3 à 5 kilogrammes au bout d'un cordon ombilical; il laissait ensuite brusquement retomber ce poids. Le cordon se tendait, mais ne se brisait pas. Négrier a répété les mêmes expériences, en se servant d'un poids de 3^{kil},250 : le cordon ne se rompait pas davantage.

Aussi l'excuse invoquée par l'inculpée n'était-elle pas admise.

On ajoutait que le cordon n'ayant qu'une longueur de 0^m,50, la tête ne pouvait toucher le sol, que le corps de l'enfant ne sortait pas tout d'un coup, qu'il était expulsé par

(1) Hofmann, *Éléments de médecine légale*, trad. française, p. 576.

portions successives, qu'alors que la tête était sortie, il y avait un temps d'arrêt, puis que le corps sortait à son tour, qu'il n'était pas possible qu'il tombât si rapidement. Enfin, Tardieu faisait observer que le plus souvent la femme n'était pas absolument droite, qu'elle était plutôt penchée en avant, qu'elle fléchissait les genoux, qu'elle se rapprochait ainsi du sol et que, par conséquent, le danger d'un choc violent et d'une fracture du crâne consécutive en était diminué d'autant.

On a prétendu que le cordon ne pouvait pas se rompre dans ces conditions. Il est vrai et nous nous en sommes souvent assuré, qu'il est difficile de déchirer un cordon sain; on y arrive en entourant les doigts de linges et en tirant de toutes ses forces; ou en donnant un coup d'ongle au préalable sur un point du cordon: il se rompra à ce niveau, si on exerce une traction un peu violente. Ce sont des expériences de laboratoire; on a ajouté que Chaussier et Négrier avaient attaché l'une des extrémités des cordons, à l'autre extrémité desquels ils fixaient un poids de 5 kilogrammes, à une tige rigide; que l'insertion du placenta se fait dans l'utérus, que celui-ci n'oppose à une traction brusque qu'une résistance élastique, et que cette circonstance atténuait les chances de rupture.

En effet, Messieurs, le cordon ne se rompt pas dans ces expériences; telle était l'opinion admise jusque dans ces derniers temps par les médecins légistes, et je l'ai soutenue moi-même en m'appuyant sur les épreuves que je répétai chaque année devant les élèves, malgré l'opinion contraire d'Hofmann. Messieurs, j'avais tort:

Toutes ces expériences s'écroulent devant les observations récentes, faites en particulier dans le service de M. Budin (1).

Le cordon peut se rompre, spontanément, et pour qu'il se rompe, il n'est même pas nécessaire que la femme accouche debout.

(1) Budin, *Rupture du cordon pendant l'accouchement* (*Ann. d'hyg.*, 1887, tome XVII, p. 534).

Une femme accouchait, dans le service de M. Budin; l'interne était auprès d'elle. Le travail se poursuivait d'une façon normale, l'enfant allait sortir de la vulve, quand, tout à coup, une contraction utérine violente expulsa le nouveau-né en l'envoyant à 30 centimètres environ de la vulve. Le cordon était brisé. Notez que la femme était couchée.

Nous ne pouvons donc plus affirmer que le cordon ne saurait se rompre spontanément, pendant l'accouchement; et nous devons dire, aux assises, que le fait est possible.

On n'a pas accepté, à la Société de médecine légale de France, la communication de M. Budin sans réserve, on a attendu pour se prononcer; mais depuis, il a publié un second fait; d'autres observateurs en ont cité deux ou trois.

Ces faits restent exceptionnels, mais il est possible que le cordon se rompe, alors que la traction exercée à ses deux extrémités est bien inférieure à 5 kilogrammes. On s'est demandé si dans ces cas le cordon était malade, ou si, comme l'a prétendu Casper dont on avait accueilli d'abord l'opinion avec un sourire, le cordon était plus fragile au moment de l'accouchement que plus tard. Je n'en sais rien; je ne sais qu'une chose, c'est que les allégations de la femme sont plausibles.

Enfin, l'enfant, en tombant sur le sol, peut-il se briser le crâne?

Chaussier a essayé de faire tomber un certain nombre d'enfants d'une hauteur de 55 centimètres sur la tête; jamais il n'a constaté une fracture du crâne. Je vous ai dit que le Dr Klein n'en avait pas vu non plus; Négrier, M. Descoust, moi-même, nous n'avons jamais pu arriver, dans nos expériences, à faire des fractures du crâne; les petits cadavres tombent presque toujours sur le dos: il y a là une probabilité pour que les fractures du crâne ne se fassent pas très facilement et cependant nous lisons dans Hofmann; « nous-mêmes nous faisons par an plusieurs fois des expériences de ce genre: nous faisons tomber sur le sol des cadavres de nouveau-né d'une hauteur égale à celle des parties génitales;

bien que nous ayons fait 60 expériences pareilles, nous n'avons jamais vu un cas où il ne se soit pas produit une fissure ou une fracture des os du crâne ».

Toutes les improbabilités sont contre les allégations de la mère ; mais il n'en est pas moins vrai qu'elle a pu accoucher debout, que son enfant a pu être expulsé d'un coup, que le cordon a pu se rompre, que le nouveau-né a pu tomber sur le sol et se fracturer le crâne, en dépit des expériences et des observations antérieures.

Hofmann reconnaît toutefois que dans les accouchements précipités les fractures du crâne sont très rares.

Dans les cas où un accouchement précipité suivi de rupture du cordon et de fracture du crâne de l'enfant est invoqué par la mère, comment l'expert devra-t-il mener son enquête? Pour admettre ces explications il faut que tout le travail ait été très rapide. C'est déjà une circonstance bien rare chez une primipare. Je vous rappelle que ce sont le plus souvent des femmes enceintes pour la première fois qui commettent un infanticide. Lorsque chez elles l'expulsion est rapide, il n'est pas rare d'observer une rupture du périnée. Il faut vérifier si le cordon a été déchiré, coupé, ou s'il est resté adhérent au placenta. Il faut noter s'il existe une bosse séro-sanguine sur le crâne. La concordance ou la discordance de toutes ces constatations vous permettra d'accorder ou de refuser confiance aux allégations de l'inculpée.

Mais vous avez encore à vous préoccuper de deux autres questions. Il semble au premier abord que si la fracture a été assez grave pour entraîner immédiatement la mort de l'enfant, celui-ci n'a pas dû respirer. Je ne parle pas des faits dans lesquels il y a eu une fêlure, une fissure des os du crâne, nous savons que dans ces cas la vie peut se prolonger pendant des jours, que souvent la découverte de cette fracture a été une surprise d'autopsie. Mais quand la fracture est assez grave pour entraîner la mort en quelques minutes ou en un temps très court l'enfant peut-il respirer? Sans faire une affirmation absolue, on peut dire que si les épreuves de

la docimasie sont négatives, le fait peut être invoqué en faveur de l'affirmation de la mère, mais si les épreuves docimasiques prouvent que l'enfant a respiré peut-on conclure contre? Non, Messieurs, dans des cas où les accoucheurs avaient dû pratiquer la craniotomie, on a pu constater quelquefois que l'enfant avait fait un certain nombre d'inspirations.

Vous avez à tenir compte également, pour juger les probabilités invoquées par la mère, du volume de l'enfant, des diamètres de la tête. Ce qui est vraisemblable pour un enfant qui pèse 1 à 2 kilogrammes est plus difficile à accepter si l'enfant pèse 3 kilogrammes ou 3^{kil},500.

J'appelle enfin votre attention sur un dernier point. Les constatations sur les lieux où s'est fait l'accouchement, la présence de taches de sang, d'enduit sébacé sur le parquet, les meubles, les linges, permettront souvent de rectifier la version présentée par l'inculpée.

Infanticide par plaies et mutilations. — Plaies. —

Les plaies sont en général faites par la mère, et à l'aide des instruments qui sont habituellement entre les mains de la femme; elles consistent en piqûres, faites avec des aiguilles ou un poinçon, en coups de ciseaux ou en coups de couteau (1).

Les enfants sont souvent lardés de piqûres d'aiguille et de coups de couteau; j'en ai compté une fois une quarantaine dans la région péricardique et abdominale, sans compter les plaies des autres régions (2). Quand les aiguilles souvent volumineuses empruntées aux outils de la cuisine traversent des gros vaisseaux ou le cœur, elles déterminent une hémorragie et l'enfant meurt.

Dans d'autres cas, une seule blessure pratiquée avec une grande énergie détache complètement ou incomplètement la tête du tronc (3).

(1) Obs. 57, 58.

(2) Obs. 60.

(3) Obs. 57, 58.

Les piqûres ont quelquefois un siège qui indique une criminalité beaucoup plus savante.

Dans l'Aveyron, une sage-femme, qui n'hésitait pas à rendre à ses clientes tous les services qu'elles lui demandaient, piquait avec une aiguille la fontanelle antérieure et supérieure des nouveau-nés dont on voulait se débarrasser; elle ouvrait le sinus longitudinal supérieur et l'enfant mourait d'hémorrhagie méningée. Les médecins et les habitants du pays ont été longtemps sans s'apercevoir du crime; grâce à un défaut de parallélisme entre la piqûre externe et la piqûre interne, il n'y avait pas d'écoulement de sang au dehors; la lésion, très petite, demeurait invisible. Cette femme a avoué avoir pratiqué ce genre d'infanticide une quarantaine de fois; elle a été condamnée.

A Paris, une sage-femme, très savante, pratiquait non pas la piqûre du bulbe, mais la déchirure de la moelle cervicale; elle opérait par le fond du pharynx, passait avec son aiguille entre la troisième et la quatrième vertèbres cervicales et déchirait la moelle à sa jonction avec la moelle allongée.

Dans les autopsies, et c'est cette circonstance qui a assuré à cette femme une impunité qui a duré un certain temps, on n'ouvre pas toujours le canal vertébral pour s'assurer de l'intégrité de la moelle; on ne cherche pas toujours l'ecchymose rétro-pharyngienne.

Il suffit que vous soyez prévenus de ces faits pour que vous veilliez à les découvrir, si vous êtes commis dans une affaire de ce genre.

A côté de ces cas que j'appellerai presque des cas scientifiques, au point de vue de la manière dont la mort est donnée, je puis vous citer, bien que les victimes ne fussent pas des nouveau-nés, celui d'une petite fille de seize ans, placée comme bonne d'enfant dans diverses familles. Au bout d'un certain temps l'enfant confié à ses soins mourait presque subitement; il a été prouvé que cette fille tuait les enfants en leur enfonçant des aiguilles dans le cœur; elle

en avait fait mourir ainsi trois ou quatre. Elle n'était pas la mère de ces enfants, elle n'était pas leur parente, elle n'avait aucun intérêt à leur disparition. Il y a là un état mental particulier que vous devez connaître et qui est analogue à celui que l'on constate chez les enfants qui allument des incendies.

Les coups de ciseaux sont généralement donnés par des couturières ou des cuisinières. Les caractères de ces lésions sont nets et faciles à reconnaître.

Dans le cuir chevelu, le coup de ciseau fait une plaie ressemblant à un V, dont la pointe, au lieu de se terminer par un angle aigu, est au contraire arrondie. Souvent les coups sont doublés et la plaie prend alors la forme d'un double W.

M. Delens a publié un cas très curieux : En pratiquant l'autopsie d'un enfant nouveau-né, il constata dans le pharynx, une blessure faite par un coup de ciseaux. La mère, qui était cuisinière, avait tué son enfant comme elle avait l'habitude de tuer un pigeon, en introduisant ses ciseaux dans la gorge et en tranchant la carotide.

Les coups de couteau ou de rasoir siègent sur les membres, sur le thorax, sur le cou.

La femme qui pique son enfant avec des aiguilles, qui le tue avec des ciseaux ou avec un couteau, ne se borne pas, en général, à un seul coup, elle les double, elle s'acharne sur sa victime (1). J'ai autopsié un enfant qui portait 80 coups, faits avec une mauvaise lame de canif de 1 à 2 centimètres de largeur, grosse, ne coupant que d'un seul côté.

Pourquoi cet acharnement ? Nous le trouvons bien souvent, au point de vue des crimes, surtout quand nous étudions les sévices commis sur les jeunes enfants. Les personnes qui donnent ces coups multiples sont ou des alcooliques ou des hystériques. Les coups tombent comme ceux d'un hache-paille, parallèlement, à très peu de distance les uns des autres ; ils sont donnés par quelqu'un qui

(1) Obs. 59, 60.

n'est pas maître de lui, par une *main qui est aveugle* : si jamais cette expression fut juste, c'est dans ces cas-là.

Vous devez connaître cet acharnement, car quand il sera question, dans l'enquête médico-légale, de savoir à quel motif le criminel a pu obéir, même avant que ce criminel ne soit connu, vous pourrez dire que le crime a été commis par un épileptique, un alcoolique, une hystérique, un individu en fureur.

Mutilations. — A côté des infanticides par plaies, je place les *mutilations* (1).

Il est très rare, Messieurs, qu'on découpe un enfant vivant. Le dépeçage est un moyen de faire disparaître un cadavre et non pas de tuer.

Toulmouche, ancien médecin légiste de Rennes, très distingué, a pensé que des enfants avaient été dépecés vivants; il a basé son opinion sur une constatation de Billard. Celui-ci avait très bien remarqué que, si on ouvre une artère avec un instrument tranchant, le sang jaillit suivant une forme particulière : on trouve, à l'endroit que le jet de sang a frappé, une grosse goutte de sang ovale, puis sur la même ligne droite une deuxième plus petite, une troisième encore plus petite, et ainsi de suite.

Le fait est vrai ; lorsque Marchandon assassina M^{me} Cornet, le sang de la victime a jailli de cette façon à 1^m,50 de distance.

Mais il ne faudrait pas conclure, de cette constatation, qu'un individu a été dépecé vivant.

Souvent à la Morgue nous avons essayé de reproduire le phénomène, avec un débris de cadavre. Si une partie du corps est congestionnée, si la putréfaction est commencée, surtout si le sang est liquide, lorsqu'on jette un morceau de chair découpé sur une table, on obtient une projection de sang analogue à celle qui résulte de l'ouverture d'une petite artère, chez l'individu vivant.

(1) Obs. 61, 62, 63.

Je suppose que, dans l'examen de la chambre où l'infanticide a été commis, vous trouviez sur le mur ou sur le sol des gouttelettes de sang, dans le genre de celles décrites par Billard ; ne concluez pas, aux assises, que l'enfant a été découpé vivant, cette preuve seule ne suffit pas ; les jurés sont déjà impitoyables pour les femmes qui découpent leur enfant, alors même qu'il est mort. Ils considèrent ce dépeçage comme une chose épouvantable.

Jurés et magistrats ont une horreur instinctive pour les opérations faites sur les cadavres, je ne suis pas bien sûr que parfois ce sentiment ne rejaille sur les médecins qui, eux, sont bien obligés de faire des dissections et des autopsies. Cette impression perce même à travers l'hommage que le juge rend au courage du médecin expert, qui penché sur un cadavre, souvent immonde, cherche à en faire jaillir la vérité.

A moins d'expériences concluantes, faites par vous-mêmes, dans les conditions mêmes où le crime a été commis, gardez-vous de dire que l'enfant était vivant lorsqu'il a été dépecé.

Ce sont surtout les cuisinières qui se livrent à ce dépeçage des enfants. Elles les dépècent comme elles feraient pour un lapin, ou comme elles l'ont vu faire pour les moutons ou les porcs (1), à la boucherie.

Elles coupent la tête de l'enfant, divisent le tronc en deux moitiés égales, en fendant le sternum et la colonne vertébrale, puis elles séparent le thorax de l'abdomen au niveau du diaphragme ; les membres ne sont pas désarticulés, ils sont sectionnés un peu au-dessous des jointures. Vous vous rappelez du reste que lorsqu'une cuisinière apprête un lapin, elle laisse toujours, adhérentes à l'omoplate, la tête et la partie supérieure de l'humérus.

La mutilation subie par le nouveau-né indique en quelque sorte la profession de l'individu qui l'a exécutée.

Il me reste à vous dire quelques mots de certains procédés d'infanticide plus fantaisistes.

(1) Obs. 61, 62, 63, 65.

Reissenen raconte l'histoire d'une femme qui a fait bouillir son enfant avec des choux et l'a servi ensuite sur la table.

Thoinet, d'Ancenis, a cité le cas d'une femme qui a fait bouillir son enfant dans un chaudron, avec la lessive, et l'a enfermé ensuite dans un tonneau de vinaigre. Thoinet fait remarquer que la coction avait fait disparaître les moyens de reconnaître que l'enfant avait respiré. Il fit des expériences avec des poumons de veau. Après la cuisson, les poumons plongeaient au fond de l'eau.

Un autre procédé est bien connu à la campagne et même à Paris (1) : la mère découpe l'enfant, le jette dans l'auge aux porcs qui le mangent et en font disparaître toutes les traces.

Je vous ai dit que les mutilations sont presque toujours faites après la mort de l'enfant. Isnard et Dieu citent cependant une femme qui a avoué avoir coupé la tête de son enfant alors qu'elle venait de sortir de la vulve : il a fallu pour exécuter cet infanticide une passion extraordinaire.

Je vous ai suffisamment éclairés sur la valeur de la présence des caillots sanguins ; si des plaies ont été faites à l'enfant vivant, elles donneront lieu à des hémorragies qui détermineront la mort ; vous pourrez trouver dans ces cas du sang accumulé dans les cavités splanchniques, si l'hémorragie a été interne ; dans d'autres circonstances, le sang s'écoule au dehors.

Dans tous les cas, les viscères seront anémiques, exsangues.

Permettez-moi de vous dire un dernier mot, Messieurs, à propos de ces mutilations, sur un point qui par une inexpérience bizarre aurait donné lieu à une affaire criminelle. Vous savez tous ce qu'on appelle des *amputations spontanées*.

Pendant la grossesse, un des membres du fœtus peut être amputé et l'enfant vient au monde avec un moignon cicatrisé.

(1) Obs. 64.

Comment un médecin légiste a-t-il pu prendre une amputation spontanée pour une amputation criminelle ? Comment n'a-t-il pas vu la cicatrice du moignon ? S'il l'a vue, comment a-t-il pu croire que cette cicatrice avait eu le temps de se faire entre l'accouchement et le moment où il est intervenu ? A-t-il pu croire que la mutilation avait été faite, par la mère, alors que le fœtus était encore enfermé dans la matrice ?

Je ne vous parlerais pas de cette question, qui est absurde, si le fait n'était rapporté dans les livres de médecine légale.


Je vous cite également pour mémoire les cas dans lesquels la mutilation a été le fait d'une intervention obstétricale, céphalotripsie, craniotomie, etc.

Infanticide par combustion. — Cette question en comprend deux : *L'enfant a-t-il été brûlé vivant ou a-t-on voulu faire disparaître un cadavre ?*

La combustion n'est pas un procédé habituel d'infanticide, c'est un procédé pour faire disparaître un cadavre. Un nouveau-né peut pourtant être brûlé vivant volontairement ou par imprudence. Lorsqu'il s'agit d'un accident, le plus souvent on se trouve en présence d'un enfant brûlé dans son berceau, mais qui a dépassé depuis longtemps l'âge d'un nouveau-né. Les conditions de l'enquête sont les mêmes dans les deux cas, si ce n'est que lorsque l'enfant était âgé de quelques jours vous n'avez plus à prouver qu'il a respiré.

Je suppose donc tout d'abord que vous êtes appelés à déterminer si le cadavre retrouvé dans un foyer d'incendie ou simplement de cheminée était ou non celui d'un nouveau-né.

Si vous vous souvenez de ce que j'ai dit, en vous parlant des incendies, vous savez que les parties molles du corps d'un individu qui meurt brûlé se recroquevillent. La tête diminue au point que celle d'un adulte de trente ans ne paraît pas plus grande que celle d'un enfant de quinze ans.



S'agit-il d'un enfant de quelques mois, il revient sur lui-même, les os du crâne chevauchent l'un sur l'autre ; un enfant de trois mois prend les apparences d'un fœtus à terme.

Mais il est très rare de trouver l'enfant entier dans le foyer ; on en retrouve des fragments seulement ; on détermine l'âge de l'enfant en recherchant les points d'ossification, mais il ne faut pas oublier dès le premier moment de l'enquête que la rétraction des tissus donne une apparence beaucoup plus jeune au petit cadavre.

Le juge d'instruction vous demandera si l'enfant *était vivant* au moment où il a été jeté dans le feu (1).

Rappelez-vous les caractères de la peau des individus brûlés. S'ils ont été brûlés, pendant qu'ils étaient vivants, leur peau est couverte de phlyctènes contenant un liquide albumineux ; s'ils ont été brûlés, alors qu'ils venaient de mourir, leur peau est encore le siège de phlyctènes, mais celles-ci ne contiennent que de la sérosité (2).

Je vous donne un schéma, facile à retenir, mais je me hâte d'ajouter qu'il existe des causes d'erreur. Les phlyctènes produites par les brûlures sur un cadavre peu de temps après la mort peuvent contenir de l'albumine ; les phlyctènes produites par les brûlures sur la peau d'un individu respirant encore mais presque à l'agonie, peuvent ne pas en contenir.

Les expériences thérapeutiques ont confirmé ces faits. Vous savez ce que c'est que le marteau de Mayor et dans quelles circonstances on l'emploie. Lorsque, après avoir trempé un marteau dans l'eau bouillante, on l'applique sur la région précordiale d'une personne qui expire, il produit des phlyctènes et ces phlyctènes ont pu ne pas contenir d'albumine, alors même que la personne a encore respiré pendant quinze à vingt minutes. Dans d'autres cas, où le marteau de Mayor a été appliqué alors que la personne venait de mourir, les phlyctènes ont contenu de l'albumine.

(1) Obs. 66.

(2) P. Brouardel, *La mort et la mort subite*, p. 52.

Messieurs, on a ajouté que lorsqu'une brûlure était faite pendant la vie, elle s'entourait d'une aréole, d'une zone congestive dans laquelle les vaisseaux capillaires deviennent plus apparents et que ce caractère persiste après la mort. C'est vrai. Mais il y a des exceptions.

Quand la brûlure est faite à un moment très voisin de la mort, il n'y a plus d'aréole.

Lorsque je vous ai fait l'histoire de la mort par les explosifs, je vous ai parlé de l'explosion de la rue Béranger (1); je vous ai dit que M^{me} Mathieu, dans la boutique de laquelle l'explosion avait eu lieu, avait été soumise à une température excessivement élevée : son corps était couvert de phlyctènes, pas une ne contenait d'albumine, pas une n'avait une aréole.

Devergie vivait encore à ce moment : il avait défendu toute sa vie l'opinion contraire; je lui ai montré le corps de M^{me} Mathieu; il a dû se rendre à l'évidence.

Pour moi, M^{me} Mathieu a été brûlée au moment même où la vie cessait.

Pendant une combustion, quels qu'en soient d'ailleurs la cause ou le mécanisme, il se fait un dégagement plus ou moins considérable d'oxyde de carbone. L'oxyde de carbone se fixe sur les globules du sang et on le retrouve facilement au moyen de l'analyse spectroscopique.

Enfin, quand un enfant a été brûlé, ses poumons deviennent durs et vont au fond de l'eau. Quand j'ai fait des recherches, avec M. Grancher, à propos de l'incendie des baraques de l'hôpital Saint-Antoine, avec M. Chantemesse, à propos de l'explosion de la rue Béranger, nous avons constaté que les poumons des individus brûlés allaient au fond de l'eau et que les vaisseaux étaient remplis de petits boudins formés par une matière sanguine compacte, comme si chaque ondée successivement envoyée au poumon, s'était chaque fois brûlée et épaissie par la chaleur.

(1) P. Brouardel, *Les explosifs et les explosions au point de vue médico-légal*. Paris, 1897.

Enfin le tissu tout entier a une coloration rouge carminée due à l'imbibition par la matière colorante du sang chargée d'oxyde de carbone.

Vous pouvez aussi vous trouver en présence d'un *cadavre desséché par la chaleur*. Tardieu a fait l'examen médico-légal d'un enfant momifié, qu'on avait trouvé derrière une cheminée dans un appartement que Ricord louait dans son hôtel, rue de Tournon. Cet enfant avait l'air d'être en carton; il pesait 1^{kg}1,300, et avait une fracture du crâne; il pouvait avoir séjourné cinq ou six ans dans sa cachette.

Quand un enfant se dessèche, se momifie ainsi, il reprend au point de vue du poids et du volume une apparence de fœtus; un enfant à terme semble être un enfant au septième mois de la vie intra-utérine.

La combustion est bien plutôt un procédé employé pour faire disparaître un enfant que pour le tuer.

La seule affaire dans laquelle la question se soit posée dans son entier est celle de M^{me} Lemoine, de Chinon, en 1859 (1). M^{me} Lemoine occupait dans la ville une belle position; sa fille fut séduite par son cocher, nommé Fétis; elle devint enceinte et elle accoucha. M^{me} Lemoine brûla l'enfant, pour cacher le déshonneur de sa fille.

M^{lle} Lemoine a dit qu'au moment où sa mère prit l'enfant déposé dans une cuvette, elle l'avait vu remuer les bras. M^{me} Lemoine niait le fait.

On a demandé à Danyau et à Lorain si un enfant qui remue les bras est vivant: ils ont répondu que des mouvements des bras, tels que M^{lle} Lemoine les décrivait, ne prouvaient pas que l'enfant était vivant, au sens où nous prenons légalement ce terme. Il pouvait être en état de mort apparente, et par suite ne pas respirer, ne pas crier. Je n'aurais pas osé répondre autrement.

Dans des expériences, poursuivies par M. Tarnier dans

(1) Obs. 67.

un but différent de celui qui m'occupe ici, et d'autre part par moi, nous avons plongé une fois dans de l'eau chaude à 40° deux jumeaux, venus au monde à quatre mois et demi. Ils n'avaient pas respiré, ils n'auraient pu vivre, ils ont remué bras et jambes. Des faits analogues avaient été observés déjà par d'autres auteurs.

Il est possible qu'un enfant ait remué, mais cela ne suffit pas pour que le médecin légiste dise qu'il a vécu et par suite qu'il y a eu un infanticide.

L'autre question posée aux experts, est celle-ci : Est-ce une opération bien longue et bien difficile que de brûler un enfant ? On a demandé à M^{me} Lemoine comment elle s'y était prise ; l'accouchement avait eu lieu au mois de juillet ou d'août, il fallait donc se procurer une provision de bois. M^{me} Lemoine ne paraît pas avoir dit la vérité ; elle a prétendu que trois bûches avaient suffi pour brûler le cadavre de l'enfant.

Cette même question m'a été posée à propos de Pel, qui était accusé d'avoir brûlé une femme. J'étais chargé de l'expertise avec M. Lhote (1). Nous avons acheté un fourneau identique à celui qui aurait servi à Pel, nous l'avons pris chez le même marchand. Il n'était pas possible de brûler un cadavre entier dans ce fourneau qui était petit ; il avait une disposition particulière, sous le four, se trouvait un second foyer ; nous avons donc dépecé un cadavre, de la taille de la femme disparue. Pour brûler 1^m,500 de chair dans ce fourneau, il a fallu à peu près une heure. Il ne s'agit pas, en effet, d'une combustion de coke ou de charbon. Le cadavre commence par se dessécher et cette dessiccation se produit d'autant plus lentement que la peau est intacte. Cette période de dessiccation prend plus d'une demi-heure ; puis vient celle de l'incinération, qu'il faut laisser faire complètement, sans ouvrir le four, afin que les os ne deviennent pas noirs,

(1) Brouardel et Lhote, *Affaire Pel, accusation d'empoisonnement* (*Ann. d'hyg.*, 1886, tome XV, p. 12).

mais restent friables et faciles à réduire en cendres.

On a objecté que cette incinération devait répandre de mauvaises odeurs. Nous nous sommes assurés, M. Lhote et moi, que l'odeur était insignifiante et pouvait très facilement passer inaperçue.

La question a été d'ailleurs presque expérimentalement résolue par une fille qui accoucha clandestinement à Saint-Lazare. Le fait est au moins extraordinaire. Elle avait profité de l'absence d'une fille de salle pour mettre son enfant dans le poêle : il ne s'est dégagé aucune odeur.

Nous avons constaté, M. Lhote et moi, qu'un enfant pesant 3 kilogrammes se consumait en deux heures de temps. Hofmann, dans ses expériences sur les cadavres de nouveau-nés, est arrivé aux mêmes conclusions.

Tout cela est vrai lorsqu'il s'agit d'un four bien organisé. Mais quand la combustion s'effectue à feu nu, comme dans une cheminée, les conditions sont différentes. Les phénomènes qui se produisent alors ressemblent à ceux que nous observons dans les incendies. La peau se racornit, elle se déchire, suivant des lignes de section bien nettes, et le tissu graisseux sous-jacent brûle comme un lampion. La combustion totale est donc bien plus difficile ; aussi est-il probable que la déclaration de M^{me} Lemoine n'était pas exacte et que la combustion a duré bien plus longtemps qu'elle ne l'a prétendu.

Si vous êtes appelés à faire une expertise dans une affaire de ce genre, refaites l'expérience en brûlant, dans la cheminée ou le poêle qui a servi, un morceau de cadavre du poids de 3 kilogrammes.

Comment mener cette expertise ? Il y a des difficultés très grandes et très variables selon les circonstances.

Dans une affaire d'infanticide qui s'est déroulée en Vendée, Roussin et Tardieu ont eu à examiner 24 kilogrammes de cendres, ils ont trouvé, dans cette énorme masse, une quantité inimaginable d'os et de fragments d'os. A la campagne, vous ne l'ignorez pas, on jette dans le foyer, garni

de cendres, les os des viandes que l'on a mangées. Il y avait donc une faune extraordinaire à déterminer. Au milieu d'os de lapins, de lièvres, de perdreaux, de poulets, de cochons de lait, Tardieu a trouvé un morceau d'os qui lui paraissait ressembler à un os humain. Il fit des recherches au musée Orfila et au Muséum, et ne trouva d'analogie avec l'os qu'il avait rapporté, que dans le sphénoïde des nouveau-nés.

Dans leur expertise, au sujet de l'infanticide commis par M^{me} Lemoine, Danyau et Lorain ont trouvé un os qui ressemblait à un os frontal de nouveau-né. Dans ce cas spécial, ces recherches n'avaient d'ailleurs qu'un intérêt secondaire, puisque M^{me} Lemoine avouait avoir incinéré l'enfant.

Comment reconnaît-on qu'on se trouve en présence d'os ayant appartenu à des animaux ou d'os d'enfants nouveau-nés? Rappelez-vous que l'enfant nouveau-né n'a aucune de ses épiphyses soudées à la diaphyse. Quand il est brûlé, les épiphyses sont détachées des diaphyses; chez les petits animaux, au contraire, qui servent à l'alimentation, les épiphyses sont soudées aux diaphyses, car les animaux dont vous retrouverez les os dans un foyer sont des animaux adultes; on ne mange guère d'animaux très jeunes; cependant, chez les lapereaux et les perdreaux, les épiphyses et les diaphyses ne sont peut-être pas toujours soudées.

Dans tous les cas, si au milieu des cendres vous découvrez des os longs et que les diaphyses soient bien jointes aux épiphyses, vous pouvez affirmer qu'ils n'ont pas appartenu à un enfant (1).

Si vous avez des doutes, placez les os dans un bocal, envoyez-les à un musée anatomique pour les faire examiner et demandez qu'on vous adjoigne un expert compétent en ostéologie comparée. Les pièces anatomiques conservées dans les musées sont, en ces cas, d'un précieux secours. Mais vous avez tous entre les mains un moyen de comparaison, une

(1) Obs. 74, 75, 76, 77.

tête désarticulée, qui peut vous fournir des renseignements parfois suffisants. Une sage-femme, de Paris, voulant rendre service à une cliente, c'est l'excuse qu'elle a invoquée, avait brûlé son enfant dans la cheminée ; au milieu des cendres, les experts trouvèrent des fragments osseux qu'ils reconnurent, en les comparant aux diverses pièces d'un crâne désarticulé, comme ayant appartenu à la tête d'un nouveau-né.

Dans une de ses expertises, Roussin a retrouvé, dans les cendres, un morceau de charbon poreux dans lequel il pensa reconnaître un placenta.

J'arrive maintenant, Messieurs, à un point de l'enquête sur lequel je n'insiste pas (1). Orfila avait cru que l'analyse des cendres pouvait donner d'utiles indications. Il avait pensé que l'on pouvait déterminer par l'analyse si l'on avait brûlé de la chair dans un foyer. Les cendres de bois contiennent de la potasse, du cyanure de potassium, de l'acide sulfurique, de l'acide sulfhydrique, et très peu de fer, les cendres de charbon contiennent en outre du soufre et pas de fer. Or, les produits animaux sont riches en fer. Si donc on trouvait dans les cendres une proportion anormale de fer, Orfila pensait qu'on pouvait en déduire que l'on avait incinéré une substance animale.

J'avoue que je n'ai pas grand enthousiasme pour ces analyses. A la campagne, on trouve toujours dans les cendres des débris d'animaux ; il est possible que l'on ait jeté dans le feu des os, auxquels adhérerait encore de la viande ou qu'on ait ajouté du charbon au bois.

Ne faites pas ces analyses. Si on vous demande d'y procéder, faites-les faire par un chimiste, mais ne vous attendez pas à pouvoir tirer une conclusion de leur résultat.

Messieurs, depuis quelques années, il est entré dans les habitudes de certains laboratoires de détruire les matières organiques par l'acide sulfurique. Si on plonge dans son

(1) Obs. 67, 78.

poids d'acide sulfurique le corps d'un nouveau-né, l'acide le détruit à peu près en une heure. Un fœtus de quatre mois et demi pesant 300 grammes disparaît complètement en vingt minutes dans 1 kilogramme d'acide sulfurique. Il faut plus de temps pour détruire à poids égal d'acide sulfurique (1 kilog. pour 1 kilog. de chair) le corps d'un adulte.

Dans les écoles vétérinaires, dans les laboratoires d'anatomie ou de physiologie, on détruit de cette façon les débris organiques des animaux à qui l'on a inoculé des maladies qui pourraient se transmettre.

La chair, les os jeunes disparaissent rapidement, les os plus vieux résistent un peu plus longtemps.

Il est à craindre que, ces notions se vulgarisant de plus en plus, quelqu'un ne fasse un jour usage de ce procédé pour se débarrasser d'un nouveau-né.

Dans cette hypothèse, car ce n'est qu'une hypothèse, la difficulté n'est pas de se procurer une quantité suffisante d'acide sulfurique et d'y mettre le cadavre; elle existe réellement pour faire disparaître ensuite cet acide sulfurique. Si on le jette dans les cabinets, les tuyaux et les conduites métalliques seront corrodés, abimés jusqu'à la fosse ou jusqu'à l'égout; des réparations seront nécessaires et mettront rapidement la police sur la piste d'un crime.

L'adjonction de l'eau à l'acide sulfurique pour en faire une dilution qui n'abime pas les matériaux avec lesquels elle est mise en contact n'est pas sans danger, quand elle est faite par quelqu'un d'inexpérimenté.

C'est donc, par ces deux circonstances, que l'enquête pourrait peut-être parvenir à approcher d'une probabilité d'infanticide, car la certitude serait difficile à obtenir.

Infanticide par empoisonnement. — L'empoisonnement criminel d'un nouveau-né est excessivement rare; depuis Fodéré, on en cite trois ou quatre cas. Slingenberg rapporte, d'après Mende, deux cas d'empoisonnement commis par des mères sur leurs nouveau-nés; l'un par l'orpiment,

l'autre par du vert de gris (1). Tardieu a mentionné le cas d'une mère qui faisait téter à son enfant âgé de quelques semaines une éponge imbibée d'acide chlorhydrique. Dans un autre cas, l'éponge avait été imbibée d'acide azotique; l'enfant avait déjà quelques jours.

Il est facile de reconnaître, en examinant les lèvres et la bouche de l'enfant, une tentative de ce genre; ces sortes d'infanticide sont commis par des mères qui se trouvent dans un état mental analogue à celui des mères qui font cuire leur enfant; rappelez-vous ce que je vous ai dit à ce propos.

L'empoisonnement accidentel, au contraire, est fréquent. Il arrive par erreur de la mère ou de la sage-femme. Je ne sais pour quelle raison les sages-femmes s'imaginent qu'il est nécessaire que les enfants entrent dans la vie en prenant une purgation; aussi, donnent-elles, le second jour après la naissance, une cuillerée à café de sirop de chicorée au nouveau-né; ce sirop de chicorée n'est pas dangereux, mais quand une erreur est commise, c'est toujours la même. Au lieu de sirop de chicorée, on administre au bébé une cuillerée à café de laudanum. J'ai eu à faire un certain nombre d'expertises de ce genre; la méprise est inexplicable, car le sirop de chicorée et le laudanum n'ont aucune ressemblance.

Si vous êtes appelés à procéder à une autopsie dans ces conditions, vous devez rechercher si le safran, contenu dans le laudanum, a laissé une coloration dans l'estomac. Vous vous convaincrez bien plus facilement qu'il y a ingestion de laudanum, si vous retrouvez la coloration du safran, que par une analyse. Il y a en effet fort peu de morphine dans une cuillerée à café de laudanum, et lorsqu'on recherche un alcaloïde, il est bien difficile d'en retrouver dans les viscères une quantité suffisante pour permettre d'être affirmatif.

Dans les expertises que j'ai faites avec Boutmy, avec M. Ogier, il ne nous a jamais été possible de retrouver la morphine dans les viscères des enfants, et pourtant nous sa-

(1) Slingenberg, *Diss. medic. forens. de Infanticidio*, Groningen, 1834, p. 99.

vions que ces enfants avaient avalé du laudanum ; les personnes coupables avaient reconnu leur erreur et nous avaient remis les flacons.

Mort du nouveau-né par défaut de soins. — On réunissait autrefois les différents moyens de laisser mourir un nouveau-né, dont je vais vous parler maintenant, sous le nom d'*infanticide par omission* : omission des soins à donner à un nouveau-né pour le faire vivre.

N'employez ce mot, ni dans votre rapport, ni devant la cour d'assises ; ce mot d'*infanticide par omission* a aux yeux du jury et des magistrats une importance que vous ne lui attribuez pas.

Je vous ai dit que pour qu'il y ait crime d'*infanticide* il faut deux conditions, que l'enfant soit un nouveau-né, la Cour de cassation s'est chargée de donner la définition, et qu'il y ait volonté de tuer, or le défaut de soins ayant entraîné la mort ne caractérise pas d'une façon certaine la volonté de tuer.

En effet, une sage-femme instruite, expérimentée, sait bien ce qu'elle doit faire, lorsqu'elle a mis un enfant au monde, pour le placer dans les meilleures conditions de vie possibles.

Mais une fille, une primipare, qui accouche seule, qui n'a parlé à personne de sa grossesse, qui ne pouvait poser de questions sans dénoncer son état, ne le sait pas (1).

Hofmann raconte un fait bien intéressant sous ce rapport, je vous en ai déjà parlé : Une jeune femme, primipare, accouche dans le compartiment d'un wagon où elle se trouvait avec deux jeunes filles ; l'enfant sort avec le placenta, entouré de ses membranes. Aucune des trois femmes n'a reconnu un enfant dans ce paquet ; l'enfant est mort, la mère a été accusée d'*infanticide*.

Mais ni cette femme, qui accouchait pour la première fois, ni les jeunes filles ne savaient qu'il eût suffi de déchirer les

(1) Obs. 68, 69, 70.

membranes, et de mettre la face de l'enfant à l'air pour lui permettre de respirer et de vivre.

Hofmann n'eut pas de peine à faire écarter l'inculpation.

On vous demandera si le cordon était ou non lié ? La non-ligature laisse ouverte la possibilité de la *mort par hémorragie ombilicale*.

L'absence de ligature n'entraîne pas nécessairement une hémorragie par le cordon. Cette constatation n'est pas récente. Velpeau avait déjà dit que la ligature du cordon était un luxe inutile. C'est vrai, mais je dois ajouter que cependant il peut se faire dans des circonstances données une hémorragie par le cordon.

Au moment où la circulation cardiaque se substitue à la circulation placentaire, les poumons reçoivent du sang et de l'air, et l'enfant crie ; si l'enfant déplisse mal ses poumons, s'il n'est pas vigoureux, s'il est athrepsique, s'il ne crie pas, les poumons se congestionnent et l'enfant est tout disposé à avoir une hémorragie par le cordon. Si l'enfant est vigoureux, il suffit qu'il ait une congestion pulmonaire par refroidissement ou qu'il soit trop serré dans son maillot pour que l'hémorragie se produise.

La question de la ligature du cordon ne se pose pas souvent dans l'infanticide, car le cordon n'est pas coupé, il est arraché. Je vous rappelle les caractères qui vous permettront de reconnaître qu'un cordon a été arraché ou coupé. Le cordon coupé offre une section nette, perpendiculaire ou oblique par rapport à son axe ; sur cette section, on voit l'orifice des vaisseaux ombilicaux (fig. 5). Si le cordon a été arraché, l'extrémité est taillée en biseau, la gaine amniotique a des bords déchiquetés, se continuant souvent avec une fente longitudinale centripète ; les vaisseaux sont divisés à des hauteurs différentes (fig. 6). Si le cordon est momifié, desséché, il suffira pour lui rendre son aspect naturel de le plonger dans de l'eau additionné d'un peu d'ammoniaque. Robin et Lorain ont remarqué qu'après sec-

tion, mais surtout après arrachement du cordon, les tuniques des vaisseaux se plissent et se replient et il se fait, derrière



Fig. 5. — Fragment de cordon ombilical coupé et dont la section nette atteste l'intervention active de la main armée d'un instrument tranchant.

elles, un caillot obturateur ; le péril d'hémorrhagie est moins grand qu'après une section, mais il existe encore. Il est même aggravé si l'arrachement s'est fait au niveau de l'ombilic.



Fig. 6. — Fragment de cordon ombilical rompu et déchiré par un brusque effort.

Il faut, dans la réponse que vous ferez à la question du juge, être très prudent et ne pas dire comme Danyau, auquel on demandait si l'hémorrhagie n'était pas la conséquence de la non-ligature du cordon : « Sans doute, même lorsque la ligature a été mal faite (1). »

Je vous engage à lier le cordon dans votre pratique, mais si on reproche à une fille de ne pas l'avoir lié, vous pouvez dire qu'elle a commis une négligence, mais qu'il n'est pas prouvé que la non-ligature du cordon entraîne une hémorrhagie ombilicale. L'expérience prouve qu'elle est rare dans ces conditions.

L'hémorrhagie par le cordon ombilical est ordinairement lente, elle dure longtemps ; elle est en général assez forte au début, puis diminue, s'arrête, reprend de nouveau, elle peut durer quelques heures. A l'autopsie, vous trouvez tous les viscères, le foie en particulier, anémiés, exsangues. Vous devez

(1) Tardieu, *Étude médico-légale sur l'infanticide*, p. 333.

chercher également sur le corps de l'enfant, sur les linges, dans le lit de la mère, les traces du sang répandu.

Il n'est pas question ici de l'hémorragie ombilicale survenant après la chute du cordon.

A côté de la mort par la non-ligature du cordon, il faut placer les infanticides par *défaut de soins*, c'est-à-dire par *exposition au froid*, par *inanition*, par *exposition dans un lieu public*.

L'exposition au froid n'est pas un procédé usité pour tuer un nouveau-né dont on veut cacher la naissance : la mort arrive trop lentement.

Mais ce procédé est employé quelquefois à la campagne, lorsqu'il s'agit de ne pas laisser vivre un enfant qui est une charge nouvelle. Dans le Morbihan, par exemple, lorsqu'une mère veut se débarrasser de son enfant, elle l'emmailote et le suspend à un clou fixé dans le mur ; puis elle ouvre la porte et la fenêtre : l'enfant prend une bronchite, un catarrhe suffocant, une broncho-pneumonie ; il meurt. Le médecin légiste ne peut que constater les lésions pulmonaires : elles sont évidentes, mais elles ne suffisent pas à prouver la manœuvre criminelle, car des enfants entourés des soins les plus attentifs peuvent succomber avec ces mêmes lésions.

La mort par inanition n'est pas non plus un procédé d'infanticide, surtout en appliquant au mot *nouveau-né* l'interprétation de la Cour de cassation ; vous devez cependant en connaître les caractères, car se sont souvent des enfants de quelques jours qui meurent d'inanition. M. Bouchereau, alors qu'il était interne, a fait d'intéressantes recherches à ce sujet.

A ce moment, l'attention publique était attirée sur les inconvénients des voitures qui emmenaient à la campagne les enfants mis en nourrice.

Ces voitures étaient appelées du nom caractéristique de *purgatoires* : elles servaient en effet de lieu de passage entre la terre et le ciel. Certains villages recevaient ainsi un

grand nombre de nourrissons, ils n'en rendaient jamais. Ces enfants mouraient d'inanition.

M. Bouchereau a constaté qu'un enfant qui pèse 3 kilogrammes, perd par jour 100 grammes de son poids, s'il n'est pas nourri. Lorsque son poids tombe à 2 100 grammes, c'est-à-dire quand il a perdu un tiers de son poids initial, il meurt. Ces constatations concordent avec les expériences de Chossat.

L'enfant meurt en général en huit jours. Le médecin appelé à constater le décès ou à faire une enquête se trouve en présence d'un petit cadavre dont la tête est recroquevillée; les os du crâne chevauchent les uns sur les autres, le cerveau est rétracté, les yeux sont enfoncés dans l'orbite, les côtes saillantes. Si l'autopsie est faite, on constate que les parois intestinales sont d'une minceur extrême, qu'elles ont l'épaisseur d'une toile d'araignée.

Mais le problème n'est pas habituellement aussi simple; l'enfant n'est pas d'ordinaire privé brutalement de nourriture. En général, on donne à ces enfants une nourriture ou insuffisante ou mal composée. Le drame, au lieu de s'accomplir en huit jours, dure trois semaines. L'enfant n'a pas reçu les soins nécessaires, cela est évident, mais nous ne pouvons conclure qu'il y a eu crime.

A quelle époque remonte la mort du nouveau-né?

— J'arrive, Messieurs, à la cinquième et dernière question posée par le juge d'instruction et visant les renseignements que peut fournir l'état du cadavre : *A quelle époque remonte la mort?*

Les moyens dont nous disposons pour établir et formuler notre réponse varient suivant les conditions dans lesquelles le cadavre a été trouvé, à l'air libre, dans l'eau, après inhumation. Les facteurs qui agissent sur la décomposition sont très nombreux et leur puissance d'action est subordonnée à l'humidité, à la température, etc.

Le cadavre, que l'on soumet à notre examen, peut se présenter, surtout si l'infanticide a été longtemps dissimulé,

sous deux aspects bien différents : il peut être en état de *putréfaction* ou en état de *momification*.

Vous savez, et je vous répète, que les adultes et les nouveau-nés ne se putréfient pas de la même manière.

La putréfaction, chez l'adulte, commence par l'intestin. Les microbes de l'intestin dissocient les parois épithéliales des glandes de l'intestin, pénètrent dans les vaisseaux, et grâce à la circulation posthume due à la tension des gaz développés par fermentation dans la cavité abdominale, se répandent dans tout le corps.

Chez les enfants qui n'ont ingéré ni lait, ni liquide, il n'y a pas de microbes dans l'intestin, il n'y a ni fermentation gazeuse, ni circulation posthume ; aussi un nouveau-né se putréfie-t-il de dehors en dedans, par l'action des microbes déposés à l'orifice des muqueuses du nez, de la bouche et sur la peau, à moins que sa projection avant sa mort dans le liquide des fosses d'aisances ou de l'égout n'ait fait pénétrer dans son estomac les microbes de putréfaction contenus dans ces milieux.

La peau se défend longtemps contre les agents extérieurs de décomposition ; lorsque la putréfaction a lieu à l'air libre, ces agents s'accumulent autour des orifices naturels, et ils finissent par envahir l'intérieur du cadavre.

Mais si le nouveau-né se putréfie dans la terre, dans un liquide, les conditions d'introduction de ces microbes sont très différentes.

Si la putréfaction a lieu à l'air, les caractères en sont modifiés par la température extérieure et l'humidité de l'atmosphère. En février 1879, j'ai été appelé avec M. Descoust, à déterminer l'âge d'un enfant trouvé dans la gouttière d'une maison neuve du quartier de Chaillot. Le cadavre était complètement gelé, et, après son transport à la Morgue, il resta encore quelques jours dans l'appareil frigorifique. Au moment où il en fut retiré, il était absolument frais, il était dans l'état d'un enfant mort depuis vingt-quatre ou trente-six heures au plus.

L'enquête a démontré que l'enfant avait passé six semaines dans la gouttière, il y avait été jeté par une gouvernante anglaise.

Nous avons pu répondre au juge d'instruction que cet enfant était mort depuis le moment où la gelée avait commencé et avait continué sans interruption; en 1879, le froid rigoureux a persisté deux mois environ.

Si, au lieu d'avoir été placé dans une gouttière pendant un hiver rigoureux, cet enfant y avait été placé en juin, par une température chaude et une atmosphère humide, il eût été déjà en putréfaction au bout de trente-six heures.

Il est donc impossible de dire quel sera l'aspect d'un cadavre huit ou dix jours après la mort; il faut par conséquent que, dans votre rapport, les limites de votre appréciation soient extrêmement larges; il faut que vous vous souveniez que si l'état dans lequel se trouve le cadavre, en hiver, correspond à une naissance datant de six semaines, en été, il ne correspondrait plus qu'à une naissance remontant à cinq ou six jours; il faut enfin tenir compte du lieu dans lequel le cadavre a été trouvé: dans le fumier, dans un égout, dans les fosses d'aisances. Vous indiquerez quelle influence la chaleur, l'humidité, les microbes introduits dans le cadavre, suivant les milieux dans lesquels il se trouvait, ont pu avoir sur la putréfaction.

Cette question de la détermination de l'époque de la mort, basée uniquement sur la marche de la putréfaction, est une des plus difficiles à résoudre parmi celles qu'on peut vous poser.

Nous pouvons utiliser des renseignements un peu plus précis quand le cadavre est *momifié*; la question est plus avancée grâce aux travaux des entomologistes et des naturalistes.

Vous venez de voir à quelles erreurs est exposé l'expert quand la mort date d'un mois; elle est souvent insoluble quand la putréfaction est très avancée. On peut encore, parfois utilement, avoir recours à l'examen entomologique

tel que le pratique M. Mégnin. Nous reviendrons dans un instant sur cette méthode qui a des applications plus fréquentes quand le cadavre est momifié, mais nous citons dès maintenant quelques faits qui prouvent que nos successeurs seront probablement mieux armés que nous pour résoudre ce problème.

Vous savez ce que c'est que la *momification*. Le type en est la momie d'Égypte : Les Égyptiens, afin de préserver les corps de la putréfaction, les entouraient de bandelettes excessivement serrées, imbibées d'huiles aromatiques, parfumées et sans doute antiseptiques, les plaçaient dans une bière hermétiquement fermée et les emmuraient ensuite dans un espace absolument clos et à l'abri de l'air. Les cadavres se conservent ainsi indéfiniment ; lorsqu'on trouve ces momies, on peut en développer les bandelettes ; les corps sont intacts, au bout de cinquante siècles. Des grains de blé, recueillis dans les tombeaux égyptiens à côté des momies, ont été mis en terre, et ils ont germé. La conservation, dans ces espaces clos de toutes parts, est donc parfaite. « On donne aussi par extension le nom de momies aux corps des voyageurs engloutis sous les sables du désert, et que l'on retrouve ensuite desséchés par l'ardeur du soleil. Lemery donnait à ces momies la qualification de *blanches*, parce que, dans le sable, elles ont conservé leur couleur, et il les distinguait ainsi des autres, qui par l'effet des drogues de leur embaumement sont devenues noires (1). » Dans les pays chauds, à l'île Maurice, par exemple, où l'on inhume dans les sables, les corps sont conservés indéfiniment.

Comment utiliser ces données dans la réponse que nous devons faire au juge d'instruction ?

La première tentative faite pour résoudre le problème par l'application des données de l'entomologie est due au D^r Bergeret (d'Arbois) (2). Le D^r Bergeret fut chargé, en 1850,

(1) Legrand d'Aussy, *Institut, mémoires de l'Académie des Sc. morales et politiques*, t. II, p. 514.

(2) Bergeret (d'Arbois), *Infanticide. Momification naturelle du cadavre* (*Ann. d'hyg. publique et de méd. légale*, 1855, t. IV, p. 442).

de déterminer l'âge d'un enfant nouveau-né, trouvé dans un endroit sec, à l'abri de l'humidité. Il avait constaté que cet enfant était réduit à l'état de momie, que son poids était inférieur à celui d'un enfant venu à terme; il concluait cependant que c'était un enfant venu à terme, puisqu'il avait retrouvé le point d'ossification condylien. Le corps momifié était couvert de nymphes d'insectes dont les larves étaient sorties et de larves vivantes ressemblant à de petits vers blancs. L'examen minutieux des coques et des larves amena le D^r Bergeret à répondre au juge que la mort remontait à deux ans.

Le juge d'instruction, peu habitué à ces considérations et à ces déductions scientifiques spéciales, en référa à Paris et demanda que le parquet commit un expert. Tardieu fut désigné; il ne jugea pas ses connaissances en entomologie suffisantes, aussi il s'adressa, pour s'éclairer, à Moquin-Tandon, alors professeur d'histoire naturelle à la Faculté de médecine. Moquin-Tandon confirma les conclusions de Bergeret (d'Arbois).

Le D^r Bergeret avait eu raison de penser que l'entomologie pouvait fournir de précieux renseignements à la médecine légale; malheureusement, il s'était trompé dans l'interprétation des faits, et je tiens à vous donner la critique à laquelle M. Mégain a soumis cette observation, pour vous montrer combien sont dangereuses les applications scientifiques les plus justifiées, quand elles sont faites par des personnes insuffisamment compétentes.

« *Discussion critique du rapport de M. Bergeret par M. Mégain* (1). — Le rapport de M. Bergeret est très complet au point de vue médico-légal, dans ses réponses aux quatre premières questions, mais il laisse fort à désirer au point de vue de l'entomologie et de ses applications. Il est évident que l'auteur n'avait que des notions très générales sur les métamorphoses des insectes et nous

(1) Mégain, *La faune des cadavres*, p. 125.

allons voir qu'il en a fait une mauvaise application à ce cas particulier. Ainsi il dit, dans sa réponse à la 5^e question : « Ces métamorphoses exigent pour se compléter la révolution d'une année entière. La femelle pond ses œufs pendant l'été et ceux-ci, devenus larves, conservent cette forme pendant l'hiver pour se transformer en nymphes au printemps. » Autant de mots, autant d'erreurs : les œufs seuls peuvent passer l'hiver, et non les larves. Si le cycle évolutif des lépidoptères est, pour la généralité, d'une année, il est loin d'en être ainsi pour les coléoptères des cadavres et surtout pour les diptères : celui des mouches carnassières n'est que de trois à six semaines.

« Nos études nous ont montré que le rôle des travailleurs des deux premières escouades, c'est-à-dire des mouches carnassières, ne dépasse pas le premier et, au plus, pour les grands cadavres, le deuxième trimestre ; ils sont remplacés par les travailleurs de la troisième escouade, aussitôt que se forment les acides gras, c'est-à-dire plus ou moins longtemps avant la fin du deuxième semestre ; ces travailleurs sont : le *Dermestes lardarius* et l'*Aglossa pinguinalis* ; celle-ci est certainement l'auteur des « vers blancs de 7 à 8 millimètres de long, pleins de vie, qui se sont creusés des galeries dans les chairs dont elles se sont nourries, » dit M. Bergeret dans son rapport. « L'épaisseur des bras et des cuisses en présente en grand nombre. Les parties charnues de ces régions ne sont encore détruites qu'en partie. Il en reste encore sur plusieurs points une couche de plusieurs millimètres d'épaisseur, d'une consistance analogue à celle du savon, pouvant s'écraser sous le doigt, offrant de l'analogie avec ce qu'on a appelé : *gras de cadavre*.

« Ces vers-chenilles observés en masse provenaient d'œufs pondus à la fin de l'automne précédent, au moment même où se terminait l'évolution des mouches carnassières, évolution qui a même été interrompue pour deux sujets trouvés morts dans leur coque de nymphe, tués sans doute par l'arrivée de l'hiver.

« Avec ces documents, il n'était pas possible de faire remonter la mort de l'enfant à plus de dix mois à un an, c'est-à-dire à l'été de 1849.

« L'erreur de M. Bergeret, qui fait remonter cette mort à l'année précédente, est due, nous le répétons, aux fausses notions qu'il avait sur la durée des métamorphoses des mouches carnassières. »

Cette tentative resta isolée; les médecins légistes ne suivirent pas la voie que le D^r Bergeret leur avait indiquée.

Mais le 15 janvier 1878, on nous apporta à la Morgue un petit cadavre d'enfant nouveau-né, venu à terme, momifié; il ne pesait que 250 grammes, il semblait être en carton et quand on l'agitait, il sortait par les petits trous innombrables dont le cadavre était criblé, une poussière ou plutôt une poudre fine, dans laquelle nous reconnûmes des insectes, des acariens. Me rappelant le fait du D^r Bergeret, j'ai prié M. Ed. Perrier, professeur au Muséum, de m'aider dans mes recherches. M. Ed. Perrier me remit une note fort intéressante, mais il me donna, en même temps, le conseil de m'adresser à M. Mégnin, qui avait fait une étude toute spéciale de cette partie spéciale de l'entomologie et qui seul pouvait me donner les renseignements que je désirais.

M. Mégnin a déterminé l'époque de la mort de cet enfant, e. étudiant à quelle classe des *travailleurs de la mort* appartaient les insectes qui vivaient dans le cadavre. Dans ce cas spécial, la justesse de ses observations n'a pu être vérifiée, car la mère n'a jamais été retrouvée.

Depuis lors, une quinzaine de fois au moins, nous avons à la Morgue, mes collègues et moi, eu recours aux bons offices de M. Mégnin et mis ses connaissances à contribution.

Comme on n'a aucun renseignement, au début de l'instruction, sur les origines d'un enfant, trouvé momifié, dans une malle ou dans une armoire; comme la réponse donnée par l'expert, peut faire incriminer une personne ou une autre, selon la date fixée par lui à la naissance du nouveau-né, et diriger les poursuites de la justice dans des sens diffé-

rents; comme d'autre part les résultats obtenus par M. Mégain se sont toujours trouvés vérifiés par les aveux de l'accusée, je vous engage vivement, Messieurs, à ne jamais négliger cette méthode d'expertise. Ne la faites pas vous-mêmes, faites vous adjoindre un naturaliste, un entomologiste de premier ordre, tel que M. Mégain; seul un spécialiste pourra mener l'enquête à bien.

Si le petit cadavre est enveloppé dans un linge, développez ce linge avec le plus grand soin, et envoyez-le avec tout ce qu'il contient, au naturaliste qui vous aura été adjoint. Même si M. Mégain disparaissait aujourd'hui, ses travaux restent, les entomologistes ne pourraient plus les ignorer.

Je ne puis que résumer aussi brièvement que possible le travail de M. Mégain (1), je vous engage à le lire dans le texte même.

Un premier fait est bien mis en évidence par ses recherches, c'est que les insectes des cadavres, les *travailleurs de la mort*, n'arrivent à table que successivement et toujours dans le même ordre; M. Mégain a compté ainsi une douzaine de périodes depuis la mort jusqu'à la destruction complète du cadavre, dans chacune desquelles apparaît toujours le même groupe d'insectes. Cette succession se retrouve également dans les colonies des microbes qui concourent à la putréfaction (2).

Sans analyser les travaux de Redi et d'Orfila (3), nous arrivons de suite à ceux de M. Mégain. Il fait l'histoire naturelle des mouches qui, dès que la mort est imminente, s'acharnent autour des orifices naturels, de celles qu'attire l'odeur cadavérique, puis il continue par celle des insectes qui sont appelés par les émanations de la fermentation butyrique, puis par celle des insectes appelés par la fermentation caséuse analogue à celle qui produit l'état du fromage

(1) P. Mégain, *La faune des cadavres* (Encyclopédie Léauté, 1894).

(2) P. Brouardel, *La mort et la mort subite*, p. 63.

(3) Orfila, *Traité des exhumations juridiques*, 1831.

dit *avancé*; enfin, il termine par la description des insectes et acariens qui se repaissent des derniers vestiges d'humidité cadavérique, et enfin par les rongeurs qui font disparaître les restes des tissus desséchés.

M. Mégnin étudie huit escouades de travailleurs successifs :

1^{re} *escouade*. — Ce sont les mouches qui occupent seules le chantier jusqu'à la formation des acides gras. Les deux premières escouades sont exclusivement constituées par des Diptères.

Les premières mouches qui paraissent sur le cadavre et même le mourant appartiennent aux genres *Musca* et *Curtonerva* et sont promptement suivies par d'autres mouches des genres *Calliphora* et *Antomyia*.

2^e *escouade*. — Aussitôt que l'odeur cadavérique d'un corps, mort à l'air libre, se fait sentir, arrive un nouveau groupe de travailleurs, composé de mouches d'un beau vert métallique brillant, d'une taille comprise entre celle de la mouche ordinaire et celle de la mouche à viande, et d'autres mouches plus grandes, d'un gris noirâtre, rayées et tachées, beaucoup moins jolies.

Les premières appartiennent au genre *Lucilia*, les secondes au genre *Sarcophaga*.

3^e *escouade*. — Dans nos climats, pendant la putréfaction à l'air libre, il se forme des corps gras dont la fermentation acide, trois à six mois après la mort, provoque l'arrivée de travailleurs, connus pour être friands pour eux et pour leur progéniture de substances grasses qui ont subi la fermentation acide. Ce sont les Coléoptères du genre *Dermestes* et des Lépidoptères du genre *Aglossa*.

4^e *escouade*. — Peu après le développement de la fermentation butyrique dans les matières grasses, s'en développe une autre dans les matières albuminoïdes, qui est une véritable fermentation caséique, car elle appelle les mêmes travailleurs que le fromage arrivé au point où se développe cette fermentation. Nous voulons parler de la mouche qui donne les vers du fromage, la *Pyophila casei*, et d'une mouche voisine, la *Pyophila petasionis* D.f. et trois espèces du genre *Corynètes*.

5^e *escouade*. — Aux fermentations butyrique et caséique succède une fermentation ammoniacale composite, sous l'influence de laquelle se produit une liquéfaction noirâtre des matières animales qui n'ont pas été consommées par les travailleurs des précédentes escouades et dont les émanations appellent une cinquième

série de travailleurs appartenant aussi aux Diptères et aux Coléoptères.

Ces Diptères sont des mouches inférieures, petites, rangées dans la sous-tribu des *Acaliptères*, appartenant aux genres *Tyreophore*, *Lonchée*, *Ophyra* et *Phora*.

Les Coléoptères de cette 5^e escouade appartiennent tous à la famille des *Silphides* et aux genres *Necrophorus*, *Silpha*, *Hister* et *Saprinus*.

6^e escouade. — Les travailleurs de cette escouade achèvent d'absorber toutes les humeurs dont le cadavre reste encore imprégné et qui sont en quelque sorte les restes des précédentes. Le résultat de leur action est la dessiccation complète, ou la momification des parties organiques qui ont résisté aux diverses fermentations qui se sont succédé et dont l'ensemble constitue la putréfaction.

Tous les travailleurs de cette escouade sont des *Acariens*, fonctionnant à tous les âges et surtout à celui de femelle ovigère qui est l'âge d'absorption par excellence. L'action de certains *Acariens* est telle que si les circonstances les font arriver sur un cadavre en même temps que les travailleurs des premières escouades, tout en laissant ceux-ci fonctionner dans les cavités splanchniques, ils pénétreront sous la peau, dans le tissu musculaire, y pulluleront à l'infini, tout en absorbant les humeurs liquides et le tissu propre de l'organe, en respectant le tissu conjonctif, et le cadavre sera réduit à l'état de momie sans passer par les fermentations butyrique, caséique, ammoniacale, et en conservant ses formes extérieures mieux qu'une momie égyptienne ; ses téguments ayant la consistance et la sonorité du parchemin et la couleur brun orangé que les entomologistes nomment *testacée*. Nous trouvons ainsi les *Acariens*, famille des *Gasamidés*, et le genre *Uropoda*.

7^e escouade. — Il ne reste plus du cadavre que les téguments, des membranes desséchées. A ce moment survient une escouade de travailleurs qui ronge ces tissus et fait disparaître les poils et les cheveux.

Ce sont les mêmes que ceux qui rongent nos étoffes de laine, nos tapis, nos fourrures et nos collections d'histoire naturelle. Ce sont certains Coléoptères voisins des *Dermestes* et même certaines espèces de *Dermestes*, les *Attagènes* et les *Anthrènes*, puis certains Microlépidoptères des genres *Aglossa* et *Tineola*.

8^e et dernière escouade. — Cette escouade n'est composée que de deux espèces d'insectes qui viennent après tous les autres, consommer et faire disparaître tous les débris qu'ils ont laissés.

L'un appartient au genre *Tenebrio* et à l'espèce *Tenebrio obscurus* la seconde espèce est du genre *Ptinus*.

Dans la description que je viens de lui emprunter, M. Mégnin ne s'est occupé que des cadavres exposés à l'air; il a fait la même étude sur des cadavres inhumés et rapporté un cas, dû au Dr Fallot, de Marseille, concernant un cadavre immergé.

Je dois seulement rappeler que là encore les saisons exercent sur l'apparition de ces différents insectes une influence manifeste. Lorsqu'un cadavre est mis en bière, à un moment où l'atmosphère est remplie de mouches, la bière sera remplie de larves de mouches. Si au contraire le corps est mis en bière à une époque où il n'y a pas de mouches, c'est-à-dire en hiver, on n'en trouvera pas dans la bière.

Au point de vue des résultats obtenus par M. Mégnin, sur quinze expertises faites avec son concours par MM. Descoust, Socquet et moi, quatre fois la mère fut retrouvée; dans les quatre cas, ses aveux ont absolument confirmé les conclusions auxquelles M. Mégnin avait abouti.

Je puis encore vous citer deux faits caractéristiques, quoiqu'ils n'appartiennent pas au sujet que je traite en ce moment devant vous :

Je fus commis par M. Atthalin pour examiner le cadavre d'un enfant de sept à huit ans, trouvé dans une caisse à savons; le corps était momifié. On me demandait de spécifier l'époque à laquelle remontait la mort; je me fis adjoindre M. Mégnin. Celui-ci, après avoir étudié la succession des mouches et des larves dont on retrouvait les débris, a affirmé que cet enfant avait été mis dans la caisse à une époque où les mouches n'avaient pas encore commencé leur évolution, c'est-à-dire dans la dernière quinzaine de février, et que, depuis ce moment, il s'était passé deux hivers et un été. La mère, qui était inculpée, était atteinte de phtisie pulmonaire; se sentant mourir, elle avoua qu'elle avait mis l'enfant dans la boîte, le 23 février de l'année précédente.

Le second exemple, qui me fait sortir encore bien plus de mon sujet, est celui du crime de Villemomble. Vous vous

souvenez peut-être de cette affaire, dont la victime était Élodie Menetrez.

En 1885, dans une maison, à Villemomble, vivait une famille de demi-aliénés; une jeune fille disparaît au milieu de circonstances suspectes; la justice supposa qu'un crime avait été commis, et j'accompagnai M. Atthalin, alors juge d'instruction, à Villemomble. On découvrit, dans le jardin, sous un parterre, des ossements humains au milieu desquels se trouvaient quelques oignons de Liliacées.

Ces oignons ont eux aussi des acariens qui les dévorent, mais ce ne sont pas les nôtres; j'ai prié M. Mégnin de rechercher à quel moment ces oignons, qui évidemment avaient été enterrés en même temps que les débris humains, avaient été placés dans la terre.

M. Mégnin, se basant sur les mœurs de ces acariens et sur la constatation des générations successives d'acariens observées, a déclaré que la jeune femme avait dû être enterrée au commencement du mois de mars de l'année 1883. En effet, l'enquête a démontré que, dans les premiers jours de ce mois de mars, la jeune fille était allée chez son notaire signer un acte par lequel elle laissait sa fortune à ceux-là mêmes qui l'ont assassinée. On ne l'avait plus revue depuis ce moment.

Ces recherches entomologiques sont donc importantes au point de vue médico-légal. Chaque fois que, jusqu'à ce jour, elles ont été faites par M. Mégnin, leur résultat a été justifié, soit par les aveux de l'accusé, soit par les faits résultant de la cause elle-même.

II. — QUESTIONS MÉDICO-LÉGALES RELATIVES A L'ÉTAT DE LA MÈRE.

Il me reste à vous exposer, Messieurs, les questions relatives à l'état de la mère: Ces questions sont au nombre de quatre:

- 1° *Cette femme est-elle accouchée? Si oui, à quelle époque?*
- 2° *Une femme peut-elle ignorer sa grossesse?*

3° *Une femme peut-elle accoucher sans le savoir?*

4° *Une femme qui vient d'accoucher peut-elle être hors d'état de donner à son enfant les soins nécessaires? ou dans un état mental tel qu'elle soit inconsciente des actes de violence qu'elle peut commettre?*

1. Telle femme est-elle accouchée? Et à quelle époque est-elle accouchée? — Il est en général facile pour un expert de déterminer si une femme est accouchée, lorsqu'il est commis douze ou quinze jours après l'accouchement. Il y a parfois pour l'expert des circonstances inattendues. J'ai souvent été commis pour vérifier si des femmes inculpées d'avoir tué leur enfant, étaient accouchées, et pour déterminer la date de l'accouchement : Deux fois, je me suis trouvé en présence de filles qui non seulement n'avaient jamais accouché : mais qui étaient vierges (1).

Ces méprises du début d'une enquête ont le plus souvent pour point de départ la dénonciation d'une commère, d'une concierge, qui, pour une raison quelconque, a pour une jeune fille des sentiments malveillants. Parfois, les preuves semblent s'accumuler contre l'inculpée, à tel point qu'on a vu, il y a quelques années, le substitut d'un tribunal de province faire arrêter une jeune femme le jour de son mariage, à la sortie de l'église ; cette jeune femme était vierge. L'accusation avait été formulée, en fournissant des preuves ou commencement de preuves en apparence très probantes, par l'amie d'une maîtresse abandonnée par le mari.

D'autres fois, la femme refuse catégoriquement de se laisser examiner. Vous devez prendre acte de son refus, vous pouvez la prévenir que ce refus peut être mal interprété, mais vous ne devez pas insister. Le Code d'instruction criminelle ne contient aucun article qui force un individu à se laisser examiner par un médecin légiste.

(1) Obs. 89.

Vous préviendrez le juge d'instruction du refus de la femme. C'est à lui qu'il incombe d'éclairer celle-ci sur la gravité de sa détermination et de tirer du refus d'examen telles conclusions qu'il jugera convenables.

Lorsqu'une femme est récemment accouchée, les parois du ventre sont flasques et relâchées, on remarque sur la peau de l'abdomen des plis, des éraillures rougeâtres, qui au bout de quelques semaines blanchissent et deviennent des *vergetures nacrées*, enfin une ligne noirâtre ou brune allant de l'ombilic au pubis.

L'examen des organes génitaux révélera l'écoulement des lochies, qui dure de quinze jours à trois semaines.

Pendant les vingt-quatre heures qui suivent la délivrance, il ne s'écoule des parties génitales que du sang presque pur; après ce temps, l'écoulement sanguin se transforme en un écoulement de sérosité coloré en rouge. Cet écoulement continue pendant un jour ou deux. Au cinquième ou sixième jour, la sérosité perd de sa coloration, et vers le huitième jour il est constitué par un liquide blanchâtre, lactescent, muqueux. La durée totale, chez la femme bien portante, est de quinze jours à trois semaines. Les lochies répandent une odeur spéciale, variable suivant les femmes et leur état de santé.

Tardieu a emprunté à Wieland (1), au point de vue de la date de l'accouchement, des remarques intéressantes sur le volume de l'utérus et sa distance du pubis.

Le second jour après l'accouchement, le fond de l'utérus est à 11 centimètres au-dessus du pubis; le sixième jour, il n'en est plus éloigné que de 4 à 5 centimètres; le onzième jour enfin, il est au niveau du pubis.

Le col de l'utérus est cicatrisé au bout de huit jours envi-

(1) Wieland, *Étude sur l'évolution de l'utérus pendant la grossesse et après l'accouchement* (Thèse de Paris, 1858). — Il y a lieu de remarquer que les femmes qui ont accouché clandestinement n'ont pris, le plus souvent, aucun soin, aucune injection, qu'elles se sont levées, et que, par suite, la marche des lochies peut être singulièrement troublée.

ron, mais il reste entr'ouvert, loge facilement la première phalange de l'index pendant une quinzaine de jours et n'est complètement reformé qu'après soixante jours. Vous pouvez, outre les caractères de l'accouchement récent, constater la trace d'accouchements précédents.

Tels sont les signes essentiels sur lesquels vous pouvez baser votre réponse, mais n'oubliez pas que la marche de chacun d'eux est variable. Vous pourrez dire que telle femme est accouchée il y a quatre ou cinq, huit ou dix, quinze ou vingt jours, mais n'ayez pas la prétention de dire qu'elle est accouchée tel jour (1).

J'ai à vous signaler un autre signe dont la valeur est actuellement très contestée, et à vous mettre en garde contre quelques causes d'erreur.

Quelques médecins légistes ont attribué à la présence du lait ou du colostrum dans les seins de la mère inculpée, une valeur que les recherches modernes ne permettent pas de lui conserver. Il est évident que si le gonflement des seins, la coloration foncée, parfois presque noire, de l'aréole qui entoure le mamelon, si la présence du lait coïncide avec les signes fournis par l'examen de l'abdomen et des organes génitaux, il sera, pour le médecin expert, un nouvel et précieux renseignement; mais si les signes utérins font défaut, le médecin légiste ne peut tirer de la présence du lait dans les seins, une conclusion démonstrative.

Une femme qui n'a eu qu'une grossesse, alors même que celle-ci n'est pas arrivée à terme, peut avoir, durant toute sa vie génitale, un peu de lait ou du colostrum dans les seins; d'autres, atteintes d'accidents utérins ou péri-utérins, en ont chaque fois qu'elles ont une poussée de leur affection ancienne.

Une femme peut avoir du lait, alors même qu'elle n'a jamais été enceinte. M. Mascarel a présenté en 1883, à la Société de médecine légale de France, les observations

(1) Obs. 90, 91, 92.

d'un certain nombre de femmes qui avaient du lait, sans avoir été enceintes (1).

Il a cité le cas d'une jeune fille de seize ou dix-sept ans, dont la mère venait d'accoucher d'un petit garçon. La mère allaitait le nouveau-né; elle devient souffrante, et la jeune fille s'amuse à donner le sein à son petit frère, comme elle l'avait vu faire par sa mère. Celle-ci ne peut plus nourrir, la jeune fille a du lait et devient la nourrice de son frère. C'est là un fait exceptionnel; un autre auteur en avait rapporté un analogue; et tous les vétérinaires vous disent que si une chienne, qui n'a jamais été couverte, est tétée par des petits chiens, elle peut avoir du lait.

C'est donc une affaire d'espèce.

Une femme est accusée d'infanticide; elle est arrêtée. Le crime soupçonné remontait à six semaines. M. Vibert est commis; il va voir la femme dans sa prison, elle avait les seins gorgés de lait. La femme prétendait que cet état persistait depuis un accouchement datant de deux ans; le lait diminua peu à peu, et au moment où la femme comparaisait aux assises un mois après le dernier examen, le lait avait disparu. M. Vibert put dire par conséquent que cette femme était accouchée depuis peu.

Lorsqu'une femme devient enceinte, lorsqu'elle accouche, son abdomen est couvert de vergetures, il peut y en avoir jusque sur les cuisses; elles sont dues à la tension que les tissus ont subie pendant la grossesse.

Il est prouvé cependant que des femmes, qui n'ont jamais été enceintes, présentent sur l'abdomen des éraillures, des vergetures rougeâtres et blanchâtres; bien plus, on en a constaté chez des hommes après un amaigrissement un peu rapide; lorsque la graisse disparaît, ces éraillures se produisent.

D'autre part, des femmes qui ont eu beaucoup d'enfants

(1) Mascarel, *Une femme mariée peut-elle avoir pendant plusieurs années du lait dans les deux seins, sans avoir jamais été en état de lactation?* *Ann. d'hyg.*, 1884, tome XI, p. 88.)

n'ont jamais présenté de vergetures. Je me souviens avoir vu, pendant que j'étais médecin de l'hôpital Saint-Antoine, une ancienne vivandière de la marine qui avait eu onze enfants; elle avait quarante ans; son ventre ne présentait pas trace de vergeture.

Au point de vue médico-légal, il n'y a pas de conclusion à tirer d'une de ces constatations prises isolément, il faut qu'elles soient concordantes.

Lorsqu'une femme n'a eu qu'un enfant et qu'on est appelé à l'examiner dans un temps assez rapproché de l'accouchement, on peut donner une réponse à peu près concluante. Mais si la femme a eu plusieurs grossesses antérieures et si on l'examine cinquante jours après l'accouchement présumé, il n'est plus possible de dire si cette femme est accouchée trois, quatre ou cinq mois auparavant (1).

Tous les accoucheurs auxquels la question a été posée ont fait la même réponse.

2. La femme peut-elle ignorer qu'elle est enceinte?

— C'est là une excuse qui est souvent invoquée par la femme accusée; elle dit que ses règles étaient conservées; cela est possible, il y a même des femmes qui ne sont réglées que pendant leurs grossesses.

Pendant les trois ou quatre premiers mois, une femme peut ignorer qu'elle est enceinte. C'est un fait d'observation journalière. Il semble plus difficile d'admettre qu'il en soit ainsi pendant toute la durée de la grossesse; l'absence des règles, les mouvements de l'enfant, le développement du ventre et des seins, les troubles sympathiques de la santé, rendent cette allégation d'une inculpée invraisemblable, et cependant les exemples, pris parmi des femmes qui n'avaient aucun intérêt à dissimuler leur grossesse, ne sont pas très rares.

Tardieu l'admet pour les jeunes filles primipares igno-

(1) Obs. 91, 92.

rantes et pour des personnes qui, déjà âgées, attribuent la disparition des règles à la ménopause.

M. Vibert pense que c'est seulement quand il s'agit d'une primipare qu'on pourrait admettre, dans certains cas, que la grossesse a été ignorée jusqu'au bout (1). Il rapporte le cas suivant : Une jeune fille primipare, peu intelligente, est admise à deux reprises dans un hôpital comme atteinte d'un kyste de l'ovaire ; pendant son second séjour, elle accoucha dans les latrines d'un enfant à terme qu'elle précipita immédiatement dans la fosse. Elle assura qu'elle ne s'était jamais crue enceinte. Elle avait pu croire elle-même à l'interprétation des médecins.

Dans ce cas, la fille pouvait avoir intérêt à donner cette version, mais dans le cas suivant je n'en vois aucun et il ne s'agit pas d'une primipare. J'ai été appelé, en 1869, auprès de la femme d'un employé supérieur d'un ministère qui avait méconnu sa grossesse dans les circonstances suivantes : Cette femme, *très grasse*, avait déjà eu *trois enfants* ; elle nourrissait le dernier depuis douze mois et demi et n'avait aucune raison pour nier une grossesse possible. Son mari était venu vers 2 heures me prier de passer chez lui dans la journée, parce que sa femme avait des douleurs d'entrailles. Lui-même était retourné à son ministère. J'arrivai près de sa femme à 3 heures, une demi-heure plus tard l'accouchement était terminé. L'absence des règles avait été attribuée à la lactation, et tous les phénomènes d'une grossesse normale avaient été méconnus.

On voit que dans ces cas encore, les lois en apparence les plus absolues, celles qui semblent comprendre l'universalité des cas, ne doivent pas être pour le médecin expert des lois sans appel ; il ne doit se décider que sur l'examen du fait spécial et des circonstances qui l'ont accompagné.

Il y a quelques années, une jeune fille primipare, accusée d'infanticide, déclarait également avoir ignoré sa grossesse. L'enquête prouva qu'elle avait acheté chez des herboristes

(1) Vibert, *Précis de médecine légale*, p. 416, 4^e édition.

des plantes réputées abortives, et son allégation fut considérée comme mensongère.

Nous sommes en France, vous le voyez, bien loin d'adopter le code pénal prussien. Pour lui : « Si le fœtus est déjà âgé de trente semaines (210 jours), l'excuse que la mère n'avait pas conscience de son état n'est plus valable. » Hofmann fait à cette formule des réserves très justifiées pour les idiots ou les imbéciles, pour les femmes enceintes pour la première fois, irrégulièrement réglées, pour des états pathologiques qui ont trompé des médecins (1).

3. La femme peut-elle accoucher sans le savoir ?

— La chose est invraisemblable; est-elle absolument impossible? Je parle, bien entendu, d'une femme saine d'esprit, qui n'est pas anesthésiée, qui n'est pas plongée dans le coma de l'éclampsie, qui n'est pas ivre-morte, qui n'est pas sous l'influence de narcotiques, comme le fut M^{me} de Saint-Céran, en vue de soustraire l'enfant et de s'approprier les biens dont il pouvait hériter.

La question est donc celle-ci : *Une femme peut-elle accoucher sans s'en douter, pendant qu'elle est plongée dans un sommeil naturel, non provoqué?*

Pour répondre à cette question, je ne possède qu'un document, une leçon publiée en 1854 par Paul Dubois (2). Depuis que Tardieu l'a reproduite en 1868, aucun autre fait, à ma connaissance, n'est venu s'ajouter à ceux qu'il contient. Je ne puis donc que vous citer le passage que Paul Dubois a consacré à cette question :

« Une femme peut-elle accoucher sans le savoir et sans être dans un état pathologique particulier? Devergie résout négativement cette question. La femme ne pourrait accoucher sans le savoir qu'en étant alors plongée dans un sommeil

(1) Hofmann, *Nouveaux éléments de médecine légale*, trad. E. Lévy, page 129.

(2) Paul Dubois, *Revue clinique hebdomadaire (Gaz. des hôpitaux)*, 1854, n° 39.

profond, mais Devergie dit que le sommeil serait tout de suite interrompu par les douleurs du travail, et selon lui une femme qui alléguerait un pareil motif serait sans excuse. Cependant, un accoucheur célèbre a pensé que les voies peuvent être assez dilatées, le travail assez rapide, les sensations assez obtuses et la femme plongée dans un sommeil assez profond pour qu'il ne soit pas impossible qu'elle accouchât sans le savoir.

« Pour ne prendre qu'un exemple entre mille, je citerai le fait d'une primipare de vingt-deux ans, qui entra un samedi à la clinique sans souffrir beaucoup; cet état se continua jusqu'au lundi. Le soir de ce jour, elle dormit depuis huit heures jusqu'à minuit; à cette heure, elle se réveilla, se sentit mouillée et crut qu'elle avait uriné; elle prit un vase de nuit, et au moment où elle allait uriner, elle sentit quelque chose de gras à la vulve : l'enfant allait sortir. Ainsi donc, pendant son sommeil, des contractions utérines s'étaient montrées; la tête était descendue dans l'excavation pelvienne, et cependant elle était primipare. Le moment le plus pénible de l'accouchement, celui où la tête franchit le col de l'utérus, elle ne l'avait pas senti.

« Dans Montgomery, on trouve deux faits analogues empruntés à deux accoucheurs anglais distingués. L'un d'eux, Douglas, fut appelé auprès d'une femme qui était déjà accouchée; cette femme, qui était enceinte, couchait avec une petite fille de quatre ans; elle fut réveillée par cette petite fille qui criait parce qu'elle avait senti les mouvements d'un petit enfant qui criait aussi; la femme s'aperçut alors qu'elle était accouchée. L'autre accoucheur auquel Montgomery emprunte le deuxième fait, raconte que la femme d'un lord d'Angleterre accoucha pendant son sommeil; ce fut son mari, qui couchait avec elle, qui s'en aperçut; il avait senti les mouvements d'une troisième personne dans le lit; il réveilla sa femme, et ils reconnurent alors qu'elle avait accouché. »

Je vous ferai remarquer, Messieurs, que dans le premier

fait de Paul Dubois la jeune femme *allait accoucher* ; elle s'est aperçue elle-même que la tête de l'enfant était à la vulve, que par conséquent, au point de vue médico-légal, elle n'est pas accouchée sans le savoir ; que les deux autres cas empruntés aux accoucheurs anglais sont bien peu précis.

Enfin, un fait, dont j'ai pu étudier tous les détails, nous permettra peut-être de donner quelques indications utiles au point de vue de l'enquête à faire dans des cas semblables.

Une dame R..., femme d'un riche négociant en soieries, avait déjà eu deux enfants. Chacun des accouchements avait été suivi d'un accès de manie puerpérale qui avait duré quatre à six mois. L'aîné des enfants avait sept ans, le second quatre ans. Cette dame devient de nouveau enceinte. Dinant avec son mari et ses deux enfants (à ce moment elle était guérie de sa manie), elle sent une *gêne vers les parties génitales*, ce sont ses expressions, se redresse sur le dossier de sa chaise, entend tomber quelque chose à terre ; avant d'avoir le temps de se baisser pour constater ce qui était tombé, elle entend un second bruit. En se baissant, le mari ramasse deux fœtus de sept mois environ.

Très intrigué par ce fait, qui ne se rapproche des précédents que par l'absence complète des douleurs, je procédai à un examen complet de la malade. Elle avait une anesthésie et une analgésie complètes, notamment des parties génitales. Les yeux fermés, elle ignorait si on pratiquait le toucher vaginal. Les mouvements imprimés à l'utérus n'étaient pas sentis. Elle paraissait, d'ailleurs, en excellente santé, et cet accouchement ne fut pas suivi, comme les précédents, d'un accès de manie.

Je pense que si vous vous trouvez en présence de faits semblables, vous devrez faire dans ce sens une enquête approfondie.

4. État physique et mental de la femme immédiatement après l'accouchement. — Messieurs, deux cas bien distincts peuvent se présenter : On trouve un enfant qui

semble être mort, parce qu'au moment de l'accouchement il n'a pas reçu les soins nécessaires pour le faire vivre, ou un enfant qui porte les traces de violences auxquelles il a succombé.

A ces deux catégories de faits répondent deux allégations différentes des inculpées. La première déclare qu'au moment de l'accouchement elle était en état de syncope, hors d'état de donner des soins à son enfant; la seconde, que prise d'une sorte de délire elle a frappé sans se rendre compte de ses actes, dans un état d'inconscience. Nous devons examiner successivement ces deux questions.

Une femme qui vient d'accoucher peut-elle être hors d'état de donner à son enfant les soins nécessaires ? — Il est incontestable que, par suite d'une hémorrhagie considérable, une femme peut tomber en état de syncope. Cette hémorrhagie, même quand elle doit se terminer par la mort, dure un certain temps pendant lequel la mère peut encore accomplir un certain nombre d'actes.

J'en ai observé deux cas bien probants :

Dans l'un (1), on avait trouvé dans une armoire un nouveau-né étranglé, ayant encore autour du cou le cordon avec lequel sa mère l'avait tué, et dans le lit le cadavre de la mère qui avait succombé à une hémorrhagie utérine. Il y avait donc eu pour cette femme la possibilité de faire des actes, ils ont été funestes pour l'enfant; elle aurait pu en faire de différents, qui auraient été le salut du nouveau-né.

Dans l'autre fait, l'enfant avait eu le crâne broyé, les traces laissées à côté du corps sur le parquet montraient que la mère avait dû se lever, accomplir d'abord l'acte criminel, puis se recoucher. Une hémorrhagie utérine qui doit être mortelle, permet donc au moins dans certains cas à une femme qui vient d'accoucher, de faire des actes qui durent nécessairement plusieurs minutes.

On doit admettre que toutes les femmes ne sont pas éga-

1) Obs. 82.

lement impressionnables et que certaines d'entre elles peuvent avoir une syncope sous l'influence d'une perte sanguine que d'autres auraient parfaitement supportée. Le médecin expert peut donc être appelé à résoudre cette question : *La quantité de sang perdu au moment de l'accouchement a-t-elle dépassé la normale ?*

Lorain a cherché à la résoudre (1) et il résume ainsi les résultats obtenus :

« La perte d'une certaine quantité de sang accompagne nécessairement tout accouchement. Nous avons cherché à déterminer la quantité de cette perte et un de nos élèves, M. Lingrand (2) a pesé chez 105 femmes accouchées dans notre service, le poids du sang perdu au moment de l'accouchement et pendant les heures qui suivent.

« Lorsque le fœtus est à terme, le sang qui sort au moment de la délivrance et dans les heures qui suivent est en moyenne de 757 grammes (94 accouchements). Cette moyenne est trop vague et M. Lingrand a divisé les cas en trois catégories :

« 1° Pertes inférieures à 400 grammes, chez 27 femmes ; la moyenne est de 265 grammes (le minimum peut être de 28 grammes) ;

« 2° Pertes de 400 à 1 000 grammes chez 46 femmes ; la moyenne est de 668 grammes ;

« 3° Pertes au-dessus de 1 000 grammes survenues chez 21 femmes ; 1 596 grammes représentent le chiffre moyen (maximum 2 987 grammes). »

La perte de sang varie donc, d'après le Dr Lingrand, de 30 à 3 000 grammes. Elle est insignifiante dans le premier cas, elle n'est pas facile à dissimuler dans le second. Elle peut alors provoquer une syncope. Lorain a fait ces pesées sur des femmes placées dans un service d'accouchements, y

(1) Lorain, *De la température du corps humain*, etc., Paris, 1877, t. II, p. 212.

(2) Lingrand, *Des pertes de sang physiologiques dans les accouchements*. Thèse de Paris, 1872.

recevant des soins, ne remuant pas avant et après la délivrance. Si dans ces conditions la perte est souvent peu considérable, il n'en est pas de même chez la fille qui accouche seule, doit se délivrer elle-même, transporte parfois dans une autre pièce le produit de sa grossesse.

Aussi Lorain ajoute-t-il avec raison (1) : « Le plus souvent on reconnaît qu'un accouchement a eu lieu par l'existence d'une quantité considérable de sang épanché et contenant des caillots volumineux ; le sang ne peut pas provenir de l'écoulement menstruel, on doit supposer ou une hémorragie par une plaie ou un accouchement. Or, c'est presque toujours dans un lieu retiré, dans des vêtements qui ont été cachés, dans les draps d'un lit, que l'on trouve ces traces. Quelquefois le sang marque la trace d'une femme depuis sa chambre jusqu'à l'endroit d'où elle est partie, où vers les latrines où elle s'est réfugiée. »

Lorsqu'il y a eu perte de sang considérable, lorsque l'enfant a péri par manque de soins, l'expert peut donc admettre qu'une syncope a pu se produire et regarder comme acceptable l'allégation de l'inculpée.

Mais la syncope est invoquée, comme excuse, dans un grand nombre de cas où la quantité de sang perdu ne peut être invoquée. Cette allégation est-elle acceptable ?

J'avoue que j'ai été très surpris de lire dans un mémoire de Freyer, accoucheur distingué de Berlin, que sur 165 accouchements il avait observé 34 fois des syncopes (c'est-à-dire dans un 5° des cas). Le Dr Freyer ne s'étonne pas de cette proportion, il paraît la trouver naturelle ; il ne relate pas d'ailleurs les circonstances dans lesquelles ces syncopes se sont produites. Je puis dire que cette proportion est absolument contraire à ce que nous observons en France. Comme interne, j'ai été attaché à un service d'accouchements ; comme médecin, j'en ai fait en ville un certain nombre, je ne me souviens pas en avoir vu un seul cas.

(1) Lorain, *Dict. de méd. et chir. prat.*, 1861, t. I, p. 312, art. ACCOUCHEMENT, MÉDECINE LÉGALE.

Peut-être en France et en Allemagne ne donnons-nous pas la même valeur au mot *syncope*.

Il est certain que quelques-unes des femmes que j'ai été appelé à assister pendant leurs couches étaient dans un état de grande faiblesse, épuisées par les douleurs, par la longueur et la violence des efforts, bien qu'aucune n'ait eu une syncope. Est-ce cet état de fatigue, d'épuisement, de défaillance que Freyer désigne sous le nom de *syncope*? S'il en est ainsi nous avons été témoins de faits semblables.

En tout cas, on conçoit qu'une femme qui est accouchée clandestinement, qui a eu le courage de ne pas révéler par un cri ni un gémissement la violence de ses douleurs, qui le plus souvent accouche pour la première fois, se trouve, plus souvent que les femmes qui accouchent en ville et à l'hôpital, dans un état d'épuisement qui les mette dans l'impossibilité de faire le mouvement qui sauvera leur enfant; on ne saurait évidemment le nier.

Malheureusement pour ces pauvres filles, l'enquête démontre le plus souvent que si elles n'ont rien fait après l'accouchement pour empêcher leur enfant de mourir, elles n'ont rien préparé pendant leur grossesse pour lui donner à ce moment des soins quelconques.

C'est sur cet ensemble de circonstances que vous aurez à vous prononcer et non sur la possibilité de tel fait hypothétique considéré isolement.

Une femme qui accouche peut-elle être prise au moment de son accouchement d'un délire passager qui provoque des impulsions homicides dont elle est inconsciente?

Pour apprécier ces allégations, plaçons-nous, Messieurs, un instant en dehors de l'acte de l'accouchement. Nous savons que des individus malades ou intoxiqués, des épileptiques, des hystériques, des alcooliques sont parfois pris d'un délire avec impulsion homicide, que leur main délirante frappe sans compter les coups, aveuglement, avec acharnement. Nous en avons la preuve dans les crimes com-

mis sur des adultes, mais surtout dans les sévices dont les jeunes enfants sont les victimes. Il y a donc une première catégorie d'inculpées pour lesquelles nous devons nous assurer que ces causes de fureur délirante existent ou n'existent pas.

A côté d'elles se trouvent les actes commis par les femmes atteintes de manie puerpérale. Mais ceux-ci, Messieurs, ne peuvent provoquer aucune hésitation chez l'expert. La manie puerpérale ne naît pas et ne disparaît pas instantanément, elle dure quelques semaines ou quelques mois, un médecin ne saurait se tromper dans ce diagnostic. Il en est de même si une aliénée vient à accoucher.

J'emprunte, pour caractériser cette catégorie de faits, deux exemples à Tardieu (1) : « Une femme accouche à l'hôpital Necker. Quelques jours après, elle reçoit de son pays une lettre qui la plonge dans une profonde tristesse ; elle devient sombre et sa mélancolie augmentant elle coupe le cou à son enfant. Le délire lypémanique cède après l'accomplissement du meurtre. Mais il n'est pas rare dans ce genre de folie, de voir ainsi un acte de violence déchirer en quelque sorte les voiles qui obscurcissent l'intelligence. L'halluciné qui a obéi à la voix qui l'obsédait, cesse ordinairement de l'entendre. Ce n'est pas là, à proprement parler, un exemple de folie transitoire ni de monomanie homicide passagère.

« Une étrangère, d'une famille princière et d'une merveilleuse beauté, vivait à Paris dans un des grands quartiers de la ville, se prostituant à des laquais, à des gens du plus bas étage. Elle avait été dans son pays natal séquestrée dans une maison de santé ; mais elle avait réussi à obtenir sa liberté et était venue se fixer en France avec une fortune qui lui eût permis l'existence la plus brillante. Le scandale de ses désordres avait de nouveau ému sa famille, qui s'était adressée aux autorités de notre pays pour faire examiner son état mental avant de prendre un parti à son égard.

(1) Tardieu, *Étude médico-légale sur l'infanticide*, p. 238.

« Nous avons été chargés de cette mission, MM. Calmeil, Lasègue et moi. Nous avons conclu sans hésiter qu'elle était atteinte de folie hystérique et que le seul moyen de la soustraire à un genre de vie indigne, dont elle n'était d'ailleurs nullement responsable, était de la rendre à sa famille et de la placer de nouveau sous une surveillance sévère.

« Ce conseil ne fut qu'imparfaitement suivi : après un court séjour en Allemagne, elle revint à Paris.

« Je ne l'avais plus revue, lorsque dix-huit mois environ après notre consultation, je fus appelé par la justice pour constater un infanticide dans une maison meublée du quartier de la place Vendôme.

« Introduit dans la chambre où le crime avait été commis, où l'enfant gisait la tête broyée dans un vase de nuit, sous le lit même dans lequel la mère était tranquillement couchée, je reconnais avec stupeur la jeune femme dont il vient d'être question. Elle était parfaitement insensible, à peine couverte et demi-nue en présence des nombreux témoins et agents qui remplissaient la chambre. Elle avait écrasé la tête de son enfant, se croyant parfaitement en droit de disposer de la vie qu'elle avait donnée, sans plus se soucier de sa maternité que de la vie de débauche à laquelle elle la devait. Elle ne pouvait ni admettre, ni comprendre qu'on lui demandât des explications, et devant le cadavre de son enfant, impassible et froide, elle se montrait comme je l'avais vue lors de ma première visite, inconsciente, irresponsable de ses actes, hystérique et folle. »

Dans ces cas, il s'agit de femmes folles ou atteintes d'une grande névrose, le diagnostic de leur état mental a les mêmes bases que tout diagnostic de ce genre chez des personnes qui n'ont d'ailleurs pas accouché.

Mais ce n'est pas la question soulevée aux assises. Rien dans l'acte, dans les réponses de l'accusée n'a pendant l'instruction fait penser au magistrat ou à l'expert qu'un désordre mental a pu susciter l'acte sur lequel le jury doit se prononcer. La défense déclare pendant le débat public, que

d'après certains auteurs, la femme peut être prise au moment de l'accouchement d'un accès de délire pendant lequel elle tue son enfant, après quoi elle recouvre entièrement la raison. Vous devez être prêt à répondre en assises à cette allégation, et en réduire la portée à sa juste valeur.

En réalité, jamais à l'hôpital ou en ville, alors que l'accouchement ne présente rien de clandestin, un médecin n'a cité un cas de ces accès de délire homicide.

Cette thèse ne repose que sur trois faits réunis par L.-V. Marcé (1). Je les rapporte textuellement :

« Qui ne connaît le cas de cette fille dont parle Esquirol ? Elle n'avait point caché sa grossesse, elle fit faire une layette. La veille de son accouchement, elle se montra à tout le monde. Elle accoucha pendant la nuit, et le lendemain le corps de l'enfant fut trouvé dans les latrines, mutilé de coups de ciseaux : « Je n'ai pas fait de mal, répétait-elle ; ils ne peuvent rien me faire, n'est-ce pas ? » Quelques jours après, on l'interroge, elle avoue son crime, ne s'en défend point, ne témoigne pas le moindre regret, mais elle refuse de manger. Cette fille n'avait-elle pas eu un accès de délire (2) ?

« Un cas analogue se retrouve dans les annales judiciaires. En 1847, la cour d'assises de la Marne jugeait la nommée Rosalie Prunot, accusée d'infanticide. Depuis quelque temps, on soupçonnait une grossesse ; un jour elle se leva comme à l'ordinaire et se mit à l'ouvrage, mais elle dut y renoncer. Un médecin appelé examine la malade et finit par lui faire avouer qu'elle était accouchée pendant la nuit. Elle déclare en même temps que l'enfant n'avait pas vécu et qu'elle l'avait caché sous la paille au grenier. Ce fut là qu'on le trouva en effet ; il avait autour du cou un cordon fortement serré et noué par un nœud dit rosette ; à l'audience, elle finit par

(1) L.-V. Marcé, *Traité de la folie des femmes enceintes, des nouvelles accouchées et des nourrices*, Paris, 1858, p. 134.

(2) Il n'y a dans ce fait aucun caractère de délire subit, cessant après le crime, quelques jours après elle est encore inconsciente, elle ne mange pas ; c'est une malade, une folle et non une femme saine ayant eu un accès de délire.

avouer qu'elle avait en effet serré un cordon autour du cou du nouveau-né, mais elle assure qu'en ce moment elle avait la tête complètement perdue. Elle ne connaissait pas sa grossesse, dit-elle; effrayée par la venue des premières douleurs, atterrée par la vue d'un enfant, elle a eu l'esprit égaré et sa main a fait ce que désavouait son cœur: « Si j'avais pu réfléchir, je n'aurais pas agi ainsi, je suis jeune, j'aurais gagné assez pour me nourrir moi et mon enfant. » Le défenseur établit que l'accusée était réellement folle au moment de l'accouchement: cette folie était si réelle, ajouta-t-il, que la malheureuse laissa au cou de la victime le cordon qui avait servi à donner la mort. Le jury prononça un verdict d'acquiescement (1).

« Enfin, M. Boileau de Castelnau a discuté avec talent et sagacité l'observation d'une fille J..., qui devenue enceinte, mais ayant caché avec soin sa grossesse, accoucha seule et en secret. S'armant d'un petit couteau de poche, elle frappa son enfant à la tête, au dos, au ventre, aux jambes, lui trancha la tête et cacha sous la paille les débris ensanglantés. Son père et une voisine pénétrèrent dans la chambre. A la vue du sang répandu et qu'elle n'avait pas cherché à effacer, l'un et l'autre l'accusèrent. J... nia d'abord. En découvrant le cadavre de l'enfant, la voisine lui dit: « Tu as commis un crime, la justice se vengera sur toi. » — « Je le mérite! » répondit J... J... remit elle-même le couteau au maire; elle ne chercha pas à se cacher, ni à s'évader; elle avoua son crime au procureur de la République, en l'attribuant au désespoir causé par l'abandon du père de son enfant; et elle dit à ce magistrat: « Faites de moi ce que vous voudrez, je le mérite. » M. Boileau de Castelnau prenant en considération les antécédents héréditaires de J... dont le grand-père était mort

(1) Que la jeune fille fût digne de pitié, je suis loin d'y contredire. Mais si l'avocat a plaidé la folie, où en a-t-il trouvé le caractère? dans ce fait que la fille avait laissé le cordon autour du cou. C'est là le cas presque ordinaire; cela est une imprudence, mais non un acte de folie. D'ailleurs, même dans les réponses de l'inculpée, on ne voit pas qu'à un moment quelconque il y ait eu inconscience des actes.

aliéné, dont la mère avait éprouvé des accidents nerveux très graves ; s'appuyant en outre sur la multiplicité des blessures, sur l'arrachement complet du cordon ombilical, indice d'une violence inutile et désordonnée ; enfin sur ce fait que l'inculpée n'avait nullement cherché à cacher son crime, et en avait avoué toutes les circonstances, arriva à cette conclusion que J..., au moment où elle avait commis son crime, était en proie à un égarement momentané, qui lui enlevait le libre exercice de ses facultés affectives et intellectuelles. Le jury admit seulement les circonstances atténuantes (1). »

Je ne puis que dire avec Tardieu : « Que valent ces faits ? Et ne faut-il pas une singulière inexpérience des débats judiciaires et une bien grande complaisance pour y trouver des exemples de folie transitoire ? N'y retrouve-t-on pas textuellement en quelque sorte, les termes mêmes de cette défense banale qui se produit dans toute affaire d'infanticide : ignorance prétendue de la grossesse, qui cependant a été dissimulée avec soin, surprise causée par les premières douleurs, égarement passager qui dure tout juste le temps de mutiler l'enfant avec des ciseaux ou avec un couteau, de lui nouer un cordon autour du cou, puis de le cacher sous les matelas ou de le jeter dans les latrines ? »

Ce serait suivant moi faire un contre-sens pathologique que d'accepter cette folie paraissant subitement, guérissant de même, ne durant que le temps de commettre le crime et n'ayant que ce seul caractère. Rien en pathologie mentale ne nous permet d'accepter un tel phénomène pathologique.

Ce qui est vrai suivant moi, c'est que ces filles obsédées depuis plusieurs mois par la crainte du déshonneur qui les attend, obligées pendant des mois de vivre renfermées dans leur secret, n'ayant rien préparé et ne pouvant rien préparer

(1) Les raisons sur lesquelles le Dr Castelnau s'est appuyé ne prouvent nullement un délire, un trouble des facultés intellectuelles ; que pouvait nier cette fille ? Il y avait un cadavre. Les violences étaient nombreuses, mais ce n'est pas le signe d'une folie. Enfin, à quel moment y a-t-il eu un trouble dans l'intelligence, prouvant l'inconscience ? Elle donne tous les détails avec une précision parfaite.

ni pour elles ni pour leur enfant sans se dénoncer, arrivent au dénouement du drame dans un état d'âme dont il est juste de tenir compte. Elles espèrent malgré tout que quelque événement interviendra, l'enfant viendra peut-être mort ? Il crie, il faut en finir. Qu'auraient servi ces efforts de dissimulation, ces douleurs étouffées ? Elles sont seules. Bien d'autres ont fait comme elles et ont échappé à la justice. Tout cela reste confus peut-être en leur esprit, mais ce qui est net, c'est que le cri de l'enfant ne doit pas être entendu. L'acte criminel suit.

Cet acte est *insensé*, c'est vrai, mais Lasègue l'a dit depuis longtemps : « Quelque insensé que soit un acte, il ne prouve pas, par lui seul, que celui qui l'a commis était aliéné. »

Comme expert, j'ai souvent répété devant les jurés ce que je viens de vous exposer. Il faut se placer dans les conditions où se trouvait cette jeune fille. Elle a fait une première faute pour laquelle la justice n'intervient pas ; elle en a fait une seconde, elle a caché sa grossesse, la justice n'intervient qu'en Allemagne ; elle en a fait une troisième, qui était la conséquence presque fatale des deux autres, elle voulait sauver son honneur, que les jurés lui soient pitoyables, ce n'est pas moi qui soulèverai une objection. Mais ce que l'on ne me fera pas dire, à moi, médecin, c'est qu'il existe une forme particulière de folie, alors que celle-ci n'existe pas et qu'en le disant je mentirais à la justice et à mes élèves.

III. — EXAMEN DE TACHES FORMÉES PAR LE MÉCONIUM, LES MATIÈRES FÉCALES, L'ENDUIT FŒTAL, LES LIQUIDES DE L'ACCOUCHEMENT.

Messieurs, les magistrats vous demanderont souvent de compléter une expertise par l'examen de linges, d'objets souillés, parce que la présence de taches ou leur absence peut démontrer que les faits se sont passés comme l'indique l'accusée ou au contraire prouver que ses allégations sont mensongères.

D'autre part vous-mêmes aurez parfois, pour justifier vos assertions, à invoquer un examen de ce genre. Je vous ai dit quelle importance avait, par exemple, la présence dans les bronches d'un enfant, trouvé dans une fosse d'aisances, de la matière fécale d'adulte (1). Elle prouve que l'enfant respirait au moment où il est tombé dans la fosse.

Les taches, dont la détermination est spéciale aux expertises médico-légales suscitées par les enquêtes relatives à l'infanticide, sont celles qui sont formées par le méconium, les matières fécales, l'enduit fœtal, les liquides qui s'écoulent pendant un accouchement. Nous ne nous occuperons que de ces quatre variétés. Les autres seront étudiées quand nous parlerons des blessures (taches de sang, de matière cérébrale, de tissu cellulo-adipeux, poils, cheveux), de la grossesse (colostrum, lait), des attentats à la pudeur (sperme, écoulement vaginal).

Si vous n'êtes pas, Messieurs, très familiarisés avec les procédés qui permettent de faire ces recherches microscopiques, si, ce qui sera le cas ordinaire, vous n'avez pas un outillage maintenu en bon état, vous ne devez pas avoir confiance en votre compétence personnelle, vous devez mettre soigneusement dans une boîte les pièces que vous êtes chargés d'examiner et les envoyer à une des Facultés de médecine ou à une des Écoles de médecine, où vous trouverez toujours quelqu'un compétent en l'espèce et prêt à rendre à vous et à la justice le service demandé.

A Paris, vous pourrez vous adresser au D^r Vibert, qui depuis 1881 est chargé, au Laboratoire de toxicologie, de conférences sur ce sujet. Depuis cette époque, il a fait, outre les déterminations de taches dont il était personnellement chargé, celles qui concernaient nos expertises; vous pourrez faire appel à sa longue expérience. C'est d'ailleurs au *Précis de médecine légale* qu'il a publié que j'emprunte les descriptions que je vais vous exposer.

(1) Obs. 39, 43.

Taches de méconium (1). — Le méconium est une substance visqueuse, d'un vert foncé, quelquefois striée de jaune, quelquefois aussi colorée uniformément en jaune vif.

Abandonné à l'air, le méconium s'épaissit, se dessèche à la surface sans se putréfier, à moins qu'il ne soit exposé à l'humidité.

Lorsqu'on examine au microscope une petite quantité de méconium étalé sur une lame de verre et dilué dans de l'eau ou dans un mélange d'eau et de glycérine, on aperçoit, comme éléments essentiels, des corpuscules de matière colorante, verte (biliverdine), la plupart assez volumineux (en moyenne 15 à 20 μ . de diamètre, mais souvent beaucoup plus gros), de forme irrégulièrement polyédrique, à angles arrondis, se rapprochant de l'ovoïde ; sous l'action de l'acide azotique, ces corpuscules prennent une coloration violette.

A côté de ces éléments, il existe un très grand nombre de granulations beaucoup plus petites, irrégulières, d'une teinte légèrement grisâtre. Très souvent aussi, mais non constamment, on rencontre des cristaux de cholestérine, très faciles à reconnaître, grâce à leur forme en tablette rectangulaire, dont un des côtés présente ordinairement une échancrure également rectangulaire (fig. 7).

Enfin on rencontre encore un certain nombre de cellules épithéliales cylindriques de l'intestin, isolées ou réunies par groupes, ordinairement déformées, granuleuses et dépourvues de noyau apparent : le plateau de l'extrémité libre est cependant quelquefois encore visible (2).




Fig. 7. — Tache de méconium recueillie sur un linge.

(1) Vibert, *Précis de médecine légale*, 4^e édition, p. 630.

(2) Vibert, *eodem loco*, p. 635.

Taches de matières fécales (1). — Ces taches se reconnaissent en général facilement à l'œil nu ; elles forment des macules à contours irréguliers, ne traversent pas l'étoffe ; leur couleur est ordinairement jaune ou brun foncé ; elles sont souvent recouvertes de croûtes. Cependant quand les taches résultent du contact des matières liquides, elles peuvent être d'un jaune clair, dépourvues de croûtes et traverser complètement l'étoffe sans changer la consistance de celle-ci.

On sait que les matières fécales sont constituées par la bile, par d'autres humeurs versées dans l'intestin, et par les résidus de la digestion et des fragments d'aliments ayant traversé le tube digestif en restant plus ou moins intacts. Ces derniers éléments sont faciles à reconnaître au microscope et établissent nettement la nature des taches.

Ils sont constitués surtout par des débris végétaux très variables : trachées plus ou moins complètement déroulées ; cellules isolées ou réunies en fragments de tissu, souvent polygonales et à parois épaisses ; on aperçoit aussi fréquemment des poils végétaux unicellulaires. Presque toujours un grand nombre de ces débris sont assez bien conservés pour que, si cela avait de l'importance, un botaniste puisse déterminer de quelle plante ils proviennent.

Les éléments animaux sont représentés par des fragments de fibres musculaires, souvent colorés en jaune et nettement reconnaissables à leur double striation, par des faisceaux de tissu conjonctif, par des cellules adipeuses ou des gouttelettes de graisse à l'état libre, par des parcelles de tissu élastique et quelquefois par de rares cellules épithéliales pavimenteuses provenant des premières voies digestives (fig. 8).

Parfois on rencontre des œufs de vers intestinaux, Vibert a même trouvé dans des taches anciennes des oxyures entiers.

Ces éléments sont disséminés dans la préparation au milieu d'un grand nombre de granulations irrégulières — les

(1) Obs. 76.

plus petites animées du mouvement brownien — d'une substance jaune grisâtre finement granuleuse, formant des amas irréguliers, ne donnant que très incomplètement, et non constamment, les réactions de la matière colorante biliaire, sous l'influence de l'acide azotique, enfin de divers cristaux parmi lesquels ceux de phosphate ammoniaco-magnésien sont les plus fréquents.

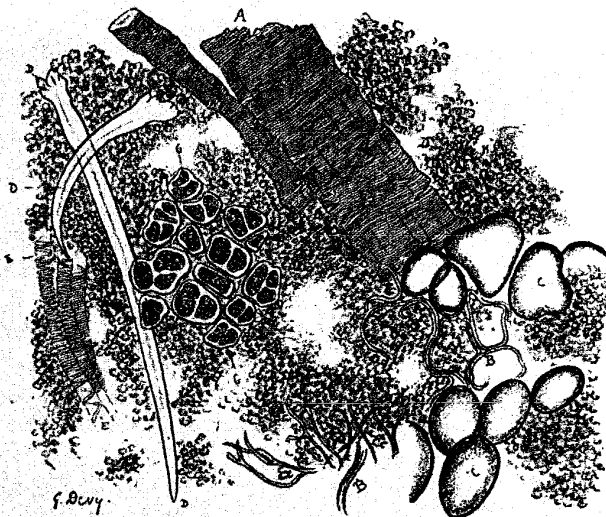


Fig. 8. — Examen microscopique des matières fécales. — A, fibres musculaires; BB, fibres élastiques; CC, cellules adipeuses; D, D, poils végétaux; EE, trachées; GG, cellules végétales; N, N, matière granuleuse.

Les taches dépourvues de croûtes et constituées par l'imbibition de la partie liquide des matières fécales ne montrent à l'examen microscopique qu'un très petit nombre des éléments qui viennent d'être mentionnés.

Les matières fécales des enfants à la mamelle se distinguent nettement de celles des adultes, par leur aspect et surtout par leur composition. Dans les premiers jours qui sui-

vent la naissance, dit Gosse (1), les fèces sont vertes avec des trainées très distinctes jaunes, puis elles deviennent jaunâtres et présentent fréquemment des points noirâtres ou vert foncé. Vers le septième jour, elles prennent une couleur jaune vif; c'est la coloration qu'elles garderont pendant tout l'allaitement, si l'enfant est bien portant; elles sont mélangées de temps en temps de grumeaux blanchâtres, dont les dimensions varient de la grosseur d'une tête d'épingle à celle d'un gros pois.

Les taches ont une coloration plus foncée que les fèces à l'état frais; quand elles renferment des grumeaux, ceux-ci se détachent sous forme de poussière blanchâtre. Examinées au microscope, ces taches montrent des globules de lait irréguliers, granuleux, déformés, souvent adhérents et comme fondus entre eux; d'après Beauregard et Galippe, on y rencontrerait souvent aussi un grand nombre de fines aiguilles cristallines, isolées ou formant des masses épineuses, constituées par de la matière grasse. Ajoutons que, dans les fèces des trois ou quatre premiers jours, on rencontre encore des éléments du méconium.




Fig. 9. — Tache d'enduit fœtal (Tardieu).

Enduit fœtal (2). — L'enduit fœtal ou enduit sébacé est une substance molle, onctueuse, de consistance savonneuse, non miscible à l'eau; malgré son aspect gras, elle se montre au microscope constituée presque uniquement par des cellules pavimenteuses ou polyédriques, presque toutes dépourvues de noyau, et ne renfermant qu'un petit nombre de fines granulations (fig. 9). On aperçoit souvent dans les préparations un certain nombre de poils de duvet (fig. 10).

(1) Gosse, *Des taches au point de vue médico-légal*. Thèse de doctorat, Paris, 1863.

(2) Vibert, *loc. cit.*, p. 631.

L'épiderme fœtal est constitué par des cellules épithéliales polyédriques à cinq ou six pans; il forme ordinairement sur les taches ou sur les linges, où on le recueille, des lambeaux plus ou moins larges, sur lesquels il existe ordinairement plusieurs couches de cellules; les cellules profondes possèdent un noyau, celles de la superficie en sont dépourvues. Souvent on peut distinguer sur ces lambeaux les orifices des conduits sudoripares ou des follicules pileux, orifices que l'on reconnaît surtout à la disposition des cellules qui les entourent; ces cellules inclinées, à ce niveau, paraissent plus petites, parce qu'elles sont vues suivant une portion seulement de leur étendue, et ce n'est que plus loin qu'elles recommencent à former une mosaïque régulière, à mailles égales.

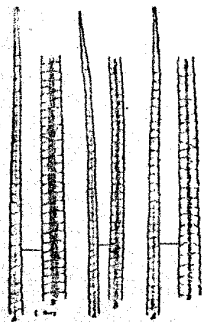


Fig. 10. — Poils du duvet d'un enfant nouveau-né à terme. — Epaule et dos (125 diamètres).

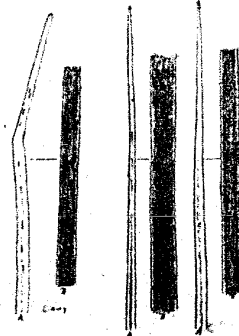


Fig. 11. — Trois cheveux d'un enfant nouveau-né à terme (125 diamètres).

Les poils du fœtus ou de l'enfant nouveau-né (1) peuvent être confondus avec ceux du duvet de l'adulte qui couvrent tout le corps, et avec ceux très petits et très grêles qui se trouvent sur les parties chauves du crâne. Cependant les poils du duvet du fœtus et du nouveau-né ont une pointe finement effilée, et bien nette; ceux de l'adulte ont ordinairement une pointe obtuse et usée, les cheveux follets des chau-

(1) Vibert, *eod. loco*, p. 574.

ves ont presque toujours une extrémité fendillée ou en balai. Quelques-uns de ces cheveux ou des poils du duvet de l'adulte ont un canal médullaire; les poils de duvet du fœtus ou du nouveau-né et leurs cheveux n'en ont pas, ou du moins le fait est très rare (fig. 10 et 11).

A la naissance, les cheveux sont en général longs de 15 millimètres à 3 centimètres; cette longueur, l'absence du canal médullaire, l'effilement régulier de la pointe permettent de *présumer* qu'ils appartiennent à un jeune enfant. Il faut joindre à ces caractères l'épaisseur relativement minime des cheveux, cette épaisseur varie considérablement suivant les individus et aussi chez un même individu (1), mais cependant elle est en général moindre que chez l'adulte.

Taches formées par les liquides qui s'écoulent pendant l'accouchement. — Les auteurs ont surtout eu en vue la recherche des taches faites par le *liquide amniotique*.

J'ai été une fois consulté à ce sujet par M^e Lachaud (2). Je considère cette recherche comme ne pouvant pas aboutir à des conclusions fermes. Le liquide qui s'écoule pendant l'accouchement est formé par les eaux de l'amnios, auxquelles sont toujours mélangés de l'urine, des matières fécales et du sang. Or le liquide amniotique n'a aucun caractère physique propre. C'est de l'eau, contenant en solution de deux à quatre parties d'albumine et de sels. Cette composition le rend analogue à du sérum sanguin dilué. Il n'a donc non plus aucun caractère chimique propre, dans ces conditions et en tenant compte surtout de ce fait, qu'il ne se présente jamais à l'expertise pure de tout mélange, je crois que la conclusion à laquelle l'expert peut arriver est à peu près celle-ci : il n'est pas impossible que telle tache ait été faite par du liquide amniotique.

(1) MM. Malassez et Galippe ont constaté que sur une série d'enfants nouveau-nés à terme ou presque à terme, l'épaisseur moyenne des poils variait de 24 à 49 millièmes de millimètre. Pour chaque sujet, il y avait autour de cette moyenne de larges oscillations (Beauregard et Galippe, *Guide des trav. prat. de micrographie*).

(2) Obs. 80.

OBSERVATIONS ET EXPERTISES MÉDICO-LÉGALES

A. — Enfants venus au monde non viables, par malformation.

1. Enfant non viable. Hydrorachis. — Je soussigné, Paul Brouardel, commis par M. Dilte, substitut du procureur de la République près le tribunal de première instance du département de la Seine, en vertu d'une ordonnance, en date du 31 décembre 1884, ainsi conçue :

« Vu les articles 32 et 43 du Code d'instruction criminelle.

« Et le procès-verbal dressé le 29 décembre 1884, par M. le commissaire de police du quartier de la Villette, constatant le transport à la Morgue du cadavre d'un enfant paraissant être du sexe masculin.

« Commettons M. le Dr Brouardel à l'effet de procéder à l'autopsie du cadavre, de rechercher les causes de la mort et de constater tous indices de crime ou délit. »

Serment préalablement prêté, ai procédé à cette autopsie le 2 janvier 1885.

Le cadavre est celui d'un enfant nouveau-né du sexe masculin ; il est dans un état de putréfaction très avancé. Le placenta et le cordon sont adhérents à l'ombilic, ils pèsent avec le cadavre de l'enfant 2^{kg}, 300. Le cordon mesure 43 centimètres de longueur et le placenta 14 centimètres de diamètre.

Le cadavre mesure 52 centimètres de longueur totale. L'épiderme se détache par larges lambeaux. On ne constate aucune trace de violences sur les différentes parties du corps.

La tête est volumineuse et fortement aplatie. Les différents os de la tête, frontaux, pariétaux et occipital, sont détachés, mais ne sont pas fracturés ; ils baignent dans le cerveau qui est complètement liquide et putréfié. Au niveau de l'occipital, entre cet os et les vertèbres cervicales, se trouve sous le cuir chevelu une poche énorme paraissant avoir contenu une partie de l'encéphale.

Les poumons sont aplatis, refoulés à la partie supérieure de

la cavité thoracique; le diaphragme est fortement repoussé en haut.

Les reins, la rate, le foie paraissent sains.

On constate très nettement et des deux côtés, une disjonction des épiphyses, des tibias, avec la diaphyse.

Conclusions. — 1° Le cadavre est celui d'un enfant nouveau-né, du sexe masculin, arrivé au terme normal de la gestation ou à une époque voisine du terme, mais ayant certainement dépassé huit mois et demi de vie intra-utérine.

2° Il n'a pas respiré.

3° La putréfaction est trop avancée pour qu'il soit actuellement possible de constater des traces de violences qui n'auraient intéressé que les parties superficielles de la peau.

4° Ce fœtus était atteint d'un hydrorachis siégeant à la partie supérieure de la colonne cervicale et constitué par une tumeur liquide faisant hernie au niveau de l'occipital (*spina bifida*), monstruosité incompatible avec la vie.

5° Ce fœtus présente les caractères des enfants morts dans la cavité utérine et y ayant macéré plusieurs jours avant d'être expulsés.

2. Enfant non viable. Vice de conformation du cœur. — Je soussigné, Paul Brouardel, commis par ordonnance de M. Desjardins, substitut de M. le procureur de la République, à l'effet de procéder à l'autopsie du cadavre de l'enfant de la fille D..., serment préalablement prêté, ai procédé, le 1^{er} avril 1878, à l'autopsie de ce cadavre.

Le cadavre est celui d'un enfant nouveau-né, du sexe féminin. Il est dans un état de conservation parfaite. Il pèse 2^{kg} 570, il mesure 48 centimètres de longueur. Le cordon ombilical est coupé et non arraché, il est lié à 5 centimètres de l'ombilic.

La peau, notamment celle du pourtour des lèvres, du nez, du cou et du cuir chevelu, ne présente ni plaie, ni écorchure, ni ecchymose. La peau de ces diverses régions disséquées ne laisse voir de lésions ni dans son derme, ni dans le tissu cellulaire qui la double.

Les os du crâne ne sont pas fracturés. L'encéphale très congestionné est baigné dans un épanchement de sang liquide qui l'enveloppe de toutes parts. Le sang occupe la cavité de l'arachnoïde et les mailles de la pie-mère. Les sinus de la dure-mère sont gorgés de sang. La masse de l'encéphale ne présente pas d'altération.

Les poumons, volumineux, rouges, sont couverts d'ecchymoses

sous-pleurales, ainsi que le thymus et le péricarde. Jetés dans l'eau d'abord avec le cœur et le thymus, puis séparément et enfin par morceaux, ils plongent immédiatement au fond du vase. Pressés entre les doigts, ils ne crépitent pas, et pressés sous l'eau ils ne laissent pas échapper une seule bulle de gaz. Le larynx et la trachée ne contiennent pas de mucosités.

Le cœur ne renferme qu'un peu de sang fluide, mais pas de caillots. Examinée à sa face postérieure, on constate que l'oreillette droite n'offre pas d'ouverture pour l'abouchement de la veine cave supérieure et de la veine cave inférieure. Les autres parties du cœur sont normales. L'artère pulmonaire ouverte seulement après la section des poumons présente longitudinalement et en ligne droite trois orifices qui sont peut-être les orifices des veines caves et du canal artériel, mais les incisions faites antérieurement pour les épreuves de la docimasia ne permettent pas de poursuivre la dissection plus loin. Le trou de Botal est très dilaté.

Le foie et l'intestin sont très congestionnés, mais sains. Le méconium occupe l'intestin grêle et le côlon.

Le maxillaire inférieur présente de chaque côté quatre alvéoles dont le cloisonnement est complet. Le point d'ossification des condyles du fémur est bien formé.

Conclusions. — 1° L'enfant nouveau-né de la fille D... est né à terme.

2° Il est né non viable. Le vice de conformation du cœur met un obstacle absolu à la circulation du sang après la naissance.

3° L'enfant n'a pas fait une seule inspiration complète.

4° Le cadavre ne porte la trace d'aucune violence.

3. Enfant né à huit mois et demi, non viable. Mort quatre jours après sa naissance. Rétrécissement de l'intestin. — Je sousigné, Paul Brouardel, commis par ordonnance de M. A. Guillot, juge d'instruction, serment préalablement prêté, ai procédé le 8 et le 9 janvier 1879 :

1° A l'autopsie de l'enfant de la fille L..., à l'effet de constater les causes de la mort, de dire notamment s'il existe une relation entre cette mort et les traces extérieures de violences.

2° A la visite à l'hospice Lariboisière de la fille L..., à l'effet de constater les traces de son accouchement et de contrôler au point de vue médical la sincérité des déclarations qu'elle pourra faire, soit au sujet de son accouchement soit au sujet des circonstances ayant pu amener la mort de son enfant.

I. Autopsie de l'enfant de la fille L... (8 janvier 1879). — Le cadavre est celui d'un enfant du sexe masculin, il est dans un état de

maigreur très remarquable. Le cordon est détaché de son insertion ombilicale. La cicatrisation de l'ombilic est incomplète, il reste au fond de l'ombilic un petit champignon rougeâtre, ayant deux à trois millimètres de diamètre, dernière trace de l'insertion du cordon.

La rigidité cadavérique existe très manifestement. La putréfaction n'est pas commencée. Les yeux laissent apercevoir la couleur bleue de l'iris, ils ont une consistance presque normale, on ne découvre pas d'ecchymose sous les conjonctives.

La longueur totale de l'enfant est de 50 centimètres, la distance du sommet de la tête à l'ombilic est de 26 centimètres. Le poids est de 2^{kil},520.

Le visage de l'enfant est souillé par quelques petites taches de sang qui disparaissent par le lavage, mais on observe sur les parties supérieures du corps de petites écorchures, toutes sont couvertes de croûtelles. Elles siègent en différents points. On trouve :

Au niveau du bord inférieur du maxillaire inférieur gauche, près du menton, une petite écorchure, très superficielle, linéaire, à concavité tournée en dedans, presque verticale, et mesurant 12 millimètres.

Sur la partie externe gauche du cou, au niveau du tiers inférieur du sterno-cléido mastoïdien, deux petites empreintes, analogues aux précédentes, presque horizontales, leur concavité est tournée en haut.

Sur la ligne médiane de la partie postérieure du cou, au-dessous de la ligne courbe de l'occipital, une écorchure n'ayant que 4 millimètres de longueur, oblique de haut en bas et de gauche à droite.

Sur le devant du sternum, au niveau de l'insertion de la deuxième côte, une petite écorchure longue de 3 millimètres environ.

Dans l'aisselle gauche, une petite écorchure analogue mesurant 1 centimètre environ, presque verticale, à concavité tournée en arrière.

Au-dessous de l'aisselle droite, au niveau de la cinquième côte, deux petites écorchures analogues, également linéaires, à concavité dirigée en bas.

Sur le bord antérieur du deltoïde droit, une empreinte analogue à concavité dirigée en bas et en dehors.

Au niveau de ces diverses empreintes il n'y a pas de suffusion sanguine dans le tissu cellulaire. Celui-ci est dans toute son étendue absolument dépourvu de graisse.

Sous le cuir chevelu il n'y a pas d'ecchymoses sous-épicraniennes, on trouve seulement au niveau de l'occipital une suffusion san-

guine notable, trace probable de la bosse sanguine de l'accouchement.

Au niveau de l'union du tiers inférieur de l'os pariétal gauche avec les deux tiers supérieurs, cet os présente une petite fente qui mesure 17 millimètres de longueur, sa direction est transversale et elle atteint le bord antérieur de l'os. Cette fente occupe une des lignes qui séparent les aiguilles d'ossification du pariétal. Le périoste et la dure-mère ne sont pas déchirés. Le périoste est soulevé par un petit caillot allongé qui recouvre toute l'étendue de la fracture, il a 2 millimètres de largeur et 1 millimètre de saillie. Sous la dure-mère, il n'y a pas de caillot au point correspondant. Les bords osseux de la fracture sont colorés par le sang. Les fragments ne sont pas déplacés et sous le cuir chevelu on ne trouve à ce niveau aucune suffusion sanguine.

Les autres os ne sont pas fracturés.

Les méninges sont un peu congestionnées sur toute la partie médiane et postérieure, ce qui peut s'expliquer par une simple congestion hypostatique.

L'encéphale et le bulbe sont sains.

La bouche, le pharynx et le larynx ne présentent pas de lésion. Le larynx contient une petite quantité d'écume rosée.

Les poumons remplissent largement la cavité thoracique. Ils n'offrent en aucun point d'ecchymoses sous-pleurales. Les poumons, ainsi que les différents fragments obtenus par section, nagent largement. Le sommet du poumon droit est un peu dur, les lobes inférieurs sont œdémateux, peu crépitants.

Le péricarde contient quelques grammes de liquide sanguinolent, il ne présente pas d'ecchymoses, le cœur ne renferme pas de caillots sanguins, les valvules sont saines, imbibées par le sang.

L'estomac est rempli par des mucosités dans lesquelles on ne distingue pas de traces de lait.

La rate, le foie, les reins sont sains.

L'intestin est le siège d'une lésion dont nous ne connaissons aucun autre exemple. Le duodénum, l'iléum et le gros intestin ont leur volume normal. Mais entre le duodénum et l'iléum on trouve une portion appartenant au jéjunum qui mesure 30 centimètres et qui est le siège d'un rétrécissement uniforme, cylindrique. Cette partie des anses intestinales est plus petite qu'une plume de corbeau, elle est plus étroite que l'intestin d'un enfant qui n'avait pas sept mois de vie intra-utérine, que nous avons pu prendre pour terme de comparaison. En injectant avec de l'eau tout l'intestin nous avons constaté que ces anses intestinales ne reprenaient pas leur calibre normal. En ouvrant l'intestin, nous n'avons découvert au-

cune lésion de la muqueuse, elle est recouverte par des débris du méconium.

Les points d'ossification des condyles des deux fémurs sont à peine marqués. Les branches du maxillaire inférieur sont cloisonnées de façon à circonscrire quatre alvéoles dentaires bien nettes.

Conclusions. — 1° L'état des condyles du fémur et du maxillaire inférieur prouve que cet enfant n'était pas arrivé au terme de la gestation, qu'il n'avait que huit mois et demi de vie intra-utérine.

2° L'état de la cicatrice omblicale doit faire admettre qu'il a vécu environ quatre jours.

3° Les traces d'écorchures qu'il porte sur le corps ne sont pas profondes et semblent résulter de violences peu intenses. Leur siège et leur dissémination dans des régions éloignées des orifices du nez et de la bouche et de la partie moyenne du cou écartent l'idée d'une tentative d'occlusion des voies respiratoires.

Elles sont cicatrisées et doivent dater d'au moins trois ou quatre jours, c'est-à-dire probablement du moment même de la naissance.

La fracture du pariétal gauche, petite, sans déplacement des fragments, sans déchirure du périoste, a pu être produite par une pression ou un choc très faible, peut-être même par compression pendant les efforts de l'accouchement.

Ces lésions ne suffisent pas pour expliquer la mort.

4° Le rétrécissement de l'intestin a dû rendre toute alimentation impossible et apporter une grande difficulté, sinon mettre un obstacle absolu à la circulation des matières intestinales.

La mort est le résultat de l'inanition consécutive à la malformation de l'intestin.

II. Examen de la fille L..., à l'hôpital Lariboisière (visite du 9 janvier 1879). — Cette femme, d'apparence assez vigoureuse, est âgée de vingt-quatre ans. Interrogée sur les circonstances dans lesquelles s'est accompli son accouchement, elle déclare : qu'elle a déjà eu un enfant il y a six ans, que ce premier accouchement s'est fait rapidement, qu'il a eu lieu au milieu de l'atelier où elle travaillait alors (fabrique de drap); elle ajoute que son enfant, une petite fille, vit et se porte bien.

Elle croyait n'être devenue enceinte que vers le milieu d'avril, ses règles ayant paru pour la dernière fois vers cette époque, et elle pensait accoucher vers le 20 janvier.

Elle dit avoir été surprise à midi, le 1^{er} janvier, par un besoin impérieux d'aller à la garde-robe; et c'est alors qu'elle était ac-

croupie sur la lunette des commodités que l'accouchement se serait fait en bloc, subitement, sans avoir été précédé par de grandes douleurs. L'enfant serait tombé en avant, le cordon se serait rompu, le placenta et le cordon seraient restés sur le bord du siège et la fille L... aurait rejeté ceux-ci dans les commodités.

Aujourd'hui (9 janvier) nous constatons que la fille L... présente les signes d'un accouchement récent, vergetures brunes du ventre, globe utérin encore sensible en déprimant la paroi abdominale au-dessus du pubis, écoulement muco-purulent. Le bassin paraît normalement conformé.

Les seins sont peu développés et ne contiennent que quelques gouttes de liquide séreux que l'on fait sortir avec peine par pression.

Les renseignements fournis par M. Mayor, interne du service, au nom de son chef M. le Dr Siredey, confirment nos constatations. Il dit dans la note qu'il nous a transmise : « Le 3 janvier, la fille L... présente les signes d'un accouchement récent. La perte utérine est constituée par du sang pur. Les seins ne contiennent que du colostrum. L'utérus remonte presque jusqu'à l'ombilic. En touchant la malade, M. Siredey trouve dans le vagin des caillots récents, le col n'est pas encore complètement reformé. Comme cette malade présenta dès le jour de son entrée de la fièvre et quelques douleurs hypogastriques, aussitôt que son enfant fut mort, on la fit passer dans une salle de médecine. »

Conclusions. — 1° Il est certain que l'accouchement date du 1^{er} janvier.

2° Il est confirmé par l'autopsie de l'enfant, que l'accouchement a devancé de quinze à vingt jours le terme normal.

3° On peut admettre que dans ces conditions, un enfant non à terme, peu volumineux, ait pu sortir, sinon subitement, du moins très rapidement et sans que cette parturition ait provoqué des douleurs aussi violentes que dans les conditions ordinaires.

4° La chute de l'enfant sur le sol des cabinets a pu se produire ainsi que dit la fille L..., car au moment de l'accouchement une femme ne peut se tenir ni assise, ni debout, elle s'étend forcément ou du moins prend naturellement une position inclinée, les jambes repliées, écartées, et le tronc légèrement fléchi en avant sur le bassin. Cette position n'est pas impossible sur les sièges de commodités tels qu'ils sont actuellement établis.

III. Enquête sur les symptômes présentés par l'enfant pendant sa vie.

— Les seuls renseignements que fournit la fille L... sur les symptômes observés pendant la vie de son enfant sont les suivants :

Dès sa naissance « la poitrine râlait ». Depuis le premier jour

jusqu'à la fin de sa vie, il a vomi, et il aurait même vomi du sang le premier et le second jour.

Voici les renseignements plus complets fournis par l'interne M. Mayor dans la note qu'il m'a transmise :

« 2 janvier. Le cordon est coupé à ras et l'on ne constate à ce niveau aucune trace d'inflammation éliminatoire. L'enfant présente un peu de difficulté à respirer, celle-ci semble causée par des mucosités pharyngiennes et trachéales. L'auscultation fait entendre de gros râles sourds, dus évidemment à des mucosités et perceptibles du reste à distance. On administre un peu de sirop d'ipéca, qui n'amène que quelques vomituritions insignifiantes. Le lendemain de l'entrée (3 janvier), cet enfant présente les mêmes signes du côté des voies respiratoires. Il ne mange que fort peu. Il pâlit et prend graduellement un aspect cadavérique. *Le 3 au soir, il n'a pas encore été à la selle. Il n'a vomi qu'une seule fois. Il meurt le 4 au matin.* »

Conclusion. — Les symptômes notés pendant la vie sont ceux qui doivent résulter d'une obstruction intestinale, telle que celle que nous avons trouvée à l'autopsie : engouement pulmonaire, vomissements, absence de garde-robes, diminution de la sécrétion urinaire, aucune tendance au développement de l'inflammation normale qui accompagne la cicatrisation de la plaie ombilicale chez les enfants bien constitués.

Conclusions générales. — 1° La mort de l'enfant de la fille L... a été causée par inanition, résultat d'une lésion de l'intestin, un rétrécissement qui était incompatible avec la vie.

Il n'existe aucune relation entre cette mort et les traces de violences constatées sur le corps de l'enfant.

2° Aucune des assertions émises par la fille L... sur les circonstances qui ont accompagné son accouchement n'est médicalement impossible. Une de ces assertions, celle qui est relative à l'époque de sa grossesse, est confirmée par l'autopsie de l'enfant.

Les symptômes relatés par la fille L... et observés pendant la vie de son enfant sont en concordance complète avec ceux que l'on pouvait induire de la constatation de la lésion intestinale trouvée à l'autopsie.

B. — Enfants mort-nés.

4. *Mort-né au huitième mois.* — Je soussigné, Paul Brouardel, commis par M. Ditte, substitut de M. le procureur de la République près le tribunal de première instance du département de la Seine, en vertu d'une ordonnance, en date du 16 mars 1887, ainsi conçue :

« Vu les articles 32 et 43 du code d'instruction criminelle et le procès-verbal dressé le 8 mars 1887, par M. le commissaire de police du quartier de Javel, constatant le transport à la Morgue d'un fœtus du sexe masculin repêché en Seine.

« Commettons M. le Dr Brouardel, à l'effet de procéder à l'autopsie du cadavre, de rechercher les causes de la mort et de constater tous indices de crime ou délit. »

Serment préalablement prêté, ai procédé à cette autopsie le 16 mars 1887.

Le cadavre est celui d'un enfant nouveau-né, du sexe masculin, pesant 1^{kg},700 et mesurant 45 centimètres de longueur. Le cordon ombilical a été nettement sectionné à 3 centimètres de l'ombilic et ne porte pas de ligature.

Ce cadavre est dans un état de putréfaction et de macération avancé.

On constate sur le cuir chevelu une blessure qui paraît avoir été faite après la mort et qui mesure 10 centimètres de longueur sur 3 de largeur; elle s'étend du sommet de la tête jusqu'au cou.

Sur le bras gauche, au niveau et en dehors de la saignée, se trouvent deux petites plaies, ne communiquant pas ensemble et séparées par un espace de peau saine de un demi-centimètre environ.

La peau qui recouvre la face dorsale de la main est enlevée dans une étendue de un centimètre.

Le diamètre antéro-postérieur de la tête mesure 95 millimètres et le diamètre transversal 78. Les os du crâne ne sont pas fracturés. Le cerveau est complètement putréfié et s'écoule en bouillie à l'ouverture du crâne.

L'œsophage et la trachée sont sains.

Les poumons ne sont pas très développés; ils ne recouvrent pas le cœur. Plongés dans l'eau, ils vont au fond du vase.

Le cœur ne présente pas d'ecchymoses sous-péricardiques. Les cavités du cœur sont vides de sang, mais pleines de gaz. Les valvules paraissent saines.

L'estomac contient un peu de mucus non aéré.

Le foie et la rate sont putréfiés.

Les reins paraissent sains.

Les intestins surnagent (épreuve de Breslau). Le méconium occupe les dernières parties du gros intestin.

Le maxillaire inférieur possède six alvéoles nettement cloisonnées.

Les condyles de l'extrémité inférieure du fémur ne présentent pas de point d'ossification.

Conclusions. — 1° Le cadavre est celui d'un enfant nouveau-né, du sexe masculin, arrivé au huitième mois environ de la vie intra-utérine.

2° Il n'a pas respiré.

3° La putréfaction et la macération sont trop avancées pour qu'il soit actuellement possible de constater des traces de violences faites pendant la vie.

5. Mort-né au huitième mois trouvé dans les fosses d'aisances. — Je soussigné, Paul Brouardel, commis par M. Thibierge, substitut de M. le procureur de la République près le tribunal de première instance du département de la Seine, en vertu d'une ordonnance, en date du 19 mai 1886, ainsi conçue :

« Vu les articles 32 et 43 du code d'instruction criminelle et le procès-verbal dressé le 18 mai 1886, par M. le commissaire de police de Pantin, constatant le transport à la Morgue du cadavre d'un enfant nouveau-né, du sexe masculin, trouvé à Drancy.

« Commettons M. le Dr Brouardel, à l'effet de procéder à l'autopsie du cadavre, de rechercher les causes de la mort et de constater tous indices de crime ou délit. »

Serment préalablement prêté, ai procédé à cette autopsie le 19 mai 1886.

Le cadavre est celui d'un enfant nouveau-né, du sexe masculin, pesant 1^{kg} 250. La putréfaction est extrêmement avancée, les os du crâne sont disjoints et chevauchent les uns sur les autres, ce qui ne nous permet pas de mesurer exactement la longueur du corps, qui dépasse 45 centimètres, et les différents diamètres de la tête. Le cordon ombilical mesure 11 centimètres de longueur, il est arraché et ne porte pas de ligature.

Les ongles affleurent l'extrémité de la pulpe des doigts et le cuir chevelu est recouvert de quelques petits cheveux.

Les os du crâne ne sont pas fracturés. Le cerveau est complètement putréfié.

L'œsophage et la trachée paraissent sains.

Les poumons plongés dans l'eau, avec le cœur et le thymus, vont au fond du vase. Il en est de même des fragments; ces derniers ne dégagent pas, par la pression, de fines bulles d'air.

Le cœur est vide.

Il n'y a ni ecchymoses sous-pleurales, ni ecchymoses sous-péricardiques.

L'estomac contient un peu de mucus non aéré.

Le foie, la rate et les reins sont putréfiés.

Le méconium occupe les dernières parties du gros intestin.

Les points d'ossification du calcaneum et de l'astragale sont très développés.

Le point d'ossification des condyles de l'extrémité inférieure du fémur n'existe pas.

Le maxillaire inférieur possède huit alvéoles nettement cloisonnées.

Conclusions. — 1° Le cadavre est celui d'un enfant nouveau-né, du sexe masculin, paraissant arrivé au huitième mois environ de la vie intra-utérine, mais n'ayant pas encore atteint huit mois et demi.

2° Il n'est pas démontré que cet enfant ait respiré, il semble probable qu'il a dû mourir dans l'utérus avant de naître.

3° Ce cadavre paraît avoir séjourné environ un mois dans le liquide des fosses d'aisances; la putréfaction est trop avancée pour qu'il soit actuellement possible de constater des traces de violences qui n'auraient intéressé que les parties superficielles de la peau.

4° L'absence de ligature du cordon ombilical prouve que cet enfant n'a pas reçu au moment de sa naissance les soins habituels.

6. Mort-né à huit mois et demi. — Je soussigné, Paul Brouardel, commis par M. Thibierge, substitut de M. le procureur de la République près le tribunal de première instance du département de la Seine, en vertu d'une ordonnance, en date du 19 mai 1886, ainsi conçue :

« Vu les articles 32 et 43 du code d'instruction criminelle et le procès-verbal dressé le 17 mai 1886, par M. le commissaire de police du quartier des Enfants-Rouges, constatant le transport à la Morgue du cadavre d'un enfant nouveau-né, du sexe masculin, trouvé rue du Vert-Bois, n° 4.

« Commettons M. le Dr Brouardel, à l'effet de procéder à l'autopsie du cadavre, de rechercher les causes de la mort et de constater tous indices de crime ou délit. »

Serment préalablement prêté, ai procédé à cette autopsie le 19 mai 1886.

Le cadavre est celui d'un enfant nouveau-né, du sexe masculin, pesant 2^{kg} 550 et mesurant 52 centimètres de longueur totale. Le cordon ombilical a été arraché au ras de l'ombilic. La putréfaction gazeuse est extrêmement avancée et l'épiderme s'enlève par larges lambeaux. Ce cadavre exhale une forte odeur de matières fécales.

Sur la région latérale droite du cou, à la partie supérieure de la

poitrine, sous le sein droit et dans le creux de l'aisselle, se trouvent des plaies de différentes dimensions, sans suffusion sanguine sous les bords, résultant de morsures de rats.

Les ongles affleurent l'extrémité de la pulpe des doigts, le cuir chevelu est recouvert de nombreux petits cheveux.

Les os du crâne ne sont pas fracturés, le cerveau est complètement putréfié. Le diamètre antéro-postérieur de la tête mesure 112 millimètres, le diamètre transverse 95 millimètres.

L'œsophage et la trachée paraissent sains.

Il n'y a pas d'ecchymoses sous-pleurales. Plongés dans l'eau avec le cœur et le thymus, les poumons surnagent. Pressés sous l'eau les fragments de poumons dégagent de grosses bulles d'air, puis ils vont au fond du vase.

Les cavités du cœur sont vides. Les valvules paraissent saines. Il n'y a pas d'ecchymoses sous-péricardiques.

L'estomac ne contient pas de mucus aéré.

Le foie, la rate et les reins sont putréfiés.

Le méconium occupe les dernières parties du gros intestin.

Le calcaneum et l'astragale possèdent chacun un point d'ossification très développé.

Les condyles de l'extrémité inférieure du fémur ne présentent pas de point d'ossification.

Le maxillaire inférieur a huit alvéoles nettement cloisonnées.

Conclusions. — 1° Le cadavre est celui d'un enfant nouveau-né, du sexe masculin, arrivé à huit mois ou huit mois et demi environ de vie intra-utérine.

2° Il n'est pas démontré que cet enfant ait respiré.

3° Les différentes plaies que le cadavre porte sur le côté droit du corps ont été faites après la mort et résultent de morsures faites par des rongeurs tels que les rats.

4° La putréfaction est trop avancée pour qu'il soit possible de reconnaître des lésions qui n'auraient intéressé que les parties superficielles de la peau.

7. Mort-né à huit mois. Macération. — Je soussigné, Paul Brouardel, commis par M. Ditte, substitut de M. le procureur de la République près le tribunal de première instance du département de la Seine, en vertu d'une ordonnance, en date du 4 novembre 1884, ainsi conçue :

« Vu les articles 32 et 43 du code d'instruction criminelle et le procès-verbal dressé le 3 novembre 1884, par M. le commissaire de police du quartier de Saint-Germain-l'Auxerrois, constatant le transport à la Morgue d'un fœtus du sexe masculin.

« Commettons M. le D^r Brouardel, à l'effet de procéder à l'autopsie du cadavre, de rechercher les causes de la mort et de constater tous indices de crime ou délit. »

Serment préalablement prêté, ai procédé à cette autopsie le 7 novembre 1884.

Le cadavre est celui d'un fœtus du sexe masculin, il est dans un état de putréfaction extrêmement avancé. Les yeux sont excavés, l'épiderme se détache très facilement. Il mesure 41 centimètres de longueur totale et pèse 1^{kg},220. Le cordon ombilical mesure 7 à 8 centimètres de longueur et ne porte pas de ligature.

Le diamètre antéro-postérieur de la tête mesure 112 millimètres et le diamètre bi-pariétal 81 millimètres.

Les os du crâne ne sont pas fracturés. Le cerveau est complètement putréfié et réduit à l'état de bouillie.

Les poumons ne sont pas très développés. Plongés dans l'eau avec le cœur, ils surnagent, mais les fragments de poumons pressés sous l'eau font soudre de grosses bulles d'air et ainsi pressés ils vont au fond du vase.

Le cœur est vide et paraît sain.

Le foie, la rate et les reins paraissent sains.

Le méconium occupe l'intestin grêle et les premières parties du gros intestin.

Le calcaneum et l'astragale présentent chacun un point d'ossification très développé.

Les condyles de l'extrémité inférieure du fémur ne présentent pas de point d'ossification.

Conclusions. — 1^o Le cadavre est celui d'un fœtus, du sexe masculin, ayant près de huit mois de vie intra-utérine.

2^o Il n'est pas démontré qu'il ait respiré, les bulles d'air qui se trouvaient dans les bronches peuvent être la conséquence de la putréfaction.

3^o Ce cadavre paraît avoir macéré pendant un certain temps dans un liquide, peut-être même avant sa naissance dans le liquide de l'amnios (mort-né).

4^o La putréfaction est trop avancée pour qu'il soit actuellement possible de constater des traces de violences qui n'auraient intéressé que les parties superficielles de la peau.

8. Mort-né à huit mois. Macération. — Je soussigné, Paul Brouardel, commis par ordonnance de M. de la Fuye, substitut de M. le procureur de la République, à l'effet de procéder à l'autopsie du cadavre d'un enfant nouveau-né dont est accouchée

la femme M..., concierge rue de Vaugirard, de rechercher les causes de la mort et de constater tous indices de crime ou délit.

Serment préalablement prêté, ai procédé le 28 juin 1878 à l'autopsie du cadavre de ce nouveau-né.

Le cadavre est celui d'un enfant nouveau-né du sexe féminin, il pèse 4^{kg},620, mesure 45 centimètres.

Le cordon ombilical a été coupé à 7 centimètres de la paroi abdominale.

La peau du corps présente une couleur verdâtre uniforme, un peu rouge au niveau des parties génitales. L'épiderme est macéré, il se détache par larges lambeaux. La tête est aplatie d'avant en arrière.

On ne note aucune trace de violence, en particulier autour du cou et des lèvres.

Les poumons sont bruns, ont une couleur uniforme dans toute leur étendue. Ils sont peu volumineux et entièrement cachés dans les gouttières costo-vertébrales. Jetés dans l'eau avec le cœur, puis séparément et enfin après leur division en fragments, ils tombent au fond du vase dans chacune de ces diverses expériences. La pression sous l'eau ne fait sortir de leur surface aucune bulle de gaz. Il n'y a pas d'ecchymoses sous-pleurales ou sous-péricardiques.

Les cavités du cœur sont remplies par des caillots sanguins.

Le foie est flasque, mou, non congestionné, la rate est volumineuse.

Les os du crâne ne sont pas fracturés, l'encéphale est sans lésion apparente. La symphyse du maxillaire inférieur est rompue par macération.

Les condyles du fémur ne présentent pas encore de point d'ossification.

Le maxillaire inférieur ne présente encore qu'une seule cloison dentaire.

Conclusions. — 1° L'enfant dont est accouchée la femme M... n'avait pas plus de huit mois de vie intra-utérine.

2° Il n'a pas respiré.

3° L'état de l'épiderme, celui des organes génitaux, l'aplatissement de la tête, prouvent qu'il a macéré plusieurs jours (4 ou 5) après sa mort dans la cavité utérine. C'est un mort-né.

9. Mort-né à terme. — Je soussigné, Paul Brouardel, commis par ordonnance de M. de la Fuye, substitut de M. le procureur de la République, à l'effet de procéder à l'autopsie du cadavre d'un nouveau-né trouvé près de la porte de Saint-Ouen, serment préalablement prêté, ai procédé le 17 juillet 1878 à cette autopsie, à

l'effet de rechercher les causes de la mort et de constater tous indices de crime ou délit.

Le cadavre est celui d'un enfant nouveau-né du sexe féminin, il pèse 3^k1,003, il mesure 53 centimètres.

Le cordon est coupé, non déchiré, à 7 centimètres de son insertion ombilicale. Il ne porte pas de ligature.

La putréfaction est à peine commencée. La rigidité cadavérique a disparu.

Le cadavre ne présente en aucun point de traces de violence. Notamment autour des lèvres, du nez et du cou, on ne constate ni écorchure, ni ecchymose, ni suffusion sanguine sur la peau ou dans le tissu cellulaire sous-cutané.

Il n'y a pas d'ecchymoses sous-conjonctivales ou dans le tissu cellulaire sous-épicroânien.

Les os du crâne ne sont pas fracturés. Le cerveau est sain.

La bouche, le pharynx, la trachée et les bronches ne renferment aucune mucosité. Les poumons petits, couverts par le cœur et le thymus, occupent les gouttières costo-vertébrales. Plongés dans l'eau avec le cœur, puis isolément, après leur séparation du cœur et du thymus, et enfin par fragments, ils tombent au fond du vase. Les fragments pressés sous l'eau ne laissent pas dégager de bulles de gaz. Ils ne présentent aucune trace d'emphysème, leur surface est tachetée par trois ecchymoses sous-pleurales bien nettes.

Le cœur ne contient aucun caillot sanguin.

L'estomac renferme des mucosités non aérées.

Le méconium n'est pas encore descendu dans les dernières parties du gros intestin.

Le foie et les reins sont sains.

La vessie est remplie d'urine.

Les condyles des fémurs présentent leur point d'ossification normal. Le maxillaire inférieur est cloisonné par quatre lamelles osseuses.

Conclusions. — 1° L'enfant nouveau-né trouvé près de la porte de Saint-Quen est du sexe féminin, il était arrivé au terme de la vie intra-utérine.

2° Il n'a pas respiré.

3° Il ne porte sur aucun point du corps des traces de violence.

4° C'est un mort-né, l'état de son épiderme ne permet pas de croire qu'il ait séjourné longtemps dans la cavité intra-utérine après sa mort. Il est probable qu'il est mort pendant l'accouchement.

5° La date de la naissance ne doit pas remonter à plus de trois ou quatre jours.

10. Mort-né à terme. — Je soussigné, Paul Brouardel, commis par ordonnance de M. de la Fuye, substitut de M. le procureur de la République, à l'effet de procéder à l'autopsie du cadavre d'un nouveau-né trouvé quai de Billy, serment préalablement prêté, ai procédé le 23 juin 1878 à cette autopsie, pour rechercher les causes de la mort et constater tous indices de crime ou délit.

Le cadavre est celui d'un nouveau-né du sexe masculin, il est assez vigoureux, il pèse 2^k1,845, et mesure 51 centimètres.

Le cordon ombilical, long de 35 centimètres, adhère à l'ombilic, il est arraché et ne porte pas de ligature. Le cordon n'est pas tordu sur lui-même, il forme un ruban rougeâtre et mollasse.

Le cadavre est dans un état de putréfaction déjà assez avancé, l'épiderme se détache sur toute l'étendue du corps par le moindre frottement, les parties sexuelles sont d'une couleur rouge brun, les os du crâne sont très mobiles, la tête est tuméfiée surtout à sa partie postérieure, elle est aplatie d'avant en arrière.

On ne trouve sur aucun point du corps, notamment autour des lèvres et sur le cou, aucune lésion, ecchymose ou écorchure.

Les os du crâne ne sont pas fracturés. L'encéphale est très mou, sans lésion, ni épanchement sanguin.

Le pharynx, la trachée ne présentent pas d'altération.

Les poumons sont peu volumineux, de couleur rouge foncé, couverts de taches rouges et d'ecchymoses sous-pleurales très nettes. On en trouve également sur le diaphragme, mais pas sur le péricarde.

Les poumons jetés dans l'eau avec le cœur affleurent la surface de l'eau, il en est de même quand on renouvelle l'expérience après avoir coupé les poumons en fragments. Pressés sous l'eau, il se dégage des grosses bulles de gaz et quelques bulles plus fines.

Le cœur est vide. L'estomac ne contient que des mucosités non aérées.

Le méconium remplit les deux tiers inférieurs du gros intestin.

Les condyles ont leur point d'ossification normal; quatre aréoles au maxillaire inférieur.

Conclusions. — 1° Le cadavre est celui d'un nouveau-né arrivé à la fin du neuvième mois de la vie intra-utérine.

2° L'apparence extérieure, le décollement de l'épiderme, la forme de la tête, la couleur des organes génitaux, la forme du cordon, l'ensemble constituent les caractères propres des enfants mort-nés qui n'ont séjourné que peu de temps après leur mort dans la cavité utérine.

3° Les épreuves docimasiques ne prouvent pas que l'enfant ait

respiré. La natation incomplète des poumons s'explique par leur putréfaction.

4° Le cadavre ne présente pas de traces de violence.

5° L'époque de la naissance doit remonter à cinq ou six jours.

11. Mort-né à terme. Submersion. — Je soussigné, Paul Brouardel, commis par ordonnance de M. Desjardins, substitut de M. le procureur de la République, à l'effet de procéder à l'autopsie du cadavre d'un nouveau-né repêché dans la Seine, serment préalablement prêté, ai procédé le 14 février 1879 à cette autopsie, à l'effet de rechercher les causes de la mort et de constater tous indices de crime ou délit.

Le cadavre est celui d'un nouveau-né du sexe féminin. Il pèse 2^{kg} 250, il mesure 49 centimètres.

Le cordon ombilical est adhérent, il mesure 13 centimètres, il est flétri et paraît nettement coupé.

Ce cadavre est complètement recouvert d'une épaisse couche de limon très adhérent, celle-ci ne se détache que par un lavage énergique qui enlève en même temps l'épiderme.

La putréfaction est très avancée, la couleur des yeux n'est plus reconnaissable. Les tissus sont gonflés, distendus par des gaz et par l'eau. Cet état rend impossible la constatation de lésions qui n'auraient intéressé que l'épiderme ou les couches superficielles du derme. Les ongles des doigts et des orteils se détachent très facilement, quelques-uns sont tombés spontanément.

Autour du cou, on trouve une ficelle analogue à celle qui sert à faire la mèche des fouets, elle forme un nœud coulant peu serré, l'anse laisse facilement passer les quatre doigts de la main. L'autre bout de la ficelle se termine par une double extrémité libre qui paraît être le reste d'un autre nœud coulant, rompu soit par la dent d'un rongeur, soit par usure.

Sur la peau du cou, le lien n'a laissé aucune trace actuellement appréciable, le tissu cellulaire sous-cutané ne contient pas d'épanchement sanguin dans les points correspondants.

Autour des lèvres et du cou, on ne constate ni érosion, ni écorchure.

Sous le cuir chevelu, il n'y a pas d'ecchymoses sous-épicraniennes. Au point correspondant à l'union de l'occipital et des deux pariétaux, on trouve une poche rougeâtre, reste probable de la bosse sanguine de l'accouchement. Les os du crâne ne sont pas fracturés. Le cerveau très putréfié ne présente aucune lésion appréciable.

La trachée et le larynx contiennent quelques grains de sable

fin. Les plèvres ne sont pas tachelées par des ecchymoses sous-pleurales. Elles sont soulevées en différents points par de grosses bulles de putréfaction et de larges plaques d'emphysème. Jetés dans l'eau les poumons surnagent. Coupés en fragments on constate que les uns surnagent et que les autres tombent au fond du vase. En pressant ces fragments sous l'eau, on fait sortir beaucoup de grosses bulles de gaz et quelques-unes petites, mais peu nombreuses.

Le péricarde est également soulevé par des bulles de gaz, il ne présente pas d'ecchymoses. Il renferme du liquide séro-sanguinolent. Cette coloration est le résultat de la transsudation de la matière colorante du sang. La surface interne du cœur et les valvules sont fortement teintées par cette matière colorante.

Le pharynx ne présente rien d'anormal. L'estomac est complètement vide, le méconium occupe les dernières parties du gros intestin. Le foie et les reins sont dans leur état normal.

Les points d'ossification des deux fémurs sont très volumineux. Les deux branches du maxillaire inférieur sont cloisonnées par quatre alvéoles bien distinctes.

Conclusions. — 1° Ce nouveau-né est arrivé à la fin du neuvième mois de la vie intra-utérine.

2° Il n'est pas certain qu'il ait respiré.

3° On ne constate sur son corps aucune trace de violence.

4° Le cadavre semble avoir séjourné dans l'eau quinze ou vingt jours.

C. — Enfants morts pendant le travail.

12. Mort pendant le travail. Hémorragie de l'arachnoïde. — Je soussigné, Paul Brouardel, commis par M. Feuilloley, substitut de M. le procureur de la République près le tribunal de première instance du département de la Seine, en vertu d'une ordonnance, en date du 9 mai 1883, ainsi conçue :

« Vu les articles 32 et 43 du code d'instruction criminelle et le procès-verbal dressé le 8 mai 1883 par M. le commissaire de police du quartier de la Porte-Saint-Denis, constatant l'envoi à la Morgue du cadavre de l'enfant dont est accouchée la fille L... (Marie), âgée de vingt ans, actuellement consignée à l'hôpital Lariboisière.

« Commettons M. le D^r Brouardel, à l'effet de procéder à l'autopsie du cadavre, de rechercher les causes de la mort, de procéder également à la visite médicale de la fille L... et de constater tous indices de crime ou délit. »

Serment préalablement prêté, ai procédé à ces divers examens, les 9 et 18 mai 1883.

I. *Autopsie du cadavre de l'enfant, le 9 mai 1883.* — Le cadavre est celui d'un jeune enfant du sexe masculin, mesurant 47 centimètres de longueur totale, et 23 centimètres de l'ombilic au vertex. Il pèse 2^k¹,500. Le cordon ombilical est encore adhérent à l'ombilic, il mesure 24 centimètres de longueur et présente, à son extrémité libre, une section oblique, pas très nette, et paraissant résulter d'une déchirure; le cordon ne porte aucune ligature. Cet enfant n'était pas emmaillotté et ne semble pas avoir reçu les soins que l'on donne en général aux nouveau-nés.

On ne constate aucune trace de violence sur la peau des différentes parties du corps et notamment sur celle du cou, du nez, des lèvres et de la région postérieure de la tête et du cou. La surface du corps est souillée par un peu de sang desséché. La putréfaction est à peine commencée. Il n'y a pas d'ecchymoses sous-conjonctivales.

Les os du crâne ne sont pas fracturés. Sous le cuir chevelu se trouvent une bosse séro-sanguine ainsi que quelques ecchymoses sous-épicraniennes. A l'ouverture du crâne, on rouve dans la cavité de l'arachnoïde un léger épanchement sanguin. Sur le cervelet se trouve une petite couche de sang coagulé. Le cerveau, le cervelet ainsi que le bulbe paraissent sains.

On ne trouve pas de corps étranger dans l'arrière-bouche. Par la trachée, il sort une assez grande quantité de spume. Les poumons et le cœur jetés dans un vase plein d'eau nagent; séparés du cœur, les poumons continuent à nager, et ces derniers découpés en fragments qu'on presse au fond de l'eau, font sourdre de petites bulles d'air très fines qui viennent se réunir à la surface du liquide sous forme de plaques de mousse. Sur les poumons se trouvent quelques ecchymoses sous-pleurales, ainsi que sur le cœur des ecchymoses sous-péricardiques. Les cavités du cœur contiennent du sang liquide et les valvules sont saines.

Le foie est volumineux et paraît sain.

L'estomac contient beaucoup de mucosités aérées.

La rate et les reins sont sains.

Le méconium remplit les dernières parties du gros intestin.

Les testicules sont descendus dans le scrotum.

Le maxillaire inférieur présente quatre alvéoles nettement cloisonnées. Les condyles des extrémités inférieures du fémur présentent un très petit point d'ossification. Le point d'ossification de l'astragale est à peine indiqué. Le calcanéum, le sacrum et le sternum ont leurs points d'ossification.

Conclusions. — 1° Le cadavre est celui d'un enfant nouveau-né du sexe masculin, ayant un peu dépassé le huitième mois de la vie intra-utérine.

2° Cet enfant a largement respiré.

3° La mort paraît être le résultat d'une hémorragie de l'arachnoïde. Celle-ci peut être la conséquence du travail de l'accouchement.

4° Il n'est pas démontré que l'enfant ait succombé à une asphyxie provoquée.

5° L'absence de ligature du cordon semble démontrer que cet enfant n'a pas reçu les soins indispensables pour faire vivre les enfants nouveau-nés, notamment ceux qui sont au moment de leur naissance sous l'influence d'un trouble de l'innervation ou de la circulation.

H. Visite de la fille L..., le 18 mai 1883. — La fille L... (Marie), est âgée de vingt ans. Elle n'est pas très grande et ne paraît pas très vigoureuse. Elle nous déclare jouir habituellement d'une bonne santé, n'avoir jamais été malade. Elle serait arrivée à Paris depuis deux ans. La grossesse qu'elle vient d'avoir serait la première. Cette fille, toujours régulièrement réglée, aurait eu ses règles pour la dernière fois, le 6 septembre dernier, et à l'époque ordinaire. La grossesse aurait été très bonne; le 7 mai dernier, vers les 5 heures du matin, la fille L... aurait été prise d'une douleur; elle nous déclare qu'elle se serait levée pour uriner dans son vase et qu'il serait sorti une boule d'eau, puis du sang, et l'enfant qui serait tombé dans le fond du vase. L'accouchement aurait été très rapide. L'enfant en tombant dans le vase aurait lâché un petit cri, puis il n'aurait plus bougé, ni crié, et la mère en voyant son enfant mort aurait tiré sur le cordon et détaché très facilement le délivre.

Actuellement nous constatons, chez cette fille, que les seins sont développés; les aréoles mammaires sont brunes et, par la pression l'on fait sourdre un peu de lait des seins. Sur la peau du ventre, l'on constate quelques vergetures récentes; la fille L... a un écoulement de lochies assez abondant.

Conclusions. — 1° La fille L... porte les traces d'un accouchement récent.

2° La grossesse a certainement atteint le huitième mois.

3° Sur deux points les assertions de cette fille sont inexactes :
α, L'accouchement a duré plus longtemps qu'elle ne le déclare, ainsi que le démontre la bosse sanguine du cuir chevelu;

β, L'enfant a dû faire plusieurs respirations, car ses vésicules pulmonaires étaient largement dilatées.

13. Mort pendant le travail. Hémorragie de l'arachnoïde. — Je soussigné, Paul Brouardel, commis par M. Feuilloley, substitut de M. le procureur de la République près le tribunal de première instance du département de la Seine, en vertu d'une ordonnance, en date du 8 octobre 1880, ainsi conçue :

« Vu les articles 32 et 43 du code d'instruction criminelle et le procès-verbal dressé le 8 octobre par M. le commissaire du quartier des Enfants-Rouges, constatant l'envoi à la Morgue du cadavre d'un nouveau-né, masculin, né de la fille L... (Joséphine), âgée de dix-huit ans.

« Commettons M. le Dr Brouardel, à l'effet de procéder à l'autopsie du cadavre, de rechercher les causes de la mort et de constater tous indices de crime ou délit. »

Serment préalablement prêté, ai procédé à cette autopsie, le 9 octobre 1880.

Le cadavre est celui d'un enfant nouveau-né du sexe masculin, pesant 3^{kg},190, et mesurant 50 centimètres de longueur totale. — Le corps n'est pas putréfié; la face et le tronc présentent une coloration d'un rouge violacé; le cordon est coupé nettement à 3 centimètres de l'ombilic, et lié par plusieurs brins de fil assez fin.

Le corps et notamment le cou et la face ne présentent pas de traces de violences.

Ouverture du corps. — Il existe sous le cuir chevelu une bosse sanguine occupant la convexité du pariétal droit.

Les os du crâne ne sont pas fracturés.

On trouve sur l'hémisphère gauche du cerveau un épanchement intra-arachnoïdien de sang à demi coagulé qui occupe les faces supérieure et externe de cet hémisphère.

La bouche et l'arrière-gorge ne renferment pas de corps étranger. Le larynx et la trachée ne contiennent pas d'écume.

Les poumons remplissent la cavité thoracique; ils présentent de nombreuses ecchymoses sous-pleurales. Plongés dans l'eau avec le cœur, ils surnagent; divisés en morceaux, chacun de ces morceaux surnage également et laisse échapper, quand on le comprime sous l'eau, de très fines bulles de gaz qui viennent former de petits groupes à la surface. A la loupe, on aperçoit sous la plèvre les vésicules pulmonaires distendues par l'air; on ne trouve pas de bulles de gaz de putréfaction.

Le cœur est sain, ses cavités sont vides.

L'estomac renferme quelques mucosités, mais pas de gaz. Les intestins ne contiennent pas de gaz non plus; le gros intestin est rempli de méconium.

Le foie a son aspect et son volume normaux.

P. BROUARDEL. — L'Infanticide.

13

La rate et les reins sont sains.

Le point d'ossification de l'extrémité inférieure du fémur, mesure 3 millimètres de diamètre.

Le maxillaire inférieur contient huit alvéoles cloisonnées.

Le placenta pesait 570 grammes et mesurait 18 centimètres sur 16 et demi.

Le cordon était long de 42 centimètres.

Conclusions. — 1° Le cadavre soumis à notre examen est celui d'un enfant parvenu au moins à huit mois et demi de gestation.

2° Cet enfant a largement respiré.

3° Son corps ne présente aucune trace de violences.

4° Sa mort est le résultat de l'hémorragie qui couvre la surface du cerveau.

5° Cette lésion ne saurait être considérée comme résultant de violences extérieures; elle survient spontanément pendant les efforts d'un accouchement laborieux.

6° Elle a pu permettre à l'enfant de faire quelques inspirations, mais elle était nécessairement mortelle.

14. Mort pendant le travail par hémorragie méningée. — Je soussigné, Paul Brouardel, commis par M. Dupont, substitut de M. le procureur de la République près le tribunal de première instance du département de la Seine, en vertu d'une ordonnance, en date du 29 mai 1880, ainsi conçue :

« Vu les articles 32 et 42 du code d'instruction criminelle et le procès-verbal dressé le 28 mai 1880, par M. le commissaire de police du quartier de l'Europe, constatant le décès d'un nouveau-né, arrivé rue de Moscou, 18, le 26 mai 1880, dont le cadavre a été transporté à la Morgue.

« Commettons M. le Dr Brouardel, à l'effet de procéder à l'autopsie du cadavre, de rechercher les causes de la mort et de constater tous indices de crime ou délit. »

Serment préalablement prêté, ai procédé à cette autopsie le 31 mai 1880.

Aspect extérieur. — Le cadavre est celui d'un enfant nouveau-né du sexe masculin mesurant 54 centimètres de longueur et pesant 3^{kg},200.

Le cordon ombilical n'a pas été lié; il semble avoir été séparé par déchirure plutôt que par section nette; la longueur de la portion adhérente à l'ombilic est de 21 centimètres.

Il n'existe pas d'ecchymoses sous-conjonctivales; la face et le cou ne présentent pas d'ecchymoses ni de traces de coups d'ongles. Le reste du corps est également exempt de marques de violences.

Ouverture du corps. — Les os du crâne sont intacts. L'aponévrose épicroticienne présente de nombreuses ecchymoses. Les méninges sont très congestionnées; sur la partie supérieure de la tente du cervelet, il existe une suffusion sanguine assez considérable. — La substance de l'encéphale n'est pas très congestionnée.

La trachée ne contient pas d'écume.

Les poumons sont recouverts d'un assez grand nombre d'ecchymoses sous-pleurales très nettes et parfaitement limitées. Ils n'ont pas été pénétrés par l'air; plongés dans l'eau, ils tombent au fond du vase; sectionnés et comprimés au fond de l'eau, ils ne laissent dégager aucune bulle de gaz.

L'enveloppe du cœur offre quelques ecchymoses sous-péricardiques; ses cavités droites contiennent un peu de sang liquide.

L'estomac renferme une petite quantité de mucus non aéré.

Le gros intestin contient du méconium dans sa dernière partie.

Le foie et les reins sont normaux.

La rate est un peu grosse.

La mâchoire inférieure présente six alvéoles nettement cloisonnées.

Le point d'ossification de l'extrémité inférieure du fémur existe, mais offre de très petites dimensions.

Conclusions. — 1° Cet enfant nouveau-né était arrivé au terme normal de la gestation.

2° Il n'a pas respiré.

3° Le corps ne présente aucune trace de violences.

4° La mort est la conséquence de l'hémorragie méningée survenue probablement pendant le travail de l'accouchement.

15. Mort par longueur du travail de l'accouchement. — Je soussigné, Paul Brouardel, commis par ordonnance de M. E. Desjardins, substitut de M. le procureur de la République, à l'effet de procéder à l'autopsie du cadavre de l'enfant nouveau-né de la fille Jeanne L..., serment préalablement prêté, ai procédé le 6 mars 1879 à cette autopsie, à l'effet de rechercher les causes de la mort et de constater tous indices de crime ou délit.

Le cadavre est celui d'un enfant nouveau-né du sexe masculin, très vigoureux.

Il pèse 3^{kg} 900 et mesure 52 centimètres, dont 29 de l'ombilic au sommet de la tête.

Le cordon ombilical est gros et frais. Il a été coupé à son extrémité libre; il est entouré près de cette extrémité par un lien qui en fait deux fois le tour et qui paraît être un cordon de tablier.

La putréfaction est à peine commencée, on trouve quelques lividités cadavériques sur le tronc et les joues.

Les conjonctives palpébrales sont le siège d'une congestion ecchymotique très intense.

On ne constate sur aucune partie du corps, notamment autour des lèvres et du cou, de traces de violence, écorchure, érosion, ecchymose.

Sous le cuir chevelu et sous le périoste des os du crâne, on voit quelques ecchymoses sous-épicroaniques très nettes. La bosse séro-sanguine occipito-pariétale est très volumineuse.

Les os du crâne ne sont pas fracturés.

Les méninges et l'encéphale sont un peu congestionnés.

La trachée et les grosses bronches ne contiennent pas de mucosités.

Les plèvres sont tachetées par huit ou dix ecchymoses sous-pleurales très fines et peu nettes. Les poumons sont d'un rouge brun ardoisé. Plongés dans l'eau avec le cœur et le thymus, ils nagent, mais leur bord costo-vertébral ne dépasse le niveau de l'eau que de quelques millimètres. Les fragments des poumons viennent également affleurer la surface de l'eau. La pression sous l'eau de ces différents fragments ne laisse sortir qu'un très petit nombre de fines bulles d'air, et les plaques de mousse qui s'élèvent à la surface du liquide sont très petites et peu abondantes.

Le péricarde et le cœur sont sains.

L'estomac contient des mucosités mêlées de quelques bulles de gaz.

Le gros intestin est rempli par du méconium. Le côlon transverse présente en deux points un rétrécissement notable, les matières contenues dans l'intestin traversent ces deux points rétrécis, mais il faut pour y parvenir faire un effort notable.

Le foie et les reins sont sains.

Les points d'ossification des condyles des deux fémurs sont bien développés. Les deux branches du maxillaire inférieur sont cloisonnées par cinq alvéoles nettement circonscrites.

Conclusions. — 1° Le cadavre est celui d'un enfant nouveau-né, parvenu au terme de la vie intra-utérine.

2° Cet enfant a respiré, mais cette fonction ne s'est pas largement établie.

3° Le cadavre ne porte aucune trace de violence;

4° Nous n'avons constaté aucune lésion ou malformation congénitale qui puisse révéler la cause immédiate de la mort.

Les rétrécissements du côlon transverse auraient peut-être rendu plus tard difficile la circulation des matières intestinales,

mais ils n'avaient pas mis obstacle au passage du méconium, et n'ont pu provoquer de désordre capable d'expliquer la mort au moment de la naissance.

5° Le volume de l'enfant (3^{kg},900), le développement de la bosse occipito-pariétale, doivent faire penser que le travail de l'accouchement a été d'une certaine durée. Il est possible que l'enfant ait souffert de ce travail prolongé et qu'il ait succombé, au moment de sa naissance, victime de l'ignorance des personnes présentes, incapables de lui donner les soins nécessaires pour le rappeler à la vie.

16. Mort pendant le travail. Présentation par le siège. — Je soussigné, Paul Brouardel, commis par ordonnance de M. de la Fuye, substitut de M. le procureur de la République, à l'effet de procéder à l'autopsie du cadavre de l'enfant nouveau-né de la fille C..., serment préalablement prêté, ai procédé le 19 juillet 1878 à cette autopsie, à l'effet de rechercher les causes de la mort et de constater tous indices de crime ou délit.

Cet enfant nouveau-né est du sexe masculin, il pèse 2^{kg},800 et mesure 50 centimètres. Le cordon a été coupé nettement à 1 centimètre et demi de l'ombilic, il ne porte pas trace de ligature.

La putréfaction n'est pas commencée.

On trouve sur la peau de la face des plaques parcheminées, au niveau de la pointe et des ailes du nez, elles se prolongent des deux côtés des ailes en suivant le sillon naso-labial. Au-dessous de la lèvre inférieure, on voit une ligne parcheminée, concave en bas, circonscrivant la ligne supérieure de la bosse du menton. Dans le tissu cellulaire qui double la peau, il n'existe ni épanchement ni suffusion de sang.

Sur les parties latérales du cou, au-dessus du tiers moyen des clavicules, on trouve des empreintes au niveau desquelles l'épiderme, quoiqu'il soit encore adhérent, est froissé, plissé. A gauche cette empreinte est double et se trouve au niveau du bord interne de l'insertion du muscle sterno-mastoidien; à droite elle forme une ligne de 3 ou 4 centimètres, et semble formée par quatre marques distinctes à droite au niveau de l'insertion du bord externe du même muscle.

Dans le tissu cellulaire qui double ces empreintes, il n'y a pas de suffusion sanguine.

On ne trouve plus sur les diverses autres parties du corps qu'une double petite érosion semblable à un coup d'ongle siégeant à 2 centimètres au-dessus du pli de l'aîne de chaque côté et n'intéressant que l'épiderme.

Sous la peau du crâne, il n'y a pas de bosse sanguine, ni d'œdème, rappelant la bosse qui se trouve sur la tête de presque tous les nouveau-nés, mais il existe des ecchymoses sous-épicraniennes assez larges et nombreuses.

Les os du crâne ne sont pas fracturés. Dans la cavité de l'arachnoïde, autour du cerveau et du cervelet, il s'est formé un vaste épanchement de sang, un peu visqueux, mais encore liquide, qui enveloppe toutes les parties de l'encéphale. Cet épanchement est très uniformément réparti. Les poumons sont peu volumineux, cachés dans les gouttières costo-vertébrales, d'une couleur gris ardoise uniforme, tachetés de nombreuses ecchymoses sous-pleurales, siégeant sur les plèvres pulmonaires et pariétales, le diaphragme. Placés dans l'eau avec le cœur et le thymus, puis séparément, puis par fragments, les poumons ou leurs diverses parties plongent au fond de l'eau. La pression entre les doigts ne laisse pas sortir de leur parenchyme une seule bulle d'air.

Sur le cœur il n'y a pas d'ecchymose sous-péricardique.

La bouche, le pharynx, le larynx et la trachée sont sains.

L'estomac contient du mucus non aéré.

Il n'y a pas de méconium dans l'intestin, ni d'urine dans la vessie.

Le foie, les reins, la rate sont sains.

Le maxillaire inférieur est cloisonné par quatre alvéoles très nettes.

Les condyles du fémur ont leurs points d'ossification bien développés.

Conclusions. — 1° L'enfant dont est accouchée la fille C... est arrivé au terme de la vie intra-utérine, au neuvième mois.

2° Il n'a pas respiré, c'est un mort-né.

3° L'absence de bosse œdémateuse ou sanguine, sur le crâne, l'absence de méconium dans l'intestin, prouvent qu'au moment de l'accouchement l'enfant s'est présenté par le siège.

4° C'est pendant les efforts nécessaires pour dégager la tête retenue dans la cavité du bassin qu'ont été produites les érosions parcheminées que nous avons notées sur le cou et la face, ainsi que l'épanchement sanguin qui enveloppe l'encéphale.

5° L'enfant est donc mort asphyxié, étranglé pendant l'accouchement, par suite d'une présentation vicieuse, à laquelle on n'a pas su remédier.

6° La naissance de l'enfant ne doit pas dater de plus de trois ou quatre jours.

D. — Infanticides par suffocation.

17. Asphyxie par suffocation. — Je soussigné, Paul Brouardel, commis par M. Ditte, substitut de M. le procureur de la République près le tribunal de première instance du département de la Seine, en vertu d'une ordonnance, en date du 21 janvier 1885, ainsi conçue :

« Vu les articles 32 et 43 du code d'instruction criminelle et le procès-verbal dressé le 20 janvier 1885 par M. le commissaire de police du quartier de la Salpêtrière constatant le transport à la Morgue du cadavre de l'enfant P... (Edmond).

« Commettons M. le D^r Brouardel, à l'effet de procéder à l'autopsie du cadavre, de rechercher les causes de la mort et de constater tous indices de crime ou délit. »

Serment préalablement prêté, ai procédé à cette autopsie le 25 janvier 1885.

Le cadavre est celui d'un jeune enfant du sexe masculin, paraissant âgé de deux ou trois jours. La cicatrice ombilicale n'est pas encore complète, le cordon mesure 4 centimètres. La rigidité cadavérique a complètement disparu et la putréfaction n'est pas commencée. Ce petit cadavre pèse 2^{kil},600, et mesure 51 centimètres de longueur totale.

On ne constate aucune trace de violence sur les différentes parties du corps, notamment sur la peau du cou et autour de la bouche.

Le diamètre transversal de la tête mesure 10 centimètres, le diamètre antéro-postérieur 11 centimètres. Il n'y a pas d'épanchement sous le cuir chevelu. Les os du crâne ne sont pas fracturés. Le cerveau ne présente aucune lésion ainsi que le bulbe et le cervelet.

Il n'y a pas de corps étranger dans l'arrière-cavité de la bouche.

Le thymus est assez développé; il pèse 6 grammes.

L'œsophage est sain.

Par la trachée, il sort des mucosités sanguinolentes, principalement lorsque l'on presse les poumons. Ceux-ci sont très congestionnés et surnagent ainsi que leurs fragments. Sur la surface des poumons se trouvent quelques rares ecchymoses sous-pleurales.

Il n'y a pas d'ecchymoses sous-péricardiques. Les cavités du cœur sont à peu près vides, les valvules sont saines.

Le foie est congestionné, mais paraît sain.

La rate est saine.

L'estomac contient un peu de lait.

Les reins sont sains.

Les intestins sont également sains et ne contiennent pas de méconium.

Les condyles de l'extrémité inférieure du fémur présentent un point d'ossification qui mesure un centimètre environ de diamètre et qui n'est pas encore réuni à la diaphyse de l'os.

Conclusions. — 1° La mort de cet enfant est la conséquence d'une asphyxie par suffocation.

2° Cette asphyxie peut être la conséquence d'une congestion pulmonaire survenue chez un enfant en bas âge, ou de l'application sur la face d'un objet volumineux, obturant l'orifice des voies respiratoires, tel qu'un oreiller, un édredon, etc., et n'ayant déterminé aucune lésion permettant de retrouver des traces de violences.

3° On ne découvre pas d'érosions ou d'ecchymoses sur les différentes parties du corps, notamment autour de la bouche ou sur le cou.

18. Asphyxie par suffocation. — Je soussigné, Paul Brouardel, commis par M. E. Gastambide, substitut de M. le procureur de la République près le tribunal de première instance du département de la Seine, en vertu d'une ordonnance, en date du 2 octobre 1881, ainsi conçue :

« Vu les articles 32 et 43 du code d'instruction criminelle et le procès-verbal dressé le 2 octobre 1881, par M. le commissaire de police du quartier de la Porte-Dauphine, constatant la mort d'un nouveau-né, envoyé à la Morgue.

« Commettons M. le Dr Brouardel, à l'effet de procéder à l'autopsie du cadavre, de rechercher les causes de la mort et de constater tous indices de crime ou délit. »

Serment préalablement prêté, ai procédé à cette autopsie le 3 octobre 1881.

Le cadavre est celui d'un nouveau-né du sexe masculin, mesurant 50 centimètres de longueur totale et pesant 3 kilogrammes. Le cordon ombilical est adhérent à l'ombilic, et mesure 40 centimètres de long. Son extrémité libre présente une ligne de section assez nette. Le cordon ne porte aucun lien. La putréfaction est à peine commencée.

Sur la partie latérale gauche du cou, au-dessous de la glande sous-maxillaire, on constate une empreinte onguéale, mesurant 1 centimètre environ, à concavité supérieure.

Les iris sont bleus. Les conjonctives ne présentent pas de pointillé hémorragique.

Les os du crâne ne sont pas fracturés, les méninges ainsi que le cerveau et le cervelet sont un peu congestionnés. Le tissu cellulaire sous-crânien est moucheté par de nombreuses ecchymoses nettes et larges. Il n'y a pas de bosse sanguine d'accouchement.

Le larynx et la trachée sont vides.

Les poumons sont largement dilatés. Plongés dans l'eau avec le cœur, et séparément, ils surnagent. Les fragments des poumons pressés sous l'eau, font sourdre à la surface du liquide des plaques de mousse, et surnagent encore. La racine des bronches renferme un peu de spume blanchâtre. Les ventricules du cœur contiennent un peu de sang liquide noir, mais pas de caillots.

Sur la surface des plèvres, du péricarde et du diaphragme, on constate un grand nombre d'ecchymoses.

L'estomac et les intestins sont remplis de gaz et, plongés dans l'eau, ils surnagent largement.

Le mésocôlon et le côlon descendant sont remplis de méconium.

Le foie est très gros et gorgé de sang.

Les reins se décortiquent très bien.

La rate est petite.

La mâchoire inférieure présente quatre alvéoles nettement cloisonnées. Le point d'ossification de l'extrémité inférieure du fémur mesure 2 à 3 millimètres.

Conclusions. — 1° Le cadavre de cet enfant est celui d'un nouveau-né arrivé au terme normal de la gestation.

2° Cet enfant a largement respiré.

3° L'érosion curviligne que l'on constate sur la partie latérale gauche du cou résulte d'un coup d'ongle.

4° Les lésions cadavériques viscérales sont celles que l'on rencontre lorsque la mort a été la conséquence de la suffocation.

5° Rien n'indique que le travail de l'accouchement ait été difficile ou prolongé.

19. Suffocation probable. — Je soussigné, Paul Brouardel, commis par M. E. Ferey, juge d'instruction près le tribunal de première instance du département de la Seine, en vertu d'une ordonnance, en date du 7 février 1880, ainsi conçue :

« Vu la procédure commencée contre une fille Q..., domestique, boulevard Saint-Martin, 12, en ce moment consignée à l'hôpital Saint-Louis.

« Inculpée d'avoir, le 6 courant, donné volontairement la mort à son enfant nouveau-né.

« Attendu la nécessité de constater judiciairement l'état où se

trouve en ce moment le cadavre de l'enfant, qui a été transporté aujourd'hui à la Morgue, par les soins de M. le commissaire de police du quartier de l'Hôpital-Saint-Louis.

« Ordonnons qu'il y sera procédé par M. le Dr Brouardel, lequel, après avoir reconnu l'état, où se trouve le cadavre, dira si la mort est le résultat d'un crime, si l'enfant a respiré et, dans le cas où il existerait des traces de violences, quelle est la nature de ces violences. »

Serment préalablement prêté, ai procédé à cette autopsie le 8 février 1880.

Cet enfant, du sexe masculin est bien constitué, il pèse 3^{kg},250, il mesure 52 centimètres.

Le cordon est divisé à 7 centimètres et demi de la paroi abdominale. Il paraît avoir été déchiré, bien que les vaisseaux ombilicaux soient très apparents et laissent par pression suinter un peu de sang. Il est mou et ne porte pas de ligature.

Le cadavre n'est pas putréfié, les iris des yeux sont bleus, les globes oculaires ne sont pas affaissés.

La partie antérieure et médiane du cou, dans un espace correspondant au larynx et à la trachée, présente une plaque rouge, excoriée, granuleuse, non desséchée. On n'y distingue aucune empreinte onguéale nettement dessinée. Sur la face, autour des commissures latérales et du nez, sur le cuir chevelu, on ne voit aucune trace de violence.

Sur la peau de la région épigastrique, deux petites empreintes parcheminées, rouges, transversales, mesurent 2 ou 3 millimètres de hauteur sur 5 ou 6 de largeur.

Le tissu cellulaire sous-épiciânien est ponctué par des ecchymoses à bords nets, mais peu nombreuses. Il n'y a pas de bosse sanguine accusant un accouchement difficile. Les os du crâne ne sont pas fracturés. L'encéphale est un peu congestionné, il ne renferme, ni dans son parenchyme, ni dans ses ventricules, d'épanchement sanguin.

Le tissu cellulaire sous-cutané de la région du cou ne contient pas de suffusion sanguine. Le corps thyroïde est très congestionné. Il n'y a pas de corps étranger dans la bouche ni à l'orifice des voies respiratoires. Le larynx, la trachée et les grosses bronches renferment une spume rougeâtre peu abondante. Les poumons d'un rose vif remplissent la cavité thoracique. Plongés dans l'eau avec le cœur et le thymus, puis séparément et enfin par fragments, ils surnagent. Leur pression sous l'eau fait échapper une grande quantité de fines bulles d'air qui forment de petites plaques de mousse à la surface de l'eau. Les plèvres pul-

monaires surtout, mais même les plèvres diaphragmatiques, sont mouchetées par des ecchymoses sous-pleurales très nettes, et très nombreuses.

Le péricarde ne renferme pas de liquide, sur le péricarde cardiaque on voit trois ecchymoses ponctuées. Les cavités du cœur contiennent du sang liquide. Les gros vaisseaux qui partent du cœur, les veines caves, innominée, sous-clavière, jugulaire, etc., sont gorgés de sang noir.

L'estomac est rempli par un mucus glaireux non aéré. Le gros intestin contient le méconium très abondant, il semble qu'aucune partie n'a dû être évacuée.

Le foie, les reins, la rate sont dans leur état normal.

Les points d'ossification des deux condyles sont bien développés. Les deux branches du maxillaire inférieur sont cloisonnées par cinq alvéoles complètes.

Conclusions. — 1° Cet enfant nouveau-né était arrivé au terme normal de la vie intra-utérine.

2° Il a largement respiré.

3° Il présente toutes les lésions viscérales caractérisant l'asphyxie.

4° Cet enfant porte à la région antérieure du cou une plaque légèrement excoriée, mais l'absence d'empreinte indiquant la forme d'un corps à arêtes nettement dessinées, d'un ongle par exemple, ne permet pas de déterminer par quel mécanisme cette asphyxie a été produite.

20. Asphyxie par suffocation. — Je soussigné, Paul Brouardel, commis par ordonnance de M. Potier, substitut de M. le procureur de la République, à l'effet de procéder à l'autopsie du cadavre d'un nouveau-né (quartier des Enfants-Rouges), serment préalablement prêté, ai procédé le 9 décembre 1878 à cette autopsie, à l'effet de rechercher les causes de la mort et de constater tous indices de crime ou délit.

Le cadavre est celui d'un enfant nouveau-né du sexe masculin, peu vigoureux. La peau est couverte de saletés, de traces de méconium et d'enduit sébacé non enlevé.

La putréfaction n'est pas commencée, l'enfant est maigre, la peau est doublée d'un tissu cellulaire peu abondant, les yeux ont leur consistance et leur couleur normales.

Le poids du corps est de 1^{kg} 580. La longueur totale est de 51 centimètres, dont 28 de la tête à l'ombilic et 23 de l'ombilic aux pieds. Le cordon est souple et frais, il a été coupé, il mesure 43 centimètres, il est encore adhérent à l'ombilic.

La peau, très large par rapport au volume du corps, forme des plis longitudinaux, paraissant dus à une compression latérale pratiquée probablement *post mortem* par les langes dans lesquels l'enfant était enveloppé.

La peau de la face et du cou est sillonnée par un certain nombre d'excoriations superficielles.

Sur la face, à un centimètre et demi en dehors de la commissure labiale gauche, on voit une excoriation linéaire longue de 8 millimètres, sans suffusion sanguine dans le tissu cellulaire sous-jacent.

A la racine du nez, à l'angle interne de l'œil, se trouve une excoriation analogue en forme de croissant.

A droite, sur le front, on constate une excoriation superficielle doublée d'une petite suffusion sanguine. Elle s'étend de l'angle interne de l'œil droit à la ligne médiane du front. La paupière de l'œil est œdématiée.

A droite, au niveau de la branche montante du maxillaire inférieur, on trouve une petite excoriation lenticulaire épidermique, superficielle.

Sur la région parotidienne droite, il existe une excoriation linéaire, semilunaire, à concavité dirigée en bas et en dedans, longue de 7 à 8 millimètres.

Dans la région sus-hyoidienne, un peu à droite de la ligne médiane, on voit un groupe de trois excoriations verticales, rangées presque parallèlement entre elles et très superficielles. La plus rapprochée de la ligne médiane offre seulement à sa partie supérieure une étendue en largeur mesurant environ 2 à 3 millimètres, toutes sont rectilignes, sauf la plus éloignée du larynx dont la concavité est dirigée en dedans ; le tissu cellulaire qui double ces excoriations ne contient pas de sang.

Dans la région sus-hyoidienne gauche, on trouve cinq petites excoriations, sans direction précise. Elles sont très superficielles, l'épiderme seul est érodé.

Sur les autres parties du corps, la peau ne présente pas de traces de violence.

Le tissu cellulaire sous-épïcricranien est tacheté par un très grand nombre d'ecchymoses, elles sont presque toutes punctiformes. Les os du crâne ne sont pas fracturés.

Les méninges sont extrêmement congestionnées. On trouve une large suffusion sanguine sous la tente du cervelet, et une ecchymose ponctuée dans la faux du cervelet.

L'encéphale paraît sain.

La cavité buccale est dans son état normal. Les saillies des

papilles caliciformes sont colorées par de petites ecchymoses.

Sur la surface du corps thyroïde, on note quelques petites ecchymoses.

Le larynx et la trachée contiennent un peu de liquide séro-muqueux, aéré, rougeâtre.

Les poumons sont volumineux et rosés. Les plèvres, au niveau des gouttières costo-vertébrales, sont tachetées par quelques ecchymoses. Les plèvres des autres régions sont couvertes de très fines ecchymoses irrégulièrement réparties. Jetés dans l'eau avec le cœur et le thymus, les poumons surnagent largement. Leurs fragments, après section des poumons, nagent également, ils laissent échapper lorsqu'on les presse sous l'eau, une grande quantité de fines bulles d'air qui viennent mousser à la surface du liquide.

Sur la surface du péricarde viscéral, on voit quelques ecchymoses sous-péricardiques, dont une très large, occupe la pointe du ventricule droit.

Le cœur est absolument vide de sang.

L'estomac renferme des mucosités non aérées.

Le méconium occupe tout le gros intestin.

Le foie et les reins sont sains.

Les points d'ossification des condyles du fémur sont bien développés. Le maxillaire inférieur est divisé par quatre alvéoles bien formées.

Conclusions. — 1° Cet enfant nouveau-né était arrivé au terme de la vie intra-utérine.

2° Il a largement respiré.

3° La mort est le résultat de la suffocation.

4° Les lésions constatées sur le cou et la face ont des caractères et des directions qui prouvent que les doigts ont été violemment appliqués sur les premières voies respiratoires, pour en déterminer l'occlusion.

5° La naissance doit remonter à quatre ou cinq jours, c'est-à-dire au 4 ou 5 décembre.

21. Asphyxie par suffocation. Rapport de P. LORAIN. — Je soussigné, Paul Lorain, professeur agrégé à la Faculté de médecine, commis par une ordonnance de M. de Lurcy, juge d'instruction près le tribunal de la Seine, et après avoir prêté serment, ai le 20 septembre 1865, procédé, dans l'amphithéâtre de la Morgue, à l'autopsie du cadavre de l'enfant dont est accouchée la fille B... (Philomène), afin de rechercher les causes de la mort de cet enfant.

Avant de consigner les résultats de l'autopsie, il convient d'exa-

miner la valeur des constatations faites par le D^r J..., qui a fait un rapport sur les causes probables de la mort de l'enfant B...

Après avoir indiqué que la peau était violacée surtout à la face, que les membres inférieurs étaient souillés de sang et de méconium, que le cordon avait été coupé et n'avait pas été lié, le D^r J... signale le fait suivant : « Sur la planchette de la table de nuit, on voyait un petit tas arrondi de méconium. » Le docteur pense que ce méconium est tombé lentement et s'est accumulé graduellement sur ce point. On voyait, au-dessous des narines de cet enfant, une petite quantité de mucosités muqueuses. L'enfant avait été placé dans la table de nuit.

Ces diverses constatations n'étaient pas de nature à lever tous les doutes relativement aux causes de la mort du fœtus ; on devait penser que l'autopsie fournirait des éclaircissements bien autrement importants ; c'est ce que reconnaît le D^r J..., dans ses conclusions : « 7° L'autopsie et les épreuves de docimasie pulmonaire sont indispensables pour arriver à des conclusions parfaitement précises. » Cependant, sans attendre cette opération indispensable, le docteur formule son opinion, dans les conclusions suivantes : « 3° L'enfant a souffert pendant le travail de l'accouchement, puisqu'il a rendu son méconium. » Cette proposition n'a pas été justifiée par l'autopsie ; il est prouvé, du reste, que le méconium a été rendu après l'accouchement. « 4° Il a dû néanmoins naître vivant quoique respirant mal et incomplètement, comme cela arrive fréquemment dans les accouchements. » C'est là une pure supposition contredite par l'autopsie. « 5° A ce moment il a dû perdre par la section du cordon une quantité relativement considérable de sang et est tombé dans un état de faiblesse extrême. » Un témoin qui aurait assisté à l'événement pourrait seul nous renseigner à cet égard ; mais le médecin qui est en face du cadavre ne peut rien affirmer de semblable avant que l'autopsie ait été faite. Nous ajouterons que l'enfant était ici violacé, congestionné, tandis que les enfants syncopés sont pâles et exsangues. « 6° On a voulu un peu plus tard dissimuler son existence et on l'a enfermé dans la table de nuit où il a dû succomber au bout d'un certain temps après avoir continué à rendre du méconium. » Cette supposition est fondée sur un seul fait, la présence d'un certain amas de méconium sur la planchette ; mais il n'est pas prouvé que le méconium ait été excrété peu à peu ; on peut aussi bien penser qu'il a été excrété rapidement et sous une autre influence qu'une agonie lente.

J'ai dû faire ces observations concernant certaines parties du rapport de mon honorable confrère, pour dégager ma responsa-

bilité, et restituer toute sa valeur à l'autopsie dont je donne ici les résultats :

L'enfant, du sexe masculin, est né au terme normal, bien constitué et viable. Sa face est violacée, congestionnée; ses poumons ont cependant respiré; ils sont roses, aérés, crépitants, plus légers que l'eau. La respiration ici s'est établie et a pleinement fonctionné. Lorsque les enfants viennent au monde affaiblis, demi-asphyxiés et qu'ils succombent au bout de peu de temps sans avoir pris pour ainsi dire possession de la vie, leurs poumons sont denses, et ne sont aérés que sur les bords et au sommet. Ici la respiration a été complète et l'enfant a vécu largement; de nombreuses taches ecchymotiques, semées sur les poumons et sur le cœur, montrent qu'il a succombé à une suffocation brusque. Il existe au col, du côté droit, une légère excoriation faite pendant la vie de l'enfant. Le cordon ombilical a été coupé à un centimètre de l'ombilic et n'a pas été lié, mais l'état de congestion de la face et du cerveau et la pléthore du foie ne permettent pas de penser que l'hémorrhagie ait été très abondante. Les intestins sont remplis de méconium, il ne s'en est écoulé hors de l'anus qu'une faible partie. Cette circonstance se rencontre souvent dans les cas de mort par suffocation. La tête est bien conformée et n'est pas surchargée de bosses sanguines et rien ne montre que l'accouchement ait été laborieux.

En résumé :

- 1° Cet enfant est né à terme, vigoureux et viable.
 - 2° Il a respiré pleinement et probablement crié.
 - 3° Son cordon ombilical a été coupé et n'a pas été lié, ce qui pouvait amener une hémorrhagie.
 - 4° Sa mort est le résultat d'une suffocation brusque; cette suffocation n'est pas naturelle et il existe une excoriation au col.
- Tout ici indique l'infanticide.

22. Asphyxie par suffocation. — Je soussigné, Paul Brouardel, commis par M. Dilte, substitut de M. le procureur de la République près le tribunal de première instance du département de la Seine, en vertu d'une ordonnance, en date du 20 mai 1884, ainsi conçue :
« Vu les articles 32 et 43 du code d'instruction criminelle et le procès-verbal dressé le 20 mai 1884, par M. le commissaire de police du quartier de l'Odéon, constatant la mort de l'enfant G... (Alphonsine), âgée de deux jours.

« Commettons M. le D^r Brouardel, à l'effet de procéder à l'autopsie du cadavre, de rechercher les causes de la mort et de constater tous indices de crime ou délit. »

Serment préalablement prêté, ai procédé à cette autopsie le 21 mai 1884.

Le cadavre est celui d'un jeune enfant du sexe féminin, pesant 2^{kg} 11,450 et mesurant 47 centimètres de longueur totale. La rigidité cadavérique a complètement disparu. La putréfaction n'est pas commencée. Le cordon ombilical est lié.

Au niveau du menton, se trouvent trois petites érosions verticales, mesurant chacune à peu près 3 millimètres et séparées de 2 centimètres. Ces érosions siègent au niveau du bord du maxillaire inférieur, deux à droite et une à gauche de la ligne médiane. Il n'y a pas de suffusion sanguine sous ces petites érosions, mais le derme est un peu rouge.

Au niveau du mamelon droit se trouvent deux empreintes onguéales desséchées très nettes, indiquant par leur courbure que le mamelon a été saisi et fortement serré.

Sous les aisselles se trouvent des empreintes parcheminées, rougeâtres, mesurant environ 3 centimètres sous l'aisselle droite et 2 centimètres sous l'aisselle gauche.

Au niveau du sein droit, on trouve une petite ecchymose.

On ne constate aucune trace de violences sur le cou et sur les membres inférieurs et supérieurs.

Les ongles arrivent à peine à l'extrémité des doigts.

Le diamètre transverse de la tête mesure 90 millimètres et le diamètre antéro-postérieur 102 millimètres.

Sous le cuir chevelu on constate les débris de la bosse séro-sanguine de l'accouchement, ainsi que quelques ecchymoses sous-épicrâniennes. Les os du crâne ne sont pas fracturés. Les veines du cerveau sont un peu injectées. Il n'y a pas d'épanchement sanguin sous la tente du cervelet. Le cerveau, le bulbe, le cervelet sont sains.

L'œsophage est sain.

La trachée contient de la spume aérée, de couleur rosée.

Le thymus n'est pas volumineux.

Les poumons sont bien développés. La plèvre droite présente une ecchymose sous-pleurale sur la face externe du lobe moyen. Les poumons sont très congestionnés. Jetés dans l'eau avec le cœur, ils nagent ; il en est de même des fragments, et ces derniers pressés sous l'eau font sourdre des bronches de fines bulles d'air qui viennent se réunir sous forme de plaques de mousse à la surface du liquide. Après dilacération des fragments, ces derniers continuent à nager.

Sur le cœur, on constate la présence de dix à quinze ecchymoses sous-péricardiques. Le cœur contient un peu de sang à demi coagulé. Les valvules sont saines.

L'estomac contient un peu de lait.

Le foie est congestionné.

La rate et les reins sont sains.

Le gros intestin ne contient plus de méconium, même dans ses dernières parties. Les intestins plongés dans l'eau nagent (épreuve de Breslau).

Le sternum présente cinq points d'ossification.

L'astragale et le calcanéum présentent chacun leur point d'ossification. Il en est de même des condyles de l'extrémité inférieure du fémur.

Le maxillaire inférieur présente cinq alvéoles nettement cloisonnées.

Conclusions. — 1° Le cadavre est celui d'un enfant du sexe féminin, âgé de deux jours environ.

2° La naissance paraît avoir précédé de quelques jours le terme normal de la grossesse (naissance à huit mois et demi environ).

3° L'enfant a largement respiré.

4° Les lésions trouvées dans les viscères, ecchymoses sous-pleurales et sous-péricardiques, congestion des poumons, sont celles que l'on trouve dans la mort par suffocation.

5° Les érosions notées sur la peau du menton, autour des mamelons ont été faites avec les ongles.

6° Les plaques rougeâtres parcheminées situées sous les aisselles ont été faites par des doigts appliqués sur les deux côtés de la poitrine; leurs caractères ne permettent pas d'affirmer qu'elles ont été faites pendant la vie ou dans les premiers moments qui ont suivi la mort.

Si elles résultent d'une pression exercée pendant la vie, celle-ci a été assez forte et assez prolongée pour amener une érosion de la peau. Leur situation latérale et leur apparence tendraient à faire admettre que la suffocation est le résultat d'une compression latérale du thorax, mettant obstacle à la respiration par une pression continue.

Mais elles peuvent avoir été faites dans les premiers moments qui ont suivi la mort et résulter de pressions intermittentes pratiquées dans le but de déterminer des mouvements alternatifs analogues à ceux de la respiration et capables de suppléer à celle-ci.

23. Asphyxie par suffocation. — Je soussigné, Paul Brouardel, commis par M. Ditte, substitut de M. le procureur de la République près le tribunal de première instance du département de la Seine, en vertu d'une ordonnance, en date du 16 mars 1887, ainsi conçue :

« Vu les articles 32 et 43 du code d'instruction criminelle et le procès-verbal dressé le 16 mars 1887, par M. le commissaire de police du quartier de Saint-Ambroise, constatant le transport à la Morgue du cadavre d'un enfant nouveau-né du sexe masculin, trouvé dans l'égout situé sous le passage Saint-Sébastien.

« Commettons M. le Dr Brouardel, à l'effet de procéder à l'autopsie du cadavre, de rechercher les causes de la mort et de constater tous indices de crime ou délit. »

Serment préalablement prêté, ai procédé à cette autopsie, le 16 mars 1887.

Le cadavre est celui d'un enfant nouveau-né, du sexe masculin, pesant 2^{kg} 910 et mesurant 51 centimètres de longueur. Le cordon ombilical, qui mesure 36 centimètres de longueur, a été déchiré et ne porte pas de ligature. Le cuir chevelu est recouvert de nombreux petits cheveux et les ongles affleurent l'extrémité de la pulpe des doigts.

Sur le sommet de la tête se trouve une petite érosion.

Sur les différentes parties de la face on trouve huit ou dix petites érosions semblables, de forme onguéale. A 4 millimètres environ au-dessus de la racine du nez, une des érosions présente une forme nettement onguéale. Sous toutes ces petites érosions le derme est légèrement sanguinolent.

Sur la peau du cou, au niveau du larynx, à la partie médiane se trouvent plusieurs petites érosions superficielles, réunies sur une étendue de 2 centimètres et demi environ. A côté de ces érosions, on en trouve quatre autres, parallèles et transversales, de 3 à 4 millimètres de longueur. Le derme est également sanguinolent au-dessous de chacune de ces érosions.

Derrière le cou, il n'y en a pas.

Il n'y a pas d'ecchymoses sous-conjonctivales.

Le diamètre antéro-postérieur de la tête mesure 113 millimètres, le diamètre transversal 86 millimètres. Il n'y a pas d'épanchement sanguin sous le cuir chevelu, mais seulement une bosse séro-sanguine au niveau de l'occipital. Les os du crâne ne sont pas fracturés. Le cerveau n'est pas congestionné, il ne présente aucune lésion, ni tumeur, ainsi que le bulbe et le cervelet.

L'œsophage est sain.

La trachée est saine et contient de la spume finement aérée. Par la pression des poumons on fait sourdre des bronches, dans la trachée, une assez grande quantité de spume aérée.

Sur la surface des poumons on constate la présence d'un petit pointillé qui ne présente pas les caractères bien nets des ecchymoses sous-pleurales. Plongés dans l'eau avec le cœur et le thy-

mus, ils surnagent. Les fragments de poumons pressés sous l'eau laissent s'écouler des bronches de fines bulles d'air qui viennent se réunir à la surface du liquide sous forme de plaques de mousse. Ainsi pressés et dilacérés sous l'eau, ces fragments continuent à surnager.

Il n'y a pas d'ecchymoses sous-péricardiques. Les cavités du cœur contiennent un peu de sang à demi coagulé. Les valvules sont saines.

Le foie est très congestionné.

L'estomac contient du mucus aéré.

La rate est saine.

Les reins sont également sains.

Le méconium occupe les dernières parties du gros intestin. L'intestin plongé dans l'eau ne surnage pas (épreuve de Breslau).

Le maxillaire inférieur possède huit alvéoles nettement cloisonnées.

Les condyles de l'extrémité inférieure du fémur possèdent un point d'ossification peu volumineux.

Conclusions. — 1° Le cadavre est celui d'un enfant nouveau-né, du sexe masculin, arrivé au terme normal de la gestation ou à une époque voisine du terme, mais ayant certainement atteint huit mois et demi de vie intra-utérine.

2° Il a largement respiré.

3° Les érosions qu'il porte sur le visage et sur le cou, sont des érosions onguéales qui ont été faites avec la main, pendant la vie, dans le but d'obstruer l'entrée des voies respiratoires.

4° La mort est le résultat d'une asphyxie par suffocation.

5° L'absence de ligature du cordon ombilical prouve que cet enfant n'a pas reçu les soins habituels au moment de sa naissance.

24. Asphyxie par suffocation. — Je soussigné, Paul Brouardel, commis par M. Ditte, substitut de M. le procureur de la République près le tribunal de première instance du département de la Seine, en vertu d'une ordonnance, en date du 5 mars 1884, ainsi conçue :

« Vu les articles 32 et 43 du code d'instruction criminelle et le procès-verbal dressé le 5 mars 1884 par M. le commissaire de police du quartier de la Folie-Méricourt, constatant la découverte, rue d'Angoulême, 88, du cadavre d'un enfant nouveau-né du sexe masculin.

« Commettons M. le Dr Brouardel, à l'effet de procéder à l'autopsie du cadavre, de rechercher les causes de la mort et de constater tous indices de crime ou délit. »

Serment préalablement prêté, ai procédé à cette autopsie le 7 mars 1884.

Le cadavre est celui d'un enfant nouveau-né du sexe masculin, pesant 3^{kg},050 et mesurant 51 centimètres de longueur totale. Le cordon ombilical est adhérent à l'ombilic. Son extrémité libre ne porte pas de ligature ; il est desséché et mesure 40 centimètres de longueur.

Le cuir chevelu porte quelques rares cheveux. Les ongles dépassent la pulpe des doigts. Au niveau du cou, à 1 centimètre à gauche du larynx, se trouve une petite dépression qui reparait même après qu'on a, à diverses reprises, essayé de la faire disparaître. A ce niveau on voit une plaque, d'un centimètre et demi de diamètre, un peu foncée, sur laquelle l'épiderme est érodé; elle est formée par la réunion de trois petites empreintes groupées les unes auprès des autres, rappelant les empreintes formées par des ongles qui se déplacent. Il n'y a pas de traces de violences sur les autres parties du corps. Il n'y a pas d'ecchymoses sous-conjonctivales.

Le diamètre bi-pariétal mesure 93 millimètres et le diamètre antéro-postérieur 114 millimètres. Les os du crâne ne sont pas fracturés ; ils présentent quelques lacunes d'ossification. Le cerveau, le cervelet et le bulbe paraissent sains. Dans la cavité arachnoïdienne du cervelet se trouve un petit épanchement sanguin à demi coagulé.

La trachée contient une notable quantité de spume bronchique. Les poumons sont volumineux, un peu colorés, ils présentent des ecchymoses sous-pleurales très nettes. Il existe également des ecchymoses sus-diaphragmatiques. Le diaphragme ne remonte pas très haut. Le thymus n'est pas très développé.

Jetés dans l'eau, le cœur et le thymus nagent. Il en est de même des poumons, et les fragments de ces derniers pressés sous l'eau font soudre par les bronches de fines bulles d'air qui viennent se réunir sous forme de plaques de mousse à la surface du liquide.

Le cœur est rempli de sang liquide. Les valvules sont saines ; il y a quelques ecchymoses sous-péricardiques.

L'estomac contient un peu de mucus, mais pas de bulles d'air.

Le foie est sain.

Les reins et la rate sont également sains.

Le méconium remplit les dernières parties du gros intestin.

Le sternum présente cinq points d'ossification. L'astragale et le calcaneum présentent chacun un point d'ossification très développé.

Les condyles de l'extrémité inférieure du fémur présentent un petit point d'ossification.

Le maxillaire inférieur présente quatre alvéoles nettement cloisonnées.

Conclusions. — 1° Le cadavre est celui d'un enfant nouveau-né du sexe masculin, arrivé au terme normal de la gestation ou à une époque voisine du terme, mais ayant certainement dépassé huit mois et demi.

2° Il a largement respiré.

3° La mort est le résultat d'une suffocation. Cette suffocation est démontrée par les traces onguéales que porte la peau du cou, la dépression qui siège à ce niveau, la spume bronchique et les ecchymoses sous-pleurales, sous-péricardiques et sus-diaphragmatiques.

25. Asphyxie par suffocation à la main. — 1° *Autopsie de l'enfant.* — Je soussigné, Paul Brouardel, commis par M. Ditte, substitut de M. le procureur de la République près le tribunal de première instance du département de la Seine, en vertu d'une ordonnance, en date du 23 janvier 1887, ainsi conçue :

« Vu les articles 32 et 43 du code d'instruction criminelle et le procès-verbal dressé le 24 janvier 1887 par M. le commissaire de police de Levallois-Perret, constatant le transport à la Morgue d'un fœtus découvert dans la fosse d'aisances, rue Carnot, 26, à Levallois-Perret.

« Commettons M. le D^r Brouardel, à l'effet de procéder à l'autopsie du cadavre, de rechercher les causes de la mort et de constater tous indices de crime ou délit. »

Serment préalablement prêté, ai procédé à cette autopsie le 26 janvier 1887.

Le cadavre est celui d'un enfant nouveau-né, du sexe féminin, pesant 3^k¹¹,100 et mesurant 52 centimètres de longueur totale. Le cordon ombilical a été déchiré à 24 centimètres de l'ombilic et ne porte pas de ligature.

Sur la partie latérale gauche du larynx se trouve une empreinte onguéale, à concavité tournée vers la ligne médiane et mesurant 8 millimètres de longueur.

Sur la partie latérale droite du larynx se trouve un groupe d'érosions, se prolongeant jusqu'au niveau de la ligne médiane postérieure.

Ces empreintes, ainsi que celle qui se trouve sur le côté gauche, ne sont pas doublées par un épanchement sanguin dans le tissu cellulaire sous-cutané.

Les ongles affleurent l'extrémité de la pulpe des doigts. Le cuir chevelu est couvert de nombreux petits cheveux. Le diamètre antéro-postérieur de la tête mesure 108 millimètres, le bi-pariétal 88 millimètres, l'occipito-mentonnier 132 et le bi-acromial 140 millimètres.

Il n'y a pas d'épanchement sanguin sous le cuir chevelu ; les os du crâne ne sont pas fracturés. Sur la pie-mère, au niveau de l'occipital gauche, se trouvent quelques petites ecchymoses. Le cerveau ne présente, ainsi que le bulbe et le cervelet, aucune lésion ni tumeur.

L'œsophage et la trachée sont sains.

Les poumons et le cœur plongés dans l'eau surnagent, les fragments de poumons exprimés sous l'eau laissent sourdre des bronches de fines bulles d'air qui viennent se réunir sous forme de plaques de mousse à la surface du liquide. Ainsi pressés et dilacérés sous l'eau ces fragments continuent à surnager. Si on presse les fragments de poumons, avant de les plonger dans l'eau, on voit sortir par les ramifications bronchiques de la spume finement aérée, mais en aucun point il ne sort des bronches de la matière fécale.

On constate sur les poumons un petit semis d'ecchymoses sous-pleurales, notamment sur la face postérieure du lobe pulmonaire inférieur droit.

Il n'y a pas d'ecchymoses sous-péricardiques.

Les cavités du cœur contiennent un peu de sang liquide ; les valvules sont saines.

Le foie est volumineux et congestionné.

L'estomac contient un peu de mucus coloré et aéré.

La rate est saine.

Les reins sont sains et se décortiquent facilement.

Le méconium occupe les dernières parties du gros intestin. Les intestins plongés dans l'eau vont au fond du vase (épreuve de Breslau).

Le maxillaire inférieur possède huit alvéoles nettement cloisonnées.

Les condyles de l'extrémité inférieure du fémur possèdent un point d'ossification qui mesure 6 à 7 millimètres de diamètre.

Conclusions. — 1° Le cadavre est celui d'un enfant nouveau-né, du sexe féminin, arrivé au terme normal de la gestation.

2° Il a largement respiré.

3° La mort est le résultat d'une asphyxie par suffocation.

4° Cette suffocation a été faite à la main, ainsi que le démontrent les érosions constatées autour du cou.

5° L'absence de ligature du cordon ombilical prouve que cet enfant n'a pas reçu les soins habituels au moment de sa naissance.

2° *Examen d'une latte.* — Je soussigné, Paul Brouardel, commis par M. H. Pauffin, juge d'instruction près le tribunal de première instance du département de la Seine, en vertu d'une ordonnance, en date du 26 janvier 1887, ainsi conçue :

« Vu la procédure commencée contre la fille G... (Valentine), dix-huit ans, inculpée d'avoir tué son enfant.

« Attendu la nécessité de constater judiciairement l'état où se trouve en ce moment le fœtus et dire si l'enfant est né viable e s'il a vécu à terme.

« Ordonnons qu'il y sera procédé par le D^r Brouardel, serment préalablement prêté en nos mains.

« Lequel, après avoir reconnu l'état où se trouve le fœtus, est prié d'examiner la latte saisie et de dire si elle a servi à pousser le fœtus dans les lieux d'aisances. »

Serment préalablement prêté... (J'avais déjà été commis par M. le procureur de la République pour faire l'autopsie de l'enfant. Je joins ce rapport à celui-ci.)

Scellé unique. — « Latte en bois saisie rue Carnot, 26, et paraissant avoir servi à la fille G... pour enfoncer le fœtus dans la lunette des cabinets d'aisances.

« Le commissaire de police,

« Illisible. »

Cette latte, en bois, mesure 1^m,34 de longueur, sur 31 millimètres de largeur et 8 millimètres d'épaisseur. Près de l'une des extrémités de cette latte se trouve l'étiquette du scellé ; l'autre extrémité est enveloppée dans un journal, ficelée, jusqu'au quart environ de la longueur totale. Après avoir retiré ce papier, nous constatons que l'extrémité est légèrement usée, les bords sont arrondis, les arêtes ne sont plus vives comme celles de l'extrémité opposée. A ce niveau, on constate sur les faces de cette latte et sur une hauteur de 30 centimètres environ, la présence de matières fécales desséchées, paraissant déjà anciennes.

Sur aucune des pointes de cette latte nous n'avons pu constater la présence d'une tache sanguine.

La question qui nous est posée par M. le juge d'instruction est la suivante : « Dire si cette latte a servi à pousser le fœtus dans les lieux d'aisances. »

L'usure de l'une des extrémités de cette latte, la présence à ce

niveau et dans le tiers inférieur, de matières fécales desséchées, indiquent que cette latte devait servir depuis assez longtemps déjà pour désobstruer le tuyau de chute et faciliter le passage des matières par ce tuyau, en les divisant. Cette latte peut donc avoir servi à pousser le fœtus dans les lieux d'aisances, si toutefois cette intervention a été nécessaire, ce que nous ne pouvons dire, ne connaissant pas la forme et les dimensions de la lunette et du tuyau du chute.

Si cette latte a servi à pousser le fœtus, il est probable qu'il devait y avoir, entre le corps de l'enfant et l'extrémité de la latte, un corps étranger interposé, tels que papiers, chiffons, etc., car, en dehors des empreintes onguéales constatées sur l'enfant nouveau-né au niveau du cou, on ne constate aucune trace de violence sur les autres parties du corps, ce qui ne serait vraisemblablement pas le cas, si l'extrémité l'avait directement atteint.

Conclusions. — 1° Rien ne démontre que la latte placée sous scellé ait servi à pousser l'enfant nouveau-né dans les lieux d'aisances.

2° Si cette latte a réellement servi à cet usage, il faut admettre l'interposition d'un corps étranger et mou, entre le fœtus et l'extrémité de cette latte.

26. Asphyxie par strangulation ou suffocation. — Je soussigné, Paul Brouardel, commis par ordonnance de M. E. Desjardins, substitut de M. le procureur de la République, à l'effet de procéder à l'autopsie du cadavre d'un nouveau-né (porte de Vincennes, dans le fossé des fortifications), serment préalablement prêté, ai procédé le 27 décembre 1878 à cette autopsie, à l'effet de rechercher les causes de la mort et de constater tous indices de crime ou délit.

Cet enfant nouveau-né appartient au sexe masculin, il est enveloppé dans une robe de lustrine et un tablier de cotonnade, le tout est entouré par une toile d'emballage.

Autour du cou on voit un débris de torchon enroulé en forme de corde, ses deux chefs se trouvent à la partie postérieure du cou. Ils ne sont pas noués.

La putréfaction est assez avancée, les yeux ont perdu leur transparence.

Cet enfant mesure 50 centimètres du sommet de la tête aux pieds. Il pèse 2^k 670.

Le cordon est adhérent à l'ombilic. Il mesure 26 centimètres, il paraît avoir été coupé.

Le visage ne porte aucune éraillure, déchirure ou ecchymose. Sous les conjonctives on ne découvre pas d'ecchymoses.

Sous le morceau d'étoffe qui entourait le cou, on voit un sillon qui mesure 4 centimètres de hauteur et qui se continue sans interruption et horizontalement, comme un large cercle, autour de toute la région cervicale.

Dans ce sillon blanc, surtout en avant, près du larynx, on aperçoit quelques traînées bleuâtres. La peau de la région examinée par transparence est un peu translucide et parcheminée par places. Le tissu cellulaire sous-cutané répondant à ce sillon ne renferme pas d'ecchymose.

La région dorsale et latérale droite de l'abdomen est le siège d'une large perforation par laquelle le foie fait saillie. De ce point à la partie externe de la cuisse droite, la peau est détachée des parties sous-jacentes, elle est déchiquetée. Les muscles de la région externe de la cuisse droite sont coupés jusqu'au fémur, mis à nu par une section perpendiculaire à l'axe de cet os, elle semble faite au couteau. De ce point jusqu'à la crête iliaque, les muscles ont disparu, mais leur section n'est pas nette, il semble qu'ils sont dilacérés par des dents de rats. On ne trouve dans ces différents tissus aucune suffusion sanguine, les lésions semblent donc avoir été faites *post mortem*.

Les extrémités des doigts sont rongées par les rats.

Sous la peau du crâne on constate la présence d'ecchymoses sous-épicraniennes nombreuses et très nettes. Sur le pariétal droit existe un épanchement sanguin assez considérable, trace de la bosse sanguine de l'accouchement. Les os du crâne ne sont pas fracturés. Il n'y a pas de sang épanché sur la surface de l'encéphale qui est peu putréfié et sans lésion appréciable.

Le larynx et la trachée contiennent quelques mucosités rougeâtres finement aérées. Les plèvres ne renferment pas de liquide. Leur surface pulmonaire est mouchetée par quelques ecchymoses sous-pleurales peu nombreuses, mais à bords nettement arrêtés. La plèvre n'est pas soulevée par des bulles de gaz de putréfaction. Les poumons, projetés dans l'eau avec le cœur et le thymus, surnagent aisément. Il en est de même de leurs fragments. Ceux-ci pressés sous l'eau laissent échapper un grand nombre de bulles d'air très fines qui forment des plaques mousseuses à la surface du liquide.

Le péricarde présente quelques petites ecchymoses. Les cavités du cœur contiennent du sang fluide. Les valvules sont saines, mais infiltrées et teintées par la matière colorante du sang.

L'abdomen ne renferme plus que l'estomac, le foie et le gros

intestin. Les autres viscères ont disparu, ils sont sortis par la perforation de l'abdomen et ont sans doute été mangés par les rats.

L'estomac est distendu par des gaz de putréfaction.

Le foie est rongé par les rats au niveau de l'ouverture de la cavité abdominale. Le gros intestin est rempli de méconium.

Les points d'ossification des condyles des fémurs sont très apparents. Chacune des branches du maxillaire inférieur est cloisonnée par quatre alvéoles dentaires.

Conclusions. — 1° Cet enfant nouveau-né est arrivé au terme de la gestation.

2° Il a largement respiré.

3° La mort a été causée par une asphyxie amenée soit par suffocation, soit par strangulation.

4° La naissance peut dater d'une dizaine de jours.

27. Infanticide par imprudence. Suffocation. — Je soussigné, Paul Brouardel, commis par M. Feuilloley, substitut de M. le procureur de la République près le tribunal de première instance du département de la Seine, en vertu d'une ordonnance, en date du 13 janvier 1881, ainsi conçue :

« Vu les articles 32 et 43 du code d'instruction criminelle et le procès-verbal dressé le 12 janvier 1881, par M. le commissaire de police du quartier de Joinville, constatant la mort accidentelle d'un enfant de la demoiselle C..., âgé de quatre jours.

« Commettons M. le docteur Brouardel, à l'effet de procéder à l'autopsie du cadavre, de rechercher les causes de la mort et de constater tous indices de crime ou délit. »

Serment préalablement prêté, ai procédé à cette autopsie le 14 janvier 1881.

Le cadavre est celui d'un enfant du sexe masculin pesant 2^{kg},850 et mesurant 52 centimètres de longueur totale, 28 centimètres du sommet de la tête à l'ombilic. — Le cordon desséché n'adhère plus que très faiblement à l'ombilic; il est long de 4 centimètres et son extrémité libre est nouée à l'aide d'un fil.

La putréfaction est peu avancée; le corps est amaigri, la peau présente partout une coloration jaune prononcée; cette coloration existe aussi sur la sclérotique des yeux. Les conjonctives oculaires ne sont pas ecchymosées. Les pupilles sont extrêmement rétrécies. Les narines laissent écouler un peu de mucus. — Il n'existe sur le corps et notamment sur le cou et autour de la bouche et du nez aucune érosion, ecchymose ou autre trace de violences. La peau du thorax et du ventre présente de larges lividités cadavériques.

Ouverture du corps. — Le cuir chevelu est sain; il n'y a pas d'ecchymoses épicrotiniennes. — Les os du crâne ne sont pas fracturés et ne présentent pas de lacunes, ni d'épaississement osseux.

Les méninges sont saines, le cerveau n'est pas congestionné.

Les veines jugulaires sont gorgées d'un sang noir.

La trachée contient des mucosités abondantes, finement aérées et légèrement teintées de sang; sa muqueuse est très injectée.

Les poumons sont criblés d'ecchymoses sous-pleurales; ils présentent une coloration rouge sombre et sont extrêmement congestionnés. Plongés dans l'eau, ils surnagent, mais dépassent seulement de quelques millimètres la surface de l'eau. — Le lobe supérieur du poumon droit reste entre deux eaux. En pressant le tissu pulmonaire entre les doigts, on fait sortir par la surface de la coupe une grande quantité de sang noirâtre, mais aucune trace de mucosités ni de liquide spumeux.

Le cœur est recouvert de nombreuses ecchymoses sous-péricardiques; ses cavités sont remplies de caillots mous et noirs.

L'estomac ne renferme pas de lait, mais une petite quantité de mucus coloré en jaune et dans lequel nagent de petits débris noirâtres. Ces débris, examinés au microscope, ont montré la structure des tissus végétaux.

Les intestins sont sains; on trouve du méconium dans la dernière partie du gros intestin.

Le foie se décortique avec une grande facilité.

Les reins montrent de nombreux infarctus d'acide urique, disposés en stries jaunâtres dans les tubes collecteurs.

La veine ombilicale contient un caillot.

Les points d'ossification de l'extrémité inférieure du fémur mesurent 2 à 3 millimètres de diamètre.

Le maxillaire inférieur renferme huit alvéoles cloisonnées.

Conclusions. — 1° Le cadavre est celui d'un enfant âgé de quelques jours, et venu au monde au terme normal de la gestation, ou à une époque très voisine de ce terme.

2° Cet enfant était atteint d'un ictère très prononcé.

3° L'état du cœur et des poumons démontre que la mort a eu lieu par asphyxie.

4° Le corps ne porte aucune trace de violences.

5° Les poumons ne présentent pas de lésions de bronchite qui autorisent à admettre l'existence d'une bronchite suffocante, pouvant causer la mort par asphyxie spontanée.

6° Cette asphyxie peut avoir pour cause l'occlusion des orifices de la bouche et du nez par un corps mou, tel qu'un oreiller, un matelas ou le corps d'une nourrice.

28. Asphyxie d'un enfant de trois jours. Suffocation accidentelle ou bronchite suffocante. — Je soussigné, Paul Brouardel, commis par ordonnance de M. de la Fuye, substitut de M. le procureur de la République, à l'effet de procéder à l'autopsie du cadavre de la jeune T... âgée de trois jours, serment préalablement prêté, ai procédé le 26 juin 1878, à cette autopsie.

Le cadavre est celui d'un enfant du sexe féminin, assez bien développé. Il pèse 2^{kg} 550 et mesure 47 centimètres. Le cordon ombilical, long de 5 centimètres, porte une ligature, il est desséché et à moitié détaché de son insertion ombilicale.

La rigidité cadavérique a disparu, la putréfaction n'est pas commencée. Les yeux sont bien conservés, on voit nettement leur couleur bleue.

La peau ne présente ni ecchymose, ni plaque parcheminée, notamment autour des lèvres et du cou. Aux deux aines il y a une petite écorchure superficielle. Pas de suffusion sanguine dans le tissu cellulaire.

Les conjonctives et le tissu cellulaire crânien ne sont le siège d'aucune ecchymose.

Les os du crâne ne sont pas fracturés. Le cerveau est congestionné, mais sain.

Les poumons sont largement développés. Leur surface est parsemée d'un grand nombre d'ecchymoses sous-pleurales très petites.

La trachée et les bronches sont remplies par une écume bronchique très abondante. L'arrière-gorge, le larynx et la trachée ne présentent aucune lésion.

Le péricarde contient un peu de sérosité sanguinolente, quelques ecchymoses sous-péricardiques. Les vaisseaux sous-péricardiques sont très congestionnés. Les cavités du cœur sont remplies par quelques caillots mous.

L'estomac est plein de lait et de mucosités, mais il ne renferme pas de gaz. L'intestin est débarrassé de son méconium. Le foie est peu congestionné. Les reins sont sains.

Le point d'ossification des condyles du fémur est bien développé.

Conclusions. — 1° La jeune T..., âgée de trois jours, a succombé aux suites d'une asphyxie par suffocation provoquée ou spontanée.

2° La quantité d'écume bronchique qui remplit la trachée et les bronches, la sérosité sanguinolente trouvée dans le péricarde, les caillots sanguins que renferment les cavités du cœur, doivent plutôt faire admettre que l'asphyxie a eu une certaine durée et qu'elle est la conséquence d'une bronchite suffocante.

3° L'absence de traces de violences, l'absence des ecchymoses sous-conjonctivales et sous-épicraniennes tendent également à faire écarter l'hypothèse de la mort par suffocation brusque, telle que celle qui aurait été la conséquence de la privation d'air par l'interposition du corps de la mère entre la bouche de l'enfant et l'air extérieur.

29. Asphyxie par suffocation probable. — Je soussigné, Paul Brouardel, commis par M. Ditte, substitut de M. le procureur de la République près le tribunal de première instance du département de la Seine, en vertu d'une ordonnance en date du 5 mars 1884, ainsi conçue :

« Vu les articles 32 et 43 du code d'instruction criminelle et le procès-verbal dressé le 5 mars 1884, par M. le commissaire de police du quartier de l'Arsenal, constatant le transport à la Morgue du cadavre d'un enfant nouveau-né du sexe féminin trouvé chez la dame B..., 153, rue Saint-Antoine.

« Commettons M. le Dr Brouardel, à l'effet de procéder à l'autopsie du cadavre, de rechercher les causes de la mort et de constater tous indices de crime ou délit. »

Serment préalablement prêté, ai procédé à cette autopsie le 7 mars 1884.

Le cadavre est celui d'un enfant nouveau-né du sexe féminin, il a 50 centimètres de longueur. Le cordon ombilical est adhérent à l'ombilic. Il mesure 14 centimètres de longueur. Son extrémité libre ne porte pas de traces de ligature et semble avoir été déchirée. Ce nouveau-né pèse 2^{kg}, 970; il est pâle. La putréfaction n'est pas commencée.

Les ongles dépassent l'extrémité de la pulpe des doigts. Les plis inguinaux sont couverts d'enduit sébacé. Le pourtour de l'anus est souillé par du méconium.

Il n'y a pas d'ecchymoses sous-conjonctivales.

Au-dessous du lobule de l'oreille gauche se trouve une érosion linéaire de 1 centimètre de longueur, verticale, un peu plus large à sa partie supérieure qu'à la partie inférieure.

On ne constate pas de traces de violences sur les différentes parties du corps, notamment autour de la bouche qui contient quelques mucosités.

Le diamètre bi-pariétal mesure 10 centimètres et le diamètre antéro-postérieur 113 millimètres.

Il n'y a pas d'épanchement sanguin sous le cuir chevelu, excepté au niveau de la bosse séro-sanguine d'accouchement. Les os du crâne ne sont pas fracturés. Il existe un léger épanchement

sanguin dans la cavité arachnoïdienne, sous la tente du cervelet.

Le cerveau, le cervelet et le bulbe sont sains.

Il n'y a pas de corps étranger dans l'arrière-bouche. Le larynx, le pharynx et la trachée sont sains. Par la pression des poumons on fait sortir un peu de spume par la trachée.

Le thymus n'est pas très développé.

Les poumons et le cœur jetés dans l'eau nagent. Il en est de même des poumons et de leurs fragments.

Ces derniers pressés sous l'eau laissent sourdre de fines bulles d'air qui viennent se réunir en plaques de mousse à la surface du liquide. Sur la plèvre pariétale gauche on constate une ecchymose sous-pleurale.

Il n'y a pas d'ecchymoses sous-péricardiques. Le cœur est vide, les valvules sont saines. L'artère pulmonaire contient un peu de sang.

L'estomac contient quelques bulles de gaz.

Le foie est sain.

Les reins et la rate sont sains.

Les intestins plongés dans l'eau (épreuve de Breslau), vont au fond du vase. Le méconium occupe les dernières parties du gros intestin.

Le sternum présente quatre points d'ossification.

Le calcaneum et l'astragale ont chacun leur point d'ossification très développé. Les condyles de l'extrémité inférieure du fémur présentent un point d'ossification.

Le maxillaire inférieur présente trois alvéoles nettement cloisonnées.

Conclusions. — 1° Le cadavre est celui d'un enfant nouveau-né, du sexe féminin, arrivé au terme normal de la gestation ou à une époque voisine du terme, mais ayant certainement dépassé huit mois et demi.

2° Il a largement respiré.

3° La mort paraît être la conséquence d'une asphyxie.

4° L'érosion linéaire, faite probablement par un ongle, située au-dessous du lobule de l'oreille gauche ne suffit pas à démontrer que cette asphyxie résulte d'une suffocation par occlusion des voies respiratoires. Celle-ci a pu avoir lieu d'ailleurs par application d'un corps mou, d'un oreiller, de la paume de la main sur la face, mais l'examen et l'autopsie du cadavre ne fournissent pas la démonstration positive de cette hypothèse.

5° L'absence de ligature du cordon, la présence de l'enduit sébacé prouvent que ce nouveau-né n'a reçu aucun soin après sa naissance.

30. Asphyxie par suffocation probable. — Je soussigné, Paul Brouardel, commis par M. Dille, substitut de M. le procureur de la République près le tribunal de première instance du département de la Seine, en vertu d'une ordonnance, en date du 31 mars 1884, ainsi conçue :

« Vu les articles 32 et 43 du code d'instruction criminelle et le procès-verbal dressé le 29 mars 1884, par M. le commissaire de police de Vincennes constatant le transport à la Morgue du cadavre d'un enfant mâle, né à peu près à terme, trouvé dans le bois de Vincennes, près de l'avenue des Tribunes.

« Commettons M. le Dr Brouardel, à l'effet de procéder à l'autopsie du cadavre, de rechercher les causes de la mort et de constater tous indices de crime ou délit. »

Serment préalablement prêté, ai procédé à cette autopsie le 3 avril 1884.

Le cadavre est celui d'un enfant nouveau-né du sexe masculin, pesant 2 ^{kg}, 520. Il mesure 49 centimètres de longueur totale. Le cordon, qui mesure 12 centimètres de long, est desséché et ne porte pas de ligature. La putréfaction est très avancée; on trouve des plaques de moisissures sur le corps et notamment sur les bourses. L'épiderme est enlevé dans certaines régions. Les orbites sont vides, le nez et la bouche sont verdâtres et parcheminés. Sur le menton se trouvent des érosions superficielles, non ecchymotiques, qui peuvent avoir été faites après la mort. Sur la face antérieure du thorax, on trouve une large tache parcheminée noirâtre.

Il n'y a pas d'épanchement sous le cuir chevelu, les os du crâne ne sont pas fracturés. Le pariétal droit présente une lacune d'ossification. Le cerveau est putréfié.

L'œsophage est sain ainsi que la trachée. Par la pression des poumons, on fait sourdre des grosses bronches dans la trachée de la spume sanguinolente. Les poumons nagent et sont couverts de nombreuses ecchymoses sous-pleurales très nettes. Les fragments de poumons nagent également et si on presse ces derniers sous l'eau on fait sourdre des bronches de fines bulles d'air qui viennent se réunir en plaques de mousse à la surface du liquide. Il n'y a pas de bulles de putréfaction sur la surface des poumons.

Le cœur contient un peu de sang liquide. Les valvules sont saines.

Le foie est sain.

L'estomac contient environ une cuillerée à café de liquide non aéré.

La rate et les reins sont sains.

Le méconium occupe les dernières parties du gros intestin. Plongés dans l'eau, les intestins vont au fond du vase (épreuve de Breslau).

Les points d'ossification du calcaneum et de l'astragale sont très développés. Il en est de même de celui des condyles de l'extrémité inférieure du fémur, il mesure 4 ou 3 millimètres de diamètre.

Le maxillaire inférieur présente quatre alvéoles nettement cloisonnées.

Conclusions. — 1° Le cadavre est celui d'un enfant nouveau-né, du sexe masculin, arrivé au terme normal de la gestation ou à une époque voisine du terme, mais ayant certainement dépassé huit mois et demi de vie intra-utérine.

2° Il a largement respiré.

3° La putréfaction est trop avancée pour qu'il soit actuellement possible de constater des traces de violences qui n'auraient intéressé que les parties superficielles de la peau.

4° Les lésions viscérales sont celles que l'on trouve dans la suffocation, mais elles ne suffisent pas à démontrer sans aucun doute possible que telle a été la cause de la mort de ce nouveau-né.

5° L'absence de ligature du cordon prouve que cet enfant n'a pas reçu au moment de sa naissance les soins habituels.

31. Inculpation d'homicide par suffocation. Consultation. —

Je soussigné, Paul Brouardel, commis par M. Jules Jaudin, juge d'instruction près le tribunal de première instance du département de la Seine, en vertu d'une ordonnance, en date du 3 juillet 1880, ainsi conçue :

« Vu la procédure commencée contre : 1° C... (Paul-Octave), trente-un ans, libre, 2° femme C... (Émilie-Clara D...), détenue, inculpés d'infanticide.

« Attendu que le 21 mai, l'enfant desdits susnommés, âgé de deux mois et prénommé Gustave a été trouvé sans vie.

« Qu'il résulte du rapport que vous avez dressé le 23 dudit mois de mai, à la suite d'une ordonnance du 22 mai :

1° Que cet enfant a succombé à une congestion des poumons ;

2° Que cette congestion peut survenir spontanément ;

3° Que le cadavre du jeune C... ne présente pas de trace de violences.

« Qu'il importe de savoir, dans le but d'arriver à la manifestation complète de la vérité, s'il est possible de déterminer volontairement l'asphyxie d'un enfant âgé de deux mois, en interrompant le jeu des organes de la respiration, pendant un temps plus ou moins

long, sans qu'il en reste après la mort aucune trace apparente.

« Commettons M. le Dr Brouardel à l'effet de formuler son opinion à cet égard. »

Serment préalablement prêté, ai répondu ainsi qu'il suit à la question qui m'était posée :

La congestion pulmonaire se produit spontanément chez les jeunes enfants dans des circonstances très variées : bronchite, dentition, accidents cérébraux, troubles digestifs. Elle revêt très facilement la forme de catarrhe suffocant et peut déterminer la mort d'une façon imprévue et rapide.

La congestion pulmonaire, qui succède à des manœuvres criminelles ayant pour but de fermer les orifices des voies respiratoires, ne diffère pas essentiellement dans ses caractères anatomiques de la congestion spontanée.

L'occlusion des voies naturelles de la respiration peut se faire par l'application de la main sur la bouche et le nez, en ce cas il reste en général des indices révélateurs, dus aux érosions des ongles, ou par d'autres procédés qui ne peuvent passer inaperçus.

Mais cette occlusion peut résulter de l'application sur la face d'un coussin, d'un oreiller, d'un matelas, et dans ce cas aucune trace ne persiste après la mort, indiquant le mode employé pour déterminer l'asphyxie. Il en est de même quand au lieu d'un coussin, c'est le corps ou le bras de la mère ou de la nourrice qui par imprudence ou dans un but criminel, pèse sur les parois du thorax et amène la mort par asphyxie.

Conclusions. — L'asphyxie d'un enfant de deux mois peut être le résultat de l'application d'un corps tel qu'un oreiller fermant les orifices naturels de la respiration, ou l'application d'un corps pesant sur la poitrine de l'enfant, sans qu'il reste sur le cadavre aucune trace apparente des circonstances extérieures qui ont déterminé la mort.

32. Enfant trouvé dans une malle. La mort remonte à deux mois. Saponification du cadavre. — Je soussigné, Paul Brouardel, commis par M. de la Fuye, substitut de M. le procureur de la République près le tribunal de première instance du département de la Seine, en vertu d'une ordonnance, en date du 7 juillet 1879, ainsi conçue :

« Vu les articles 32 et 43 du code d'instruction criminelle et le procès-verbal dressé le 7 juillet 1879 par M. le commissaire de police du quartier de la Roquette constatant la découverte d'un cadavre d'enfant nouveau-né, dans la malle de la fille F..., boulevard Voltaire, 117.

« Commettons M. le Dr Brouardel à l'effet de procéder à l'autopsie du cadavre, de rechercher les causes de la mort et de constater tous indices de crime ou délit. »

Serment préalablement prêté ai procédé, à cette autopsie, le 8 juillet 1879.

Le cadavre est celui d'un nouveau-né, pesant 4 ^{kg}, 990, mesurant 50 centimètres de longueur.

Le cordon ombilical est encore adhérent, il mesure 6 centimètres.

Le corps de cet enfant est complètement enveloppé de linge; celui-ci est pourri et si adhérent à la peau qu'il est difficile d'en détacher les lambeaux sans entraîner les parties superficielles du derme.

Les orbites sont vides, les bras et les avant-bras sont repliés sur le tronc et intimement accolés, les membres inférieurs sont également repliés, la peau du périnée est détruite, il est impossible de reconnaître à l'examen extérieur les caractères du sexe de cet enfant.

Sous les aisselles on trouve des productions végétales blanches, formées par des champignons.

La décomposition du cadavre est telle, qu'il serait impossible de découvrir des traces de violences qui n'auraient atteint que les parties molles.

Les os, notamment ceux du crâne, ne sont pas fracturés. Le cerveau ne présente plus qu'une bouillie informe.

Les poumons sont en putréfaction gazeuse. Ils ne sont pas marqués par de petites ecchymoses sous-pleurales. Plongés dans l'eau avec le cœur, ils surnagent largement; en pressant des fragments de poumons sous l'eau, on fait sortir d'abord de grosses bulles de gaz auxquelles succèdent de fines bulles qui forment de petites plaques de mousse à la surface du liquide.

Le gros intestin est rempli de méconium.

La dissection des organes internes de la génération fait découvrir la présence d'un utérus.

Les muscles ont subi la saponification dans leur plus grande étendue. Les cartilages sont ramollis et rougeâtres. Les points d'ossification des condyles des fémurs sont bien développés.

Conclusions. — 1° Le corps est celui d'un enfant nouveau-né du sexe féminin parvenu à la fin du neuvième mois de la vie intra-utérine.

2° L'état de putréfaction des poumons ne permet pas d'affirmer que cet enfant a respiré.

3° La putréfaction des parties molles ne laisserait plus recon-

naître la présence de lésions qui n'auraient atteint que les parties superficielles. Les os ne sont pas fracturés.

4° L'état de décomposition, la transformation en gras de cadavre des muscles démontrent que la naissance de ce nouveau-né doit dater de deux mois au moins.

E. — Infanticides par strangulation.

33. **Asphyxie par strangulation à la main.** — Je soussigné, Paul Brouardel, commis par ordonnance de M. Blanquart des Salines, juge d'instruction, serment préalablement prêté, ai procédé le 4 et le 5 mars 1879 :

1° A l'examen du corps de l'enfant de la veuve B..., à l'effet de dire si cet enfant est né à terme et viable, et de déterminer les causes de la mort;

2° A l'examen de la veuve B... inculpée d'infanticide.

I. *Examen de l'enfant de la veuve B...* — Le cadavre est celui d'un enfant nouveau-né du sexe féminin, bien constitué en apparence. Il mesure 51 centimètres, dont 27 de l'ombilic au sommet de la tête. Il pèse 3 kilogrammes.

Le cordon ombilical est adhérent à l'ombilic, il est frais, il mesure 7 centimètres, il est noué près de son extrémité libre avec un fil blanc assez fin, cette extrémité paraît avoir été divisée par section.

La putréfaction est à peine commencée. Le dos est tacheté par quelques lividités cadavériques. L'épiderme n'est pas macéré, il ne se détache pas du derme. Les yeux sont bleus. Leur consistance est presque normale. La conjonctive palpébrale inférieure droite est congestionnée, mais ni sur elle ni sur les autres on ne trouve d'ecchymose distincte.

La face, notamment autour des lèvres, le cuir chevelu, la peau derrière les oreilles, celle du tronc et des membres ne porte aucune érosion, écorchure ou plaie.

Le cou au contraire présente des lésions multiples.

1° A la région antérieure du cou, à droite et à 1 centimètre de la ligne médiane, au tiers inférieur, par conséquent en un point qui correspond au bord droit de la trachée on voit une érosion verticale, haute de 1 centimètre et demi, large de 3 à 4 millimètres. Cette érosion, au niveau de laquelle l'épiderme est éraillé, excorié, n'intéresse que l'épiderme; le derme et le tissu cellulaire sous-jacent ne contiennent ni ecchymose, ni suffusion sanguine.

A la même région, à 2 centimètres de la ligne médiane, au niveau du tiers moyen, on voit une érosion superficielle, horizontale, linéaire, rectiligne, longue de 7 à 8 millimètres, sans suffusion sanguine dans le derme ou le tissu cellulaire.

Dans le creux sus-claviculaire du même côté, à 1 centimètre et demi de l'érosion précédente, on trouve une érosion analogue, linéaire, rectiligne, horizontale, mesurant 7 millimètres, sans suffusion sanguine dans le derme ou le tissu cellulaire;

2° *A la région postérieure du cou*, on note deux petites érosions superficielles. L'une sur la ligne médiane, au niveau de la saillie de la septième vertèbre cervicale, est arrondie, un peu brunâtre, mesure 6 à 7 millimètres dans tous les sens, l'autre à 1 centimètre à gauche de la ligne médiane est linéaire, verticale, curviligne, sa concavité est dirigée en dehors et à gauche, elle mesure 7 à 8 millimètres. Sous aucune de ces érosions, on ne constate d'ecchymose ou de suffusion sanguine dans le derme ou le tissu cellulaire.

La peau de la face et du cou, découpée en fines lanières, ne permet de constater dans ses mailles, dans le tissu cellulaire ou dans les muscles, aucune suffusion sanguine.

Il n'y a pas d'ecchymose sous-épiciénienne; au niveau de l'union de l'occipital avec les pariétaux, la bosse séro-sanguine de l'accouchement est très peu volumineuse, ce qui permet d'admettre que l'accouchement a dû se faire rapidement.

Les os du crâne ne sont pas fracturés. Les deux pariétaux présentent une petite lacune d'ossification, symétriquement placée à 1 centimètre de leur bord supérieur.

La pie-mère, qui recouvre les circonvolutions cérébrales, présente un réseau très finement injecté; au-dessus des circonvolutions pariétales, les mailles de la pie-mère sont infiltrées par une suffusion sanguine assez large. L'encéphale et le plexus choroïde sont très congestionnés. La section du bulbe a une couleur rouge plus prononcée qu'à l'ordinaire.

Le larynx, la trachée et les grosses bronches contiennent des mucosités spumeuses. Les poumons sont volumineux, très pâles, crépitants; plongés dans l'eau avec le cœur et le thymus, ils surnagent très largement. Il en est de même de leurs fragments. Ceux-ci pressés sous l'eau laissent dégager une grande quantité de fines bulles d'air qui forment de larges plaques de mousse à la surface du liquide.

Les plèvres présentent à leur surface quelques petites suffusions sanguines, mais pas d'ecchymoses sous-pleurales nettement circonscrites.

Le péricarde contient une assez grande quantité de sérosité rougeâtre.

Au niveau du point où le péricarde se réfléchit sur l'artère pulmonaire, on voit une petite ecchymose lenticulaire sous-péricardique.

Le canal artériel est largement perméable, il a le volume de l'aorte. La valvule mitrale présente un peu en arrière de son bord libre, à 1 millimètre environ, un petit bourrelet saillant. L'examen microscopique montre que cet épaissement est formé par un petit épanchement sanguin placé sous la couche des fibres élastiques. Cette lésion est donc constituée par une petite hémorragie, et a une valeur analogue à celle des suffusions sanguines sous-pleurales.

Le sillon qui sépare les deux ventricules du cœur est un peu plus accusé que dans l'état normal; à sa pointe la réunion des deux ventricules n'est pas complète et celle-ci a une forme bifide.

Sur la partie latérale gauche du voile du palais, on voit une petite suffusion sanguine. L'estomac est rempli de mucosités non aérées, l'intestin grêle est vide, le gros intestin est rempli par le méconium.

Le foie, la rate, les reins sont dans leur état normal.

Les points d'ossification des condyles des fémurs sont bien développés.

Les deux branches du maxillaire inférieur présentent quatre alvéoles nettement cloisonnées.

Conclusions. — 1° Cet enfant nouveau-né était arrivé au terme de la vie intra-utérine.

2° Il a largement respiré.

3° Les traces de violence constatées autour du cou ont été faites avec les ongles.

4° La mort a été le résultat de la strangulation à la main.

5° La disposition des empreintes indique la position que la main occupait pour produire cette strangulation.

II. *Examen de la veuve B...* — Cette femme, âgée de vingt-huit ans, paraît d'une bonne santé, bien qu'elle soit assez maigre. Elle est accouchée, il y a huit ans, d'une petite fille qui est aujourd'hui bien portante et vigoureuse.

Cette femme déclare être accouchée le dimanche 2 mars dans la soirée; on trouve en effet les traces d'un accouchement récent. Le ventre est souple, on sent au-dessus du pubis le globe utérin, qui dépasse de 7 à 8 centimètres la symphyse pubienne, les vergetures de la peau de l'abdomen sont rouges, il s'écoule par la vulve un liquide séro-sanguinolent ayant l'odeur des lochies. Les seins sont peu développés.

La malade est sans fièvre, il n'y a pas d'inflammation locale ni d'accidents d'infection.

Conclusions. — Les constatations médicales concordent avec la déclaration de la veuve B..., l'accouchement a dû avoir lieu quarante-huit heures avant ma visite (4 mars).

34. Asphyxie par strangulation à l'aide d'un lien et par suffocation. — Je soussigné, Paul Brouardel, commis par M. Bresselle, juge d'instruction près le tribunal de première instance du département de la Seine, en vertu d'une ordonnance, en date du 9 janvier 1880, ainsi conçue :

« Vu la procédure commencée contre Marie S..., domestique, inculpée d'avoir volontairement donné la mort à son enfant nouveau-né.

« Attendu la nécessité de constater judiciairement l'état où se trouve en ce moment le corps dudit enfant et d'en faire l'autopsie.

« Ordonnons qu'il y sera procédé par M. le Dr Paul Brouardel.

Serment préalablement prêté, ai procédé à cette autopsie le 10 janvier 1880.

Le corps de cet enfant nouveau-né du sexe féminin, mesure 45 centimètres de longueur et pèse 2^{kg} 480. Le cordon ombilical a une longueur totale de 60 centimètres, et le placenta pèse 495 grammes.

Il existe autour du cou un lien circulaire constitué par une bande de coton nouée par une simple rosette. Ce lien passe au-dessous du larynx ; il a déterminé sur la peau de la région un sillon parcheminé, profondément marqué, et qui, à sa partie antérieure, est entrecoupé par des plis verticaux dus à la laxité de la peau sur le tissu cellulaire sous-cutané et à l'intensité de la constriction du lien.

Sur la joue droite, à 2 centimètres en dehors de la commissure labiale, on voit une empreinte parcheminée, mesurant en tous sens 2 centimètres de diamètre, sans caractère spécial.

Sur le côté gauche de la face, on remarque quatre empreintes onguéales très nettes, et une cinquième qui est un peu moins marquée. Elles sont situées sur une ligne courbe à concavité dirigée à droite et réparties ainsi : la première sur la paupière inférieure, c'est celle qui est le moins bien dessinée ; la seconde sur l'os malaire ; la troisième sur la branche montante du maxillaire inférieur ; les deux dernières dans la région sus-hyoïdienne ; ces empreintes ont toutes la même longueur, environ 4 millimètres, et elles sont presque verticales, sauf l'avant-dernière qui est légèrement curviligne, à concavité tournée à droite. Ces diverses empreintes ne sont pas doublées dans le tissu cellulaire sous-cutané par des suffusions sanguines.

En appliquant la main droite sur la face de l'enfant, de façon que l'ongle du pouce couvre l'ecchymose de la paupière inférieure gauche, et que les ongles des quatre autres doigts correspondent aux autres empreintes, la paume de la main se trouve recouvrir le nez et la bouche de l'enfant.

Les conjonctives palpébrales sont intactes.

Ouverture du corps. — La peau du cou, le tissu cellulaire sous-cutané et intermusculaire, ne présentent pas d'ecchymoses au niveau du sillon déterminé par le lien.

Il y a de nombreuses ecchymoses sous-épiciariennes; les os du crâne ne sont pas fracturés; l'encéphale est un peu congestionné, mais ne présente pas de lésion.

La muqueuse du larynx et celle de la trachée sont un peu rouges. Les bronches contiennent une écume finement spumeuse. Les poumons surnagent; des fragments de ces organes comprimés sous l'eau laissent échapper de l'air qui vient former des groupes de très petites bulles à la surface du liquide. Les plèvres sont parsemées d'ecchymoses sous-pleurales très nombreuses et très nettes.

Le péricarde montre également quelques ecchymoses; le cœur ne contient pas de caillots.

L'estomac est distendu par de l'air et ne contient qu'un peu de mucus spumeux. L'intestin grêle est rempli de méconium. Les autres organes ne présentent pas de lésions.

Il n'y a pas encore de point d'ossification dans le condyle fémoral.

Conclusions. — 1° L'enfant de la fille Marie S... est né environ quinze jours avant le terme normal de la grossesse.

2° Il a largement respiré.

3° La mort est le résultat d'une asphyxie par suffocation et strangulation simultanées. La strangulation a été opérée à l'aide d'un lien, la suffocation par la main appliquée sur le nez et la bouche.

35. Asphyxie par strangulation au moyen d'un lien. — Je soussigné, Paul Brouardel, commis par M. Ditte, substitut de M. le procureur de la République près le tribunal de première instance du département de la Seine, en vertu d'une ordonnance, en date du 23 janvier 1886, ainsi conçue :

« Vu les articles 32 et 43 du code d'instruction criminelle et le procès-verbal dressé le 23 janvier 1886 par M. le commissaire de police du quartier de Rochechouart constatant le transport à la Morgue du cadavre d'un enfant du sexe masculin, né de la fille R...

« Commettons M. le D^r Brouardel, à l'effet de procéder à l'autopsie du cadavre, de rechercher les causes de la mort et de constater tous indices de crime ou délit. »

Serment préalablement prêté, ai procédé à cette autopsie le 27 janvier 1886.

Le cadavre est celui d'un enfant nouveau-né, du sexe masculin, pesant 5^k¹¹,350, mesurant 54 centimètres de longueur totale. Le cordon ombilical mesure 14 centimètres de longueur; il ne porte pas de ligature. Le cuir chevelu est recouvert de nombreux petits cheveux; les ongles affleurent l'extrémité de la pulpe des doigts.

Il n'y a pas d'ecchymoses sous-conjonctivales.

Par le nez il s'écoule de la spume finement aérée et formant un champignon. Sur le côté gauche de la bouche, un peu au-dessus de la commissure labiale, se trouvent sur la peau quelques petites érosions superficielles. Sous le menton on constate également quelques empreintes analogues. Sous quelques-unes de ces empreintes, se trouve une petite suffusion sanguine dans le tissu cellulaire sous-jacent.

Tout autour du cou on trouve la trace d'un sillon blanchâtre, dont les bords sont un peu rouges. Le sillon mesure 3 ou 4 millimètres de hauteur. La peau de cette région disséquée avec soin et débarrassée de son tissu cellulaire sous-cutané permet de constater que ce sillon est parcheminé.

Sur les autres parties du corps, on ne constate pas de traces de violences.

Le diamètre antéro-postérieur de la tête mesure 117 millimètres, le diamètre transversal 90 millimètres. Sous le cuir chevelu, au niveau du pariétal droit, se trouve une bosse séro-sanguine provenant de l'accouchement.

Les os du crâne ne sont pas fracturés. Sur les méninges, il n'y a pas de tubercule, notamment au niveau de la scissure de Sylvius. Le cerveau, le cervelet et le bulbe ne présentent aucune lésion ni tumeur.

L'œsophage est sain.

La trachée est également saine. L'orifice supérieur du larynx est couvert d'un peu de spume aérée; dans la trachée et les bronches, cette spume a une couleur rougeâtre.

Il n'y a pas d'ecchymose rétro-pharyngienne.

Les poumons sont très développés et présentent de nombreuses ecchymoses sous-pleurales. Plongés dans l'eau avec le cœur, ils surnagent; il en est de même des fragments et ces derniers pressés sous l'eau laissent s'échapper des bronches de fines bulles d'air.

qui viennent se réunir sous forme de plaques de mousse à la surface du liquide. Ainsi pressés et dilacérés, ces fragments continuent à surnager.

Il n'y a pas d'ecchymoses sous-péricardiques. Les cavités du cœur renferment un peu de sang liquide, mais pas de caillots. Les valvules sont saines.

L'estomac contient un peu de mucus aéré.

Le foie est volumineux et sain.

La rate est saine.

Les reins sont également sains.

Le méconium occupe les dernières parties du gros intestin. Les intestins paraissent sains.

Le sternum présente cinq points d'ossification.

Le calcaneum et l'astragale possèdent chacun un point d'ossification très développé.

Le maxillaire inférieur présente cinq alvéoles nettement cloisonnées.

Le point d'ossification des condyles de l'extrémité inférieure du fémur est très développé.

Conclusions. — 1° Le cadavre est celui d'un enfant nouveau-né, du sexe masculin, arrivé au terme normal de la gestation, ou à une époque voisine du terme, mais ayant certainement dépassé huit mois et demi de vie intra-utérine.

2° Il a largement respiré.

3° La mort est le résultat d'une asphyxie par strangulation faite à l'aide d'un lien.

36. Asphyxie par strangulation à la corde. — Je soussigné, Paul Brouardel, commis par M. Bard, substitut de M. le procureur de la République près le tribunal de première instance du département de la Seine, en vertu d'une ordonnance, en date du 26 octobre 1882, ainsi conçue :

« Vu les articles 32 et 43 du code d'instruction criminelle et le procès-verbal dressé le 25 octobre 1881 par M. le commissaire de police du quartier de la Porte-Saint-Martin constatant l'envoi à la Morgue du cadavre d'un enfant nouveau-né du sexe masculin, trouvé à l'entrée de la cave de la maison située 93, Faubourg Saint-Martin.

« Commettons M. le D^r Brouardel, à l'effet de procéder à l'autopsie du cadavre, de rechercher les causes de la mort et de constater tous indices de crime ou délit. »

Serment préalablement prêté, ai procédé à cette autopsie le 27 octobre 1882.

Le cadavre est celui d'un enfant, du sexe masculin, pesant 3^m 350. Sa longueur totale est de 54 centimètres. Le cordon est adhérent à l'ombilic et mesure 42 centimètres de longueur, il est mou, présente à son extrémité libre une ligne de section parfaitement nette. On ne constate aucune trace de ligature.

La putréfaction du cadavre n'est pas commencée.

Les iris sont bleus. Les conjonctives palpébrales des deux yeux sont ecchymotiques. On ne constate sur la face aucune trace de violence.

Le cou est entouré par un sillon blanc, étroit, faisant tout le tour, abaissé du côté de l'épaule droite et relevé jusqu'un peu au-dessous de l'oreille gauche. Il n'existe pas de traces de coups d'ongles autour du cou ou des orifices de la face. La peau du sillon est parcheminée et mince, elle laisse passer la lumière par transparence.

On ne constate aucune trace de violence sur les autres parties du corps.

Sous le cuir chevelu se trouvent quelques ecchymoses sous-épiéranéennes. A la partie postérieure de l'occipital et du pariétal gauche, on trouve une bosse séreuse.

Aucun des os du crâne n'est fracturé.

Les méninges et le cerveau sont très congestionnés.

L'œsophage et le pharynx sont sains et ne contiennent pas de corps étranger.

La trachée également saine renferme une spume bronchique abondante.

Le cœur est rempli de sang liquide, et ne contient pas de caillots. Les valvules sont saines. On ne constate pas d'ecchymoses sous-péricardiques, mais quelques ecchymoses sous-pleurales parfaitement nettes.

Les poumons paraissent sains. Plongés dans l'eau en masse avec le cœur, ils nagent parfaitement; les différents fragments des poumons nagent également. Ces derniers pressés sous l'eau laissent sortir un certain nombre de fines bulles d'air qui viennent se réunir à la surface du liquide sous forme de plaques de mousse.

L'estomac contient des mucosités aérées.

Le foie est très congestionné.

Les reins sont également très congestionnés, mais se décortiquent très bien.

La masse intestinale plongée dans l'eau après ouverture de l'estomac, ne surnage pas. Le méconium occupe tout le gros intestin.

Les deux testicules sont dans le scrotum.

Le point d'ossification de l'extrémité inférieure du fémur est très développé et très net ; il mesure 4 ou 5 millimètres de diamètre et est séparé de la diaphyse par une lame cartilagineuse. Dans le maxillaire inférieur on constate quatre alvéoles nettement cloisonnées.

Conclusions. — 1° Le cadavre soumis à notre examen est celui d'un enfant nouveau-né, du sexe masculin, arrivé au terme normal de la gestation ou tout au moins à huit mois et demi.

2° Cet enfant a largement respiré.

3° La mort a été causée par une strangulation pratiquée à l'aide d'un lien étroit tel qu'une ficelle, une petite corde ou un cordon.

F. — Infanticides par submersion.

37. Submersion dans l'eau. Accouchement dans un seau. — Je soussigné, Paul Brouardel, commis par ordonnance de M. Desjardins, substitut de M. le procureur de la République, à l'effet de procéder à l'autopsie du cadavre de l'enfant nouveau-né de la fille R..., de rechercher les causes de la mort et de constater tous indices de crime ou délit, ai procédé à cette autopsie le 23 mars 1879, serment préalablement prêté.

Le cadavre est celui d'un enfant nouveau-né, très vigoureux, du sexe masculin. Il est en rigidité cadavérique très accusée. La putréfaction n'est pas commencée, les yeux ont leur consistance normale, les iris sont bleus, les conjonctives sont très congestionnées.

Le corps est couvert d'enduit sébacé, de sang et de matières fécales. Il pèse 3^{kg}, 670, il mesure dans sa totalité 52 centimètres, dont 27 de l'ombilic au sommet de la tête.

Le cordon mesure dans sa longueur totale 45 centimètres. Le placenta pèse 610 grammes.

On trouve sur le corps des lésions *post mortem*, manifestement faites par des rats. Tout le côté droit, flanc, paroi thoracique, est sillonné par des lignes onduleuses, formant des groupes de lignes parallèles associées trois par trois, ayant 3 à 4 centimètres de longueur, alternativement concaves et convexes. Ces rayures ondulées ont été imprimées par les griffes des pattes de rats, à leur niveau la graisse de l'enduit sébacé est mangée. A la partie supérieure du cuir chevelu, on voit sur la bosse pariétale droite, une plaie de 2 centimètres carrés faite par la morsure des dents de rats, les morsures des bords ne laissent pas de doute sur son origine.

Sur les diverses parties du corps, en dehors de ces désordres dus aux attaques des rats, on ne trouve aucune lésion, ecchymose, écorchure ou plaie.

Sous le cuir chevelu, on voit un grand nombre d'ecchymoses sous-épicrâniennes. Les os du crâne ne sont pas fracturés, les méninges sont légèrement congestionnées. L'encéphale est absolument sain.

Le pharynx, le larynx, la trachée, les grosses bronches sont remplis par un liquide non aéré. Ce liquide de couleur roux sale est analogue à celui qui remplissait la moitié d'un seau que nous avons examiné.

Les plèvres sont mouchetées par quelques petites ecchymoses sous-pleurales, extrêmement fines.

Les poumons, plongés dans l'eau avec le cœur et le thymus, vont au fond du vase. La même épreuve répétée pour chacun des deux poumons donne le même résultat, cependant ils descendent lentement et touchent à peine le fond du vase.

Si l'on sectionne les poumons en fragments, on constate que quelques lobes surnagent franchement et que d'autres au contraire plongent immédiatement. La partie interne du lobe pulmonaire inférieur gauche, toute la couche superficielle de ce poumon nagent, ainsi que quelques lobules du sommet du poumon droit. Ces fragments pressés sous l'eau donnent issue à une grande quantité de fines bulles de gaz qui viennent former à la surface du liquide des plaques de mousse.

Le péricarde ne contient pas d'ecchymoses sous-péricardiques. La cloison interventriculaire du ventricule gauche est tachetée d'ecchymoses sous-endocardiques très fines. Les cavités du cœur, les gros vaisseaux de la poitrine et du cou sont goulés par du sang noir liquide.

Le péritoine contient un peu de liquide.

L'estomac est rempli par des matières dans lesquelles on distingue les glaires normales, du sang et du liquide analogue à celui que contenait le seau. La muqueuse stomacale est intacte, on n'y voit aucune tache ou suffusion sanguine.

Les intestins sont très congestionnés, le méconium occupe les dernières parties du gros intestin, il est en partie évacué.

Les points d'ossification des condyles des fémurs sont normalement développés.

Examen du seau. — Ce seau d'une capacité de 8 litres, renferme 3^{litres},350 d'un liquide roussâtre, dans lequel on distingue du sang et des matières fécales. Le corps de l'enfant plongé dans le liquide disparaît entièrement.

Conclusions. — 1° L'enfant de la fille B... est né au terme normal de la grossesse.

2° Cet enfant a vécu. Il a fait au moins une inspiration, ainsi que le prouve l'état des poumons. Il a avalé le liquide dans lequel il était plongé, ainsi que le prouve la présence de ce liquide dans les voies aériennes, le pharynx et l'estomac.

3° La mort est le résultat de la submersion.

4° Le corps ne porte aucune trace de violence.

5° La naissance date de quarante-huit heures environ.

6° La quantité de liquide contenu dans le seau est à peu près double de celle qui peut résulter de la totalité des eaux de l'amnios, de l'excrétion urinaire et du sang rendu par la mère. Il y a donc eu de l'eau ajoutée ou il s'en trouvait dans le seau avant l'accouchement.

38. Submersion dans le liquide des fosses d'aisances. — Je soussigné, Paul Brouardel, commis par M. Ragon, juge d'instruction près le tribunal de première instance du département de la Seine, en vertu d'une ordonnance, en date du 28 juillet 1881, ainsi conçue :

« Vu la procédure commencée contre la fille F..., vingt-deux ans, domestique, détenue, inculpée d'avortement.

« Attendu la nécessité de constater judiciairement l'état où se trouve en ce moment le cadavre d'un enfant nouveau-né trouvé dans la fosse d'aisances sise avenue Duquesne n° 1, et déposé à la Morgue.

« Ordonnons qu'il y sera procédé par M. Brouardel, lequel après avoir reconnu l'état où se trouve le cadavre, procédera à son autopsie et à toutes constatations utiles. »

Serment préalablement prêté, ai procédé à cette autopsie le 29 juillet 1881.

Le cadavre de ce nouveau-né est complètement putréfié; il répand une odeur spéciale résultant de son immersion prolongée dans la fosse d'aisances.

Il mesure 48 centimètres comme longueur totale. Les os du crâne sont à nu par destruction du cuir chevelu. Ils sont séparés les uns des autres, de sorte que le cerveau est sorti de sa cavité. Un seul des os est fracturé.

L'occipital est intact, ainsi que les frontaux, le pariétal gauche et les deux temporaux avec leur apophyse zygomatique. Le pariétal droit est divisé en deux fragments par une ligne de fracture transversale qui occupe toute l'étendue de l'os, les bords de cette ligne de fracture ne présentent aucune coloration. La

dure-mère et le périoste sont intacts, mais séparés des fragments.

Le maxillaire inférieur est divisé par cinq alvéoles bien nettement cloisonnées.

La paroi abdominale est ouverte, la partie qui correspond à l'insertion du cordon est rongée par les vers. Le méconium occupe tout le gros intestin. Le foie et les reins sont putréfiés.

Les poumons n'existent plus, ils ont été complètement détruits par les vers, de sorte qu'il est impossible de pratiquer les expériences de la docimasia pulmonaire.

Le point d'ossification des condyles de l'extrémité inférieure du fémur est très nettement marqué et mesure 3 millimètres de diamètre.

A l'examen des organes génitaux internes, nous constatons la présence d'un utérus.

Conclusions. — 1° Le cadavre soumis à notre examen est celui d'un nouveau-né du sexe féminin.

2° Ce nouveau-né est arrivé au terme normal de la gestation ;

3° Il est dans un état de putréfaction très avancé. La destruction des poumons ne permet plus de reconnaître si ce nouveau-né a respiré.

4° La fracture du pariétal droit occupe le siège et a les caractères des fractures résultant du passage de la tête d'un nouveau-né à travers un orifice trop étroit, tel que la lunette d'un appareil fermant les water-closets.

Nous avons ensuite été chargé par M. le juge d'instruction de nous rendre avenue Duquesne pour apprécier la véracité des déclarations faites par la fille G... Nous nous y sommes rendu trois fois, en présence de l'inculpée, accompagné de l'architecte et de M. le commissaire de police.

La fille G... nous a déclaré qu'elle était accouchée, surprise par les douleurs de l'enfantement, assise sur le siège, que l'enfant était tombé dans la cuvette et que son poids avait fait basculer l'appareil, que l'enfant et le délivre étaient sortis en même temps.

1° Il est impossible d'admettre que la fille G... ait pu accoucher assise sur la lunette. Au moment de l'accouchement, l'enfant sort du vagin, or la direction de ce conduit n'est pas verticale, mais coudée, de façon que son axe s'incurve de haut en bas et d'arrière en avant. En sorte que si l'accouchement se fait pendant que la mère est assise sur la lunette, la tête de l'enfant vient heurter le bord de cette lunette et que l'accouchement est

arrêté jusqu'au moment où la mère change de position, pour se coucher complètement ou se tenir debout ou accroupie.

L'accouchement n'a donc pu avoir lieu pendant que la fille G... était assise sur la lunette.

2° Le poids de l'enfant n'a pu faire basculer la valve qui ferme la cuvette.

En admettant même la version précédente présentée par la fille G..., l'enfant en tombant dans la cuvette n'aurait pu faire basculer la valve. Il faut remarquer que la cuvette n'a du bord de la lunette à la valve que 24 centimètres, que le corps de l'enfant en a 48, qu'il ne tombait pas de haut, que c'est à peine si le corps entier pouvait être contenu dans cette cuvette.

De plus le diamètre de la valve est de 11 centimètres exactement. Le diamètre de la tête d'un nouveau-né dépouillée des parties molles est de 11 centimètres également. Bien que la tête d'un nouveau-né se prête par la laxité des articulations des os à une notable réduction, il faut pour l'obtenir exercer une pression assez énergique. La tête ne peut donc s'engager sans difficulté dans un orifice un peu plus étroit qu'elle ne l'est elle-même. Aussi lorsqu'un enfant nouveau-né est jeté dans les fosses d'aissances à travers ces lunettes qui à Paris ont presque toutes le même diamètre, on trouve très fréquemment une fracture du crâne siégeant sur l'un des pariétaux, absolument semblable à celle que nous avons notée sur le cadavre du nouveau-né trouvé dans la fosse. Enfin les épaules et le reste du corps ont un diamètre plus considérable que la tête elle-même et on ne pourrait leur faire franchir cet orifice que par une pression très énergique.

Ajoutons que l'appareil du cabinet ne fonctionne que difficilement. Nous avons devant la fille G... pressé de toutes nos forces avec une canne, puis avec une bouteille, sur cette valve sans parvenir à la faire basculer.

Il est donc impossible que le poids de l'enfant ait suffi à faire basculer cette valve.

En présence de ces constatations auxquelles elle assistait, la fille G... a déclaré qu'elle avait levé l'appareil à l'aide duquel s'ouvre la valve et que l'enfant avait disparu de lui-même sans qu'elle y apportât le moindre aide.

Cette assertion est également inexacte, nous avons dit que les dimensions relatives de l'orifice de cette soupape et de celles de la tête et du corps de l'enfant nouveau-né ne permettaient pas de l'admettre et que l'enfant n'avait pu franchir cet orifice qu'à l'aide de pressions énergiques.

39. Submersion dans une fosse d'aisances. — Je soussigné, Paul Brouardel, commis par M. Habert, juge d'instruction près le tribunal de première instance du département de la Seine, en vertu d'une ordonnance, en date du 23 avril 1884, ainsi conçue :

« Vu la procédure contre X..., inculpé d'infanticide.

« Attendu que le cadavre d'un enfant nouveau-né a été trouvé le 19 courant à quatre heures du matin, dans une fosse d'aisances de la maison, 51, boulevard de Strasbourg, et a été envoyé ledit jour à la Morgue par M. le commissaire de police du quartier de la Porte-Saint-Denis.

« Donnons commission à M. le Dr Brouardel à l'effet de, serment préalablement prêté :

« Faire l'autopsie ; rechercher si l'enfant a vécu et quelle est la cause de la mort.

« Déposer un rapport. »

Serment préalablement prêté, ai procédé à cette autopsie le 26 avril 1884.

Le cadavre est celui d'un enfant nouveau-né, mesurant 50 centimètres de longueur totale et pesant 1^{kg} 780. Il est dans un état de putréfaction extrêmement avancé, la peau est complètement noirâtre et parcheminée ; les orbites sont vides. Quelques régions du corps, notamment le cuir chevelu et la région pectorale droite, ont été rongées par des rats. Les côtes droites sont à nu.

Le cordon ombilical, adhérent à l'ombilic, mesure 14 centimètres de longueur, il est complètement desséché. Il ne porte pas de ligature.

Le cadavre est trop putréfié pour qu'il soit actuellement possible de constater des traces de violences n'ayant intéressé que les parties superficielles de la peau, tels que coups d'ongles, érosions, etc.

Le diamètre antéro-postérieur de la tête mesure 115 millimètres et le diamètre bi-pariétal 82 millimètres.

Les deux pariétaux, droit et gauche, sont fracturés. Le pariétal gauche est divisé par une ligne de fracture partant de la partie moyenne de la suture bi-pariétale, allant de dedans en dehors jusqu'à la bosse pariétale gauche, où elle se divise en deux lignes de fracture, l'une légèrement antérieure et l'autre postérieure.

Le pariétal droit est divisé dans sa partie moyenne par une ligne de fracture passant par la bosse pariétale droite et parallèle à la suture bi-pariétale. Cette ligne de fracture divise le pariétal

droit en deux fragments, l'un supérieur et l'autre inférieur. Le premier fragment est encore divisé en deux par une autre ligne de fracture partant de la partie médiane de la première et allant jusqu'à la suture bi-pariétale où elle se divise en deux un peu avant d'y arriver. Cette seconde ligne est donc perpendiculaire à la première.

La face interne du cuir chevelu au niveau des fractures est doublée par une surface rougeâtre. Nous avons cherché si cette coloration était due à un épanchement sanguin; les examens microscopique et spectroscopique ne nous permettent pas d'être affirmatif.

Le cerveau est dans un état de putréfaction très avancée, il s'écoule sous forme de bouillie.

Il n'y a pas de corps étranger dans l'arrière-bouche.

Le larynx, le pharynx, la trachée et l'œsophage paraissent sains.

Le cœur est vide de sang. Les valvules sont saines. Il n'y a pas d'ecchymoses sous-péricardiques.

Les poumons sont complètement putréfiés; jetés dans l'eau avec le cœur, ils surnagent. Il en est de même des fragments, ces derniers pressés sous l'eau font soudre de fines bulles de gaz qui viennent se réunir sous forme de plaques de mousse à la surface du liquide. Il n'y a pas d'ecchymoses sous-pleurales.

La matière extraite des bronches, par la pression des fragments de poumons, a été placée sur une lame de verre et portée sous le champ du microscope. Nous avons alors constaté sur plusieurs préparations la présence de nombreuses cellules épithéliales pavimenteuses, de quelques globules de graisse, de quelques débris de fibres musculaires et de corps étrangers.

Le foie est putréfié.

L'estomac ne contient que quelques mucosités aérées, sans mélange de matières fécales.

La rate paraît saine.

Les reins sont sains.

Les intestins paraissent sains, ils contiennent du méconium dans les dernières parties du gros intestin.

Le maxillaire inférieur présente quatre alvéoles nettement cloisonnées.

Les points d'ossification du calcanéum et de l'astragale sont bien développés.

Les condyles de l'extrémité inférieure du fémur présentent un point d'ossification de 3 à 4 millimètres de diamètre.

Conclusions. — 1° Le cadavre est celui d'un enfant nouveau-né

arrivé au terme normal de la gestation ou à une époque voisine du terme et ayant certainement dépassé huit mois et demi de vie intra-utérine.

2° Il a largement respiré. Ce point est établi non pas seulement par la présence de l'air dans les alvéoles pulmonaires, mais par la présence des matières fécales dans les bronches.

3° La mort est le résultat de la submersion dans la fosse d'aisances.

4° Les fractures du crâne peuvent avoir été produites au moment du passage de la tête à travers l'orifice d'une lunette un peu étroite ou pendant la chute dans la fosse.

5° La putréfaction est trop avancée pour qu'il soit possible de découvrir des lésions peu graves, telles qu'érosions, coups d'ongles, etc., qui n'auraient intéressé que les couches superficielles de la peau.

40. Submersion dans la fosse d'aisances. — Je soussigné, Paul Brouardel, commis par ordonnance de M. E. Desjardins, substitut de M. le procureur de la République, à l'effet de procéder à l'autopsie du cadavre d'un nouveau-né (fosse de la maison n° 42 de la rue de la Victoire), serment préalablement prêté, ai procédé le 27 novembre 1878 à cette autopsie, pour rechercher les causes de la mort, et constater tous indices de crime ou délit.

Cet enfant nouveau-né, du sexe féminin, est dans un état de putréfaction gazeuse très avancée. Il exhale une odeur infecte, rappelant celle des fosses d'aisances qui sont en vidange.

Il pèse 2^k 1,150 et mesure de la tête aux pieds 51 centimètres.

Le cordon ombilical a été déchiré ou coupé au ras de l'ombilic. Le travail de cicatrisation n'est pas commencé.

On ne trouve de traces de violences ni sur la face, ni sur le tronc. A la région droite du cou, au-dessous de l'oreille, au niveau du sterno-mastoïdien, on voit une érosion de la peau, mesurant 7 millimètres, presque horizontale dans sa direction générale, mais sans trace de suffusion sanguine dans le tissu cellulaire sous-cutané. Plus près du sternum on distingue deux érosions analogues plus petites. L'état de putréfaction du cadavre est trop avancé pour qu'on puisse affirmer que ces lésions ont été faites par des coups d'ongles.

Autour du cou, la peau distendue par des liquides forme des plicatures qui simulent des sillons de strangulation. Mais à ce niveau la peau n'est pas parcheminée et le tissu cellulaire ne contient pas de suffusion sanguine.

Sur la bosse pariétale gauche on distingue les traces d'une

ecchymose. La région occipito-pariétale droite est le siège d'une suffusion sanguine considérable, reste de la bosse sanguine de l'accouchement.

Les os du crâne ne sont pas fracturés. L'encéphale est en putréfaction.

Les poumons remplissent toute la cavité thoracique. On ne constate pas sur les plèvres d'ecchymoses sous-pleurales. D'ailleurs la putréfaction est telle qu'elle aurait pu faire disparaître ces ecchymoses s'il en a réellement existé. Les poumons jetés dans l'eau avec le cœur et le thymus surnagent. Il en est de même de leurs fragments. Ceux-ci pressés sous l'eau ne laissent échapper que de grosses bulles d'air. On ne voit pas les petites traînées de bulles fines qui viennent mousser à la surface du liquide lorsque les alvéoles pulmonaires ont été dilatées par la respiration.

Le cœur ne contient pas de caillots sanguins.

L'estomac est vide, le méconium occupe toute la partie inférieure du gros intestin.

Les points d'ossification des deux fémurs sont bien développés. La mâchoire inférieure est cloisonnée des deux côtés, de façon à former quatre alvéoles bien nettes.

Conclusions. — 1° Le cadavre est celui d'un enfant nouveau-né parvenu au terme de la vie intra-utérine.

2° L'état de putréfaction du cadavre est tel qu'il ne permet pas de préciser la valeur des lésions trouvées, de dire si elles ont été faites pendant la vie; il ne permet pas non plus d'affirmer que ce nouveau-né a respiré.

3° Pour déterminer la durée probable du séjour dans la fosse d'aisances, il faudrait savoir si cette fosse ne reçoit que des matières fécales et urinaires ou si elle reçoit en même temps les eaux ménagères. La putréfaction s'accomplit en effet beaucoup plus rapidement dans ces dernières conditions. On peut cependant affirmer que le séjour du cadavre dans la fosse doit être d'au moins un mois.

41. Immersion dans le liquide des fosses d'aisances. Consultation. — A. — Je soussigné, Paul Brouardel, commis par M. Habert, juge d'instruction près le tribunal de première instance du département de la Seine, en vertu d'une ordonnance, en date du 28 juillet 1880, ainsi conçue :

« Vu la commission rogatoire de M. le juge d'instruction de la Rochelle, dans l'information suivie contre la femme F..., inculpée d'infanticide.

« Ordonnons que M. le D^r Brouardel, expert, exécutera ladite commission. »

Serment préalablement prêté, ai pris connaissance de cette commission ainsi conçue :

« Nous, Antony Regnault, juge d'instruction de l'arrondissement de la Rochelle.

« Vu la procédure criminelle instruite contre une femme F...

« Attendu que le cadavre d'un enfant nouveau-né a été trouvé le 9 juin dernier, dans une fosse d'aisances de la Rochelle.

« Attendu que ce cadavre était dans un état de décomposition assez avancé.

« Que l'information à laquelle il a été procédé, a révélé contre une femme mariée de fortes présomptions de culpabilité.

« Qu'il importe de déterminer d'une façon aussi exacte que possible à quelle époque la naissance de l'enfant a eu lieu.

« Commettons M. le juge d'instruction près le tribunal de la Seine, à l'effet de commettre M..., médecin légiste,

« Lequel, après avoir préalablement prêté serment, devra répondre aux questions suivantes dans un rapport écrit :

1^o Si, en pratiquant l'autopsie du cadavre d'un enfant nouveau-né, trouvé dans les lieux d'aisances, la science permet de déterminer d'une façon exacte l'époque à laquelle l'enfant est sorti du sein de sa mère ?

2^o Si le cadavre d'un enfant ne se maintient pas, dans un milieu tel que celui des lieux d'aisances, dans un état de conservation relatif, plus longtemps que dans la terre par exemple ?

3^o Combien de temps un cadavre d'enfant se maintiendra-t-il dans les lieux d'aisances sans entrer en putréfaction complète ?

4^o M. le docteur penserait-il, par exemple, qu'un enfant qui serait né au commencement d'avril dernier et qui aurait été jeté dans des lieux d'aisances, aurait pu être retrouvé le 9 juin suivant dans un état de putréfaction assez avancé, mais ayant encore apparence humaine ? »

Nous ne pouvons répondre aux questions qui nous sont posées par M. le juge d'instruction de la Rochelle que d'une façon générale, nous n'avons en effet pas connaissance de certaines circonstances de fait qui auraient seules permis de donner une certaine précision à nos réponses. Nous ignorons notamment :

1^o Quels étaient le degré et la nature de la putréfaction du cadavre de l'enfant (putréfaction gazeuse ou commencement de saponification). 2^o Combien de temps s'est écoulé entre le moment où le cadavre a été tiré de la fosse d'aisances et le moment de l'autopsie ; après l'exposition à l'air, la putréfaction gazeuse se

développe en été avec une grande rapidité. 3° Quelle était la nature des matières contenues dans la fosse d'aisances. S'il est vrai de dire que les matières des vidanges constituent un liquide conservateur, il n'en est plus de même lorsqu'en même temps que les matières fécales et l'urine la fosse reçoit des eaux de savon, de lavure de vaisselle, etc. 4° Si les lunettes des commodités sont ouvertes ou fermées. En effet, s'il peut se faire dans la fosse un facile renouvellement de l'air, le développement de la putréfaction se trouve accéléré. 5° Enfin si le corps de l'enfant était enfoui dans la matière de la fosse ou s'il surnageait complètement ou incomplètement. Dans ce dernier cas la putréfaction en effet se fait presque comme à l'air libre.

1^{re} Question. — Si en pratiquant l'autopsie du cadavre d'un enfant nouveau-né, trouvé dans les lieux d'aisances, la science permet de déterminer d'une façon exacte l'époque à laquelle l'enfant est sorti du sein de sa mère ?

Lorsque les diverses circonstances relatées ci-dessus sont déterminées, et que spécialement il est prouvé que la fosse ne reçoit que de l'urine et des matières fécales, il est possible pendant les cinq ou six premières semaines de dire à quelques jours près combien de temps le cadavre d'un nouveau-né a séjourné dans une fosse d'aisances (on pourra estimer le temps écoulé entre 20 et 30 jours, entre 30 et 40, par exemple).

Lorsque l'immersion dans la fosse d'aisances a été plus prolongée, on ne pourra plus juger que par l'état de saponification des tissus, commençant après un séjour de six semaines ou deux mois, et par la coloration brun noirâtre des os indiquant un séjour un peu plus prolongé. L'étendue de la dégénérescence en gras de cadavre et l'intensité de la coloration des os fournissent des éléments d'appréciation utilisables, mais ne permettent pas toutefois de conclure avec une précision absolue.

2^e Question. — Si le cadavre d'un enfant ne se maintient pas, dans un milieu tel que celui des lieux d'aisances, dans un état de conservation relatif plus longtemps que dans la terre, par exemple ?

D'une façon générale, la conservation des cadavres dans les fosses d'aisances est plus prolongée que dans la terre ; ou plutôt la putréfaction gazeuse ne se développe pas avec les mêmes caractères. Il se fait une dégénérescence en gras de cadavre qui permet de reconnaître pendant fort longtemps les caractères distinctifs du corps et les lésions qu'il pouvait présenter.

3^e Question. — Combien de temps un cadavre d'enfant se maintiendra-t-il dans des lieux d'aisances sans entrer en putréfaction complète ?

En admettant toutes les circonstances relatées ci-dessus, les plus favorables à la conservation (fosse ne recevant que des matières fécales, de l'urine, enfant complètement plongé dans le liquide, etc.), on peut dire que la putréfaction gazeuse ne se développera que très imparfaitement, les tissus imbibés se ramolliront, l'épiderme, les ongles se détacheront, puis à cette période de flaccidité et d'imbibition, succédera la saponification des muscles, des viscères. Dans les poumons, et surtout s'il y a eu respiration, on trouvera des bulles de gaz. La conservation peut être si parfaite même dans ces organes, que Tardieu (1) a dit : « J'ai retrouvé des ecchymoses sous-pleurales distinctes, après dix mois, sur les poumons d'un enfant nouveau-né dont le cadavre avait séjourné dans une fosse d'aisances. »

Dans ces conditions les tissus pourront se conserver indéfiniment, modifiés, puis plus ou moins méconnaissables.

4^e Question. — Un enfant qui serait né au commencement d'avril dernier et qui aurait été jeté dans des lieux d'aisances, aurait-il pu être retrouvé le 9 juin suivant, dans un état de putréfaction assez avancé, mais ayant encore apparence humaine ?

Si après sa chute dans la fosse d'aisances, l'enfant a plongé complètement dans les matières, s'il y a été en quelque sorte enseveli, certainement la putréfaction aura été peu développée. Elle aura dû être caractérisée par la chute de l'épiderme, des ongles, l'imbibition des tissus, le développement de bulles de gaz dans les poumons, la liquéfaction de l'encéphale. Le cordon peut avoir disparu, ainsi que les organes génitaux externes, si c'est un enfant du sexe masculin, mais les cavités thoraciques et abdominales ne seront très probablement pas encore ouvertes.

Cette description ne vaut que si les fosses ne reçoivent que de l'urine et des matières fécales.

Mais si les circonstances favorables à la putréfaction peuvent modifier et hâter la décomposition deux mois environ après son immersion dans les fosses d'aisances, un cadavre de nouveau-né aurait encore conservé une apparence humaine et son squelette n'aura pas encore complètement perdu ses connexions.

B. — Je soussigné, Paul Brouardel, commis par M. Aignan, juge d'instruction près le tribunal de première instance de la Seine, en vertu d'une ordonnance, en date du 25 août 1880, de M. le président des assises de la Charente-Inférieure, ainsi conçue :

« Nous Marie-Victor-Eugène Malval, président des assises de la Charente-Inférieure.

(1) Tardieu, *Étude médico-légale sur l'infanticide*, 1868, p. 104.

« Vu la procédure instruite contre la nommée T... (Marie), femme F..., âgée de trente-neuf ans (née à la Rochelle, le 6 avril 1841), journalière, détenue; — ensemble l'arrêt en date du 19 août 1880, qui la renvoie devant les assises sous accusation d'infanticide.

« Attendu que l'enfant dont serait accouchée la femme F..., fin mars 1880, a été aperçu pour la première fois, le 8 juin, à 3 heures du soir, surnageant au-dessus du liquide de la fosse d'aisances, maison Fontaine, rue du Bel-Air, 25, à la Rochelle.

« Que ladite fosse contenant exclusivement de l'urine et des matières fécales est d'une grandeur ordinaire (3 à 4 m.), sert aux habitants des maisons n^{os} 25 et 27 (soit à environ 20 ou 25 personnes) et possède deux lunettes non fermées d'un diamètre de 26 à 27 centimètres.

« Que le cadavre retiré le 9 juin a été, le même jour, quelques instants après, vers 2 heures de l'après-midi, soumis à l'examen de M. le D^r Brard qui a trouvé la tête du fœtus enveloppée complètement par deux tours d'un fichu violet qui, attaché autour du cou, le serrait.

« Que ce fichu a été reconnu, à des signes certains, pour appartenir à la femme F..., et a été vu en sa possession jusque vers la fin de mars 1880.

« Qu'à ce moment cette femme, âgée de trente-huit ans onze mois, avait toutes les apparences d'une femme enceinte sur le point d'accoucher.

« Que sa grossesse remarquée, dès le mois de novembre 1879, a amené un développement progressif de sa taille qu'elle cherchait à dissimuler.

« Qu'une nuit, aux environs de Pâques (28 mars 1880), souffrant extrêmement, elle aurait refusé les soins d'un médecin, envoyé sa fille âgée de quatorze ans partager le lit de ses frères aînés et exprimé le désir de rester seule.

« Que le lendemain, ses voisines la trouvant pâle, presque verte, elle leur dit en montrant sa chemise, son lit et un seau remplis de sang — à l'une : « J'ai eu une forte hémorrhagie »; — à l'autre : « C'est venu comme une boule, c'était à peine formé. »

« Que son ventre diminué, ses seins tombants et assez volumineux semblaient contredire ses paroles et donnaient lieu de penser à un accouchement récent.

« Que, dans le cours de l'instruction, l'accusée s'est efforcée vainement de prouver deux hémorrhagies semblables survenues en 1872 et 1874 et par ses explications mêmes laisse supposer deux fausses couches accidentelles ou provoquées.

« Que ces circonstances, jointes aux constatations et rapports

de M. le Dr Brard et des autres médecins consultés (pièces de 1 à 10), permettront vraisemblablement à M. le professeur de médecine légale de la Faculté de Paris, de préciser les réponses de son premier rapport.

« Prions M. le Dr Paul Brouardel, serment préalablement prêté :

« De nous faire connaître s'il est contraire aux données de la science et aux constatations faites par M. le Dr Brard :

« 1^o Que l'enfant retiré le 9 juin 1880, de la fosse d'aisances de la rue Bel-Air et soumis immédiatement à l'examen du Dr Brard, soit né de la femme F..., fin mars et ait pu, à raison de son état de putréfaction, séjourner soixante à soixante-dix jours dans ladite fosse?

« 2^o Que né à terme, viable, ayant respiré, cette enfant du sexe féminin, asphyxiée et jetée dans la fosse après la mort, ait pu être étouffée ou strangulée par le fichu enveloppant complètement la tête et attaché autour du cou qu'il serrait?

« 3^o Que la femme F..., âgée de trente-huit ans, mère de cinq enfants (à la 1^{re} grossesse, 2 jumeaux), paraissant avoir eu deux fausses couches depuis leur naissance, mais ne justifiant d'aucune hémorrhagie antérieure, ni d'affection utérine, soit restée sans trouble sensible dans sa santé, avec des règles supprimées pendant six à neuf mois, pour aboutir à une simple hémorrhagie sanguine, exclusive de toute conception, — qu'en janvier elle se serait plainte seulement de fréquents besoins d'uriner, — phénomène ordinaire chez les femmes enceintes?

« 4^o Serait-il possible, encore à l'heure actuelle, de reconnaître soit au toucher, soit à l'aide du spéculum, le nombre des couches et fausses couches de la femme F...?

« Pour le rapport de M. le Dr Brouardel, nous être transmis dans le mois et être ultérieurement déposé au greffe de la cour d'assises de la Charente-Inférieure.

« Fait au Palais de Justice à Poitiers, le 26 août 1880. »

Serment préalablement prêté, ai pris connaissance des pièces (au nombre de 10) soumises à mon examen, et ai répondu ainsi aux questions qui m'étaient posées :

1^{re} Question. — Est-il contraire aux données de la science et aux constatations faites par M. le Dr Brard : Que l'enfant retiré le 9 juin 1880 de la fosse d'aisances de la rue du Bel-Air et soumis immédiatement à l'examen du Dr Brard soit né de la femme F... fin mars, et ait pu à raison de son état de putréfaction, séjourner soixante à soixante-dix jours dans ladite fosse?

Réponse. — Dans un premier rapport fait en vertu d'une com-

mission rogatoire adressée le 28 juillet 1880, je répondais ainsi à la quatrième question posée :

« *Question.* — Un enfant qui serait né au commencement d'avril dernier et qui aurait été jeté dans les lieux d'aisances aurait-il pu être retrouvé le 9 juin suivant dans un état de putréfaction assez avancé, mais ayant encore apparence humaine ?

« *Réponse.* — Si après sa chute dans la fosse d'aisances l'enfant a plongé complètement dans les matières, s'il y a été en quelque sorte enseveli, certainement la putréfaction aura été peu développée. Elle aura dû être caractérisée par la chute de l'épiderme, des ongles, l'imbibition des tissus, le développement de bulles de gaz dans les poumons, la liquéfaction de l'encéphale. Le cordon peut avoir disparu ainsi que les organes génitaux externes, si c'est un enfant du sexe masculin. Mais les cavités thoraciques et abdominales ne seront très probablement pas encore ouvertes. Cette description ne vaut que si les fosses d'aisances ne reçoivent que de l'urine et des matières fécales, etc. »

A cette époque, je ne connaissais ni les conditions dans lesquelles la fosse était établie, ni le rapport d'autopsie de M. le Dr Brard.

Or aujourd'hui ces conditions me sont connues par la description contenue dans la commission qui m'est adressée. — La fosse ne contient que de l'urine et des matières fécales. — L'autopsie a succédé presque de suite à l'extraction de l'enfant nouveau-né hors de la fosse, etc.

L'état de putréfaction du cadavre est établi par le rapport de M. le Dr Brard.

Le fait que la fosse ne reçoit que des matières fécales et de l'urine est favorable à la conservation du cadavre. La communication de la fosse, avec l'air libre par deux lunettes non fermées explique la rapidité relative du développement de la putréfaction gazeuse, c'est à elle qu'est due la surnatation du cadavre, il est probable en effet qu'il a dû rester enfoui dans les matières fécales jusqu'à un moment voisin de celui où il a été aperçu par ces lunettes ouvertes.

Or dans le procès-verbal d'autopsie de M. le Dr Brard, nous lisons comme signes de putréfaction :

« Le corps est en décomposition putride et exhale une odeur nauséabonde. — La peau a une teinte brune et l'épiderme s'enlève sur toute la surface du corps. Nous constatons que le cordon ombilical n'existe plus et que la peau de l'abdomen autour de l'anneau ombilical est corrodée. Les intestins, de couleur ardoisée, font saillie par cette ouverture; nous constatons les mêmes corro-

sions aux jambes et au cuir chevelu. La peau des genoux n'existe plus et les articulations fémoro-tibiales sont ouvertes. La peau du cuir chevelu est également ulcérée en plusieurs points. Issue de gaz qui s'échappent en sifflant lors de l'incision de la poitrine. Le cœur isolé et jeté dans l'eau s'enfonce d'abord et remonte lentement. L'estomac est vide. La matière cérébrale est à l'état de bouillie putréfiée. »

Cette description est la reproduction presque textuelle de celle que j'avais indiquée comme probable en supposant que la fosse ne contient que de l'urine et des matières fécales, et que le cadavre du nouveau-né eût séjourné dans cette fosse du commencement d'avril au 9 juin.

La description donnée par M. le Dr Brard ne diffère de celle que j'avais regardée comme probable que par ce que la décomposition est encore plus accentuée. Ainsi la cavité abdominale est déjà ouverte, il y a des érosions de la peau du crâne, les articulations des genoux sont ouvertes. Cette différence s'explique naturellement, car la communication avec l'air, par les lunettes ouvertes, a dû rendre la décomposition un peu plus rapide que dans les cas que nous observons à Paris. La règle est en effet à Paris que les lunettes sont closes par des systèmes spéciaux.

Nous pouvons conclure de ces diverses constatations que le cadavre du nouveau-né a séjourné dans la fosse plus de six semaines (époque vers laquelle tombe le cordon) et moins de quatre ou cinq mois (époque à laquelle les os du crâne sont dénudés).

Cette double affirmation est basée sur la comparaison de neuf cas dans lesquels la durée du séjour de cadavres de nouveau-nés dans la fosse a pu être fixée par les aveux des inculpées ou par des constatations indiscutables. Ces faits nous sont communs à M. le Dr Descoust et à moi.

On ne saurait infirmer la valeur de ces observations personnelles par les expériences instituées par Orfila. Dans l'une, Orfila a suspendu des fragments de fœtus dans l'atmosphère d'une fosse d'aisances (1). Dans l'autre, Orfila a placé la cuisse d'un fœtus (2) dans un seau rempli d'eau des fosses d'aisances. Même dans cette dernière expérience nous avons des conditions bien différentes de celles qui sont réalisées dans l'immersion d'un cadavre dans des lieux d'aisances. Orfila a pris un fragment de fœtus, or dans les parties séparées, la putréfaction d'origine externe marche beaucoup plus vite que lorsque le corps est entier;

(1) Orfila, *Leçons de médecine légale*, t. I, p. 485, 1823.

(2) Orfila, *loc. cit.*, p. 492.

puis il n'a pas placé ce membre dans une fosse d'aisances, mais dans un seau contenant de l'eau des fosses d'aisances. Ce sont là des conditions qui devaient singulièrement modifier la marche de la putréfaction. Cependant un mois après l'immersion, Orfila trouva encore aux muscles une couleur jaune rosée.

Pour répondre aux objections présentées à ces premières recherches par Devergie, Orfila, aidé de Lesueur, modifia les conditions d'expérience, il plaça six enfants nouveau-nés dans des matières fécales contenues dans des tonneaux. C'est vers le quarantième jour qu'il a trouvé des altérations comparables à celles du nouveau-né soumis à l'examen du D^r Brard (« Parfois éventration et destruction de la peau ») (1). Bien que les conditions d'expériences soient moins mauvaises, elles sont encore toutes en faveur d'une putréfaction hâtive. Ce qui semble constituer l'élément conservateur dans les fosses d'aisances, ce sont les matières fécales avec renouvellement constant des matières dissoutes par le liquide. Or dans les tonneaux d'Orfila et de Lesueur, il y a une masse insuffisante de matière non renouvelée, elle a été remuée, elle est plus exposée aux influences extérieures de température.

Nous ne tenons donc pas ces expériences pour définitives et les auteurs les plus récents ne les invoquent pas. Tardieu, Casper, Hofmann n'en font pas mention.

Conclusion. — Nous appuyant sur les neuf observations qui nous sont personnelles, à M. Descoust et à moi, et qui possèdent toute la rigueur d'expériences, nous répondons à la 1^{re} question :

Il n'est pas contraire aux données de la science et aux constatations faites par M. le D^r Brard, que l'enfant retiré le 9 juin de la fosse d'aisances de la rue du Bel-Air ait pu, à raison de son état de putréfaction, séjourner soixante à soixante-dix jours dans ladite fosse.

2^e Question. — Est-il contraire aux données de la science et aux constatations faites par le D^r Brard :

Que né à terme, viable, ayant respiré, cette enfant du sexe féminin, asphyxiée et jetée dans la fosse après la mort, ait pu être étouffée ou strangulée par le fichu enveloppant complètement la tête et attaché autour du cou qu'il serrait ?

Réponse. — La description que nous trouvons dans le rapport d'autopsie est celle-ci :

« La tête du fœtus est enveloppée d'un tissu à mailles, sorte de filet tricoté en coton, qui fait deux tours sur la tête qu'il enveloppe complètement et est attaché autour du cou qu'il serre. »

Dans ce même rapport, on ne trouve rien qui soit contraire à

(1) Devergie, *Médecine légale théorique et pratique*, t. II, p. 526, 1852.

l'hypothèse de l'asphyxie de cet enfant par ce fichu qui semble disposé de façon à produire la suffocation et la strangulation. Mais la putréfaction était évidemment trop avancée pour qu'il soit possible de trouver sur la peau ou dans le tissu cellulaire des traces de violences que ce nouveau-né aurait subies pendant sa vie, ni de trouver dans les viscères les caractères anatomiques d'une asphyxie par suffocation ou strangulation.

Conclusion. — L'asphyxie avant la mort par le fichu qui enveloppait la tête et le cou du nouveau-né est possible, mais elle n'est plus démontrable à cause de l'état de la putréfaction.

3^e *Question.* — Est-il contraire aux données de la science et aux constatations faites par M. le D^r Brard :

Que la femme F... âgée de trente-huit ans, mère de cinq enfants (à la 1^{re} grossesse, 2 jumeaux), paraissant avoir eu deux fausses couches depuis leur naissance, mais ne justifiant d'aucune hémorrhagie antérieure, ni d'affection utérine, soit restée sans trouble sensible dans sa santé, avec des règles supprimées pendant six à neuf mois, pour aboutir à une simple hémorrhagie sanguine, exclusive de toute conception; qu'en janvier, elle se serait plainte seulement de fréquents besoins d'uriner, phénomène ordinaire chez les femmes enceintes?

Réponse. — Pour répondre à cette question, il faut chercher ses éléments de conviction dans le rapport très détaillé et très bien fait par M. le D^r Brard sur l'examen de la femme F..., le 12 juin 1880.

Si l'on accepte pour véridiques les réponses faites par la femme F..., on doit admettre qu'elle a eu en 1880 deux pertes de sang. La première (janvier) aurait été précédée d'une suppression des règles de trois mois, la seconde (mars) par une suppression des règles d'un mois. Dans l'intervalle de ces deux pertes de sang, le ventre serait resté volumineux, sans trouble notable dans la santé. Cette augmentation dans le volume du ventre ne pourrait s'expliquer par le développement d'une tumeur, kyste, fibrome, etc. Ces lésions ne disparaissent pas. Il faut donc admettre qu'il y aurait eu un simple développement gazeux, un tympanisme. Celui-ci ne survient qu'à la suite d'affection utérine grave, de troubles gastro-intestinaux ou chez les femmes nerveuses, hystériques. Les constatations de M. le D^r Brard ne justifient aucune de ces hypothèses. On ne peut dire que le développement des gaz dans l'abdomen avec troubles de la menstruation soit impossible, mais la description donnée par la femme F... ne correspond à aucune affection qu'il soit possible de caractériser.

Une autre circonstance notée par M. le D^r Brard semble plus importante. Sur la lèvre antérieure du col, il y avait, le 12 juin,

une cicatrice qui paraissait être de date assez récente. Il est certain que l'on ne pourrait sur ce seul signe affirmer qu'il y a eu accouchement à terme ou voisin du terme et relativement récent, on ne pourrait surtout pas en préciser la date. Mais cependant ce signe est plutôt en faveur de l'hypothèse d'un accouchement d'autant de deux ou trois mois.

Conclusion. — Nous ne pouvons donc répondre d'une façon précise à la question qui nous est posée. La version fournie par la femme F... est très invraisemblable, mais il n'est pas démontrable qu'elle soit fausse.

4^e Question. — Serait-il possible encore, à l'heure actuelle, de reconnaître par le toucher ou à l'aide du spéculum le nombre des couches et des fausses couches de la femme F...?

Réponse. — Cette constatation est impossible. Il suffit en effet souvent d'une seule grossesse, terminée par un accouchement à terme, pour produire des lésions mécaniques de la peau du ventre, de la vulve et du col de l'utérus aussi nombreuses et aussi étendues que celles qui résultent habituellement d'accouchements à terme multiples.

42. Immersion dans les fosses d'aisances. Violences. — Je soussigné, Paul Brouardel, commis par M. le substitut de M. le procureur de la République près le tribunal de première instance du département de la Seine, en vertu d'une ordonnance, en date du 13 mars 1881, ainsi conçue :

« Vu les articles 32 et 43 du code d'instruction criminelle et le procès-verbal dressé le 13 mars 1881, par M. le commissaire de police du quartier de la Salpêtrière, constatant un infanticide.

« Commettons M. le D^r Brouardel, à l'effet de procéder à l'autopsie du cadavre, de rechercher les causes de la mort et de constater tous indices de crime ou délit. »

Serment préalablement prêté, ai procédé à cette autopsie le 14 mars 1881.

Aspect extérieur. — Le cadavre est celui d'un enfant du sexe masculin, pesant 2^k¹¹,850 et mesurant 48 centimètres de longueur totale. Le corps, enveloppé dans une toile caoutchoutée, présente partout une coloration verte, plus accentuée au niveau de l'abdomen. L'épiderme est encore adhérent ainsi que les cheveux ; les yeux ne sont pas affaissés, le tissu cellulaire sous-cutané n'est pas emphysémateux. Une portion de la paroi antérieure du tronc est desséchée et comme parcheminée ; sur le reste du corps la peau est souple et humide.

Le cordon ombilical, long de 62 centimètres, est desséché dans

toute son étendue, sauf tout près de l'abdomen, et adhère assez fortement aux parties sur lesquelles il se trouve collé.

Sur le front, on remarque quatre érosions linéaires, longues de 3 à 7 millimètres ; les unes à peu près rectilignes, deux autres nettement curvilignes à concavité tournée en bas. Ces érosions occupent les parties médiane et latérale gauche du front ; aucune d'elles n'est accompagnée d'ecchymoses. Sur la partie médiane du cou, un peu au-dessous du larynx, on trouve une autre érosion linéaire, à concavité tournée en haut, et mesurant 18 millimètres de longueur ; un petit épanchement sanguin existe dans le tissu cellulaire sous-jacent.

Le corps ne porte pas d'autres marques de violences.

Ouverture du corps. — Le cuir chevelu est intact ; au-dessous de lui, on trouve de nombreuses ecchymoses épicroâniennes, et une bosse sanguine d'environ 1 centimètre d'épaisseur occupant la région occipito-pariétale droite.

Les os du crâne ne sont pas fracturés.

Les méninges sont imbibées de sang, mais ne paraissent pas congestionnées.

Le cerveau n'est pas très ramolli, il est d'une couleur verdâtre.

Le larynx et la trachée sont vides. Les poumons sont peu volumineux, le gauche n'atteint pas le péricarde ; sur leur surface, on ne trouve pas d'ecchymoses sous-pleurales ; mais on remarque sous la plèvre de nombreuses bulles de gaz du volume d'une lentille à celui d'un pois. Plongés dans l'eau avec le cœur et le thymus, ils surnagent ; isolés, ils surnagent également ; mais, si après les avoir divisés en petits fragments, on crève les bulles qui se trouvent à la surface de ceux-ci, chacun des fragments tombe immédiatement au fond du vase. Comprimés sous l'eau, quelques-uns de ces fragments ne laissent rien échapper, d'autres donnent une ou deux bulles, grosses au moins comme un grain de chènevis ; aucun ne laisse sortir de ces fines vésicules de gaz qu'on voit se réunir en grand nombre à la surface du liquide quand on presse sous l'eau un poumon ayant respiré.

Le cœur ne présente pas d'ecchymoses sous-péricardiques ; ses cavités renferment du sang liquide et noir, mais pas de caillots.

L'estomac contient un peu d'air et une petite quantité de mucus.

La masse intestinale, détachée dans son entier, ne surnage pas dans l'eau ; néanmoins il existe quelques bulles de gaz dans les parois de l'intestin grêle et dans sa cavité. Le gros intestin est rempli de méconium.

Le foie, la rate et les reins ne présentent pas de lésions appré-

ciables ; ils sont d'ailleurs extrêmement putréfiés, ainsi que les viscères thoraciques.

Le maxillaire inférieur contient huit alvéoles nettement cloisonnées.

Le point d'ossification de l'extrémité inférieure du fémur existe, et mesure 3 à 4 millimètres de diamètre.

Conclusions. — 1° Le cadavre est celui d'un enfant nouveau-né du sexe masculin, parvenu au terme normal de la gestation.

2° Cet enfant n'a pas respiré.

3° L'existence d'une bosse sanguine sous le cuir chevelu démontre que cet enfant vivait pendant l'accouchement.

4° Il existe sur le cou et sur la face, des traces de coups d'ongles, indiquant l'application d'une main, disposée le pouce sur la partie antérieure du cou de l'enfant, les quatre autres doigts sur le front.

5° L'ecchymose trouvée au-dessous de l'une de ces empreintes onguéales, indique qu'elles ont été produites alors que l'enfant vivait encore, ou du moins très peu de temps après sa mort.

6° Cet enfant est donc mort pendant le travail de l'accouchement ou immédiatement après sa sortie du sein de sa mère.

7° Les traces onguéales notées sur le cou et le front ne peuvent pas s'expliquer par l'application d'une main qui aurait aidé la délivrance de la mère.

8° Il est possible que l'application de la main sur les orifices de la respiration, faite évidemment dans un but criminel, n'ait eu lieu que sur la face d'un enfant en état de mort apparente, ainsi que cela se voit après les accouchements laborieux.

9° Le séjour du cadavre dans la fosse d'aisances ne semble pas avoir dépassé huit à dix jours.

43. Submersion dans la fosse d'aisances. — 1° Examen de la mère.

— Je soussigné, Paul Brouardel, commis par M. Garnot, juge d'instruction près le tribunal de première instance du département de la Seine, en vertu d'une ordonnance, en date du 25 janvier 1883, ainsi conçue :

« Vu la procédure suivie contre la fille C... (Louise), vingt ans, inculpée d'infanticide.

« Consignée à l'hôpital Saint-Antoine.

« Commettons M. le D^r Brouardel à l'effet de visiter la fille C... et de dire si elle est récemment accouchée.

« De quoi il sera dressé, serment préalablement prêté, rapport qui nous sera transmis. »

Serment préalablement prêté, ai procédé à l'examen de la fille C..., le 28 janvier 1883.

Au n° 14 de la salle Chomei, à l'hôpital Saint-Antoine, est couchée la nommée C... (Louise), âgée de vingt ans. Cette fille paraît grande et vigoureuse; elle nous déclare jouir habituellement d'une bonne santé et n'avoir jamais eu de grossesse antérieurement à celle qui s'est terminée le 20 janvier dernier. Régulièrement réglée, la fille C... aurait eu ses règles pour la dernière fois en mai 1882. Cette grossesse se serait bien passée, sans accident. L'accouchement aurait été normal, les grandes douleurs l'auraient précédé de trois ou quatre heures.

Actuellement nous constatons que les seins sont très développés et laissent sourdre du lait à la pression. Les aréoles mamelonnaires sont fortement pigmentées.

Sur la peau de l'abdomen, on constate un certain nombre de vergetures rougeâtres et blanchâtres. La ligne brune est très nettement accusée.

A l'examen des organes génitaux, l'on constate outre la présence des lochies, une déchirure profonde de la fourchette. Par le toucher vaginal, on sent que l'utérus est encore gros et remonte jusqu'au bord du pubis. Le col de l'utérus est mou et présente une déchirure à la lèvre latérale gauche.

Conclusions. — 1° La fille C... (Louise) présente les traces d'un accouchement récent paraissant remonter à huit ou dix jours.

2° La grossesse avait certainement dépassé le septième mois et très probablement même avait atteint ou dépassé le huitième mois.

2° *Examen du cadavre de l'enfant.* — Je soussigné, Paul Brouardel, commis par M. Garnot, juge d'instruction près le tribunal de première instance du département de la Seine, en vertu d'une ordonnance, en date du 30 janvier 1883, ainsi conçue :

« Vu la procédure instruite contre la fille C... (Louise).

« Commettons M. le D^r Brouardel à l'effet de visiter le cadavre d'un enfant trouvé dans la fosse d'aisances de la maison de la rue de Charenton, 150, et de dire s'il a ou non vécu et quelles sont les causes de sa mort. »

Serment préalablement prêté, ai procédé à cette autopsie le 3 février 1883.

Scellé couvert. — « Botte renfermant le cadavre d'un enfant du sexe masculin, trouvé en notre présence dans la fosse du premier corps de bâtiment de la propriété située rue de Charenton, n° 150, à Paris.

« Le commissaire de police
« CLÉMENT. »

Dans une boîte en bois blanc, munie de deux charnières en cuir, nous trouvons enveloppé dans un morceau de toile bleue, et reposant sur un lit de paille, le cadavre d'un enfant du sexe masculin, paraissant très bien constitué et présentant une coloration bleuâtre à peu près uniforme. Cet enfant, très vigoureux, a une longueur totale de 52 centimètres et pèse 3^{kg},150. Le cordon ombilical est encore adhérent à l'ombilic, il a 24 centimètres de long et présente une ligne de section parfaitement nette sans trace de ligature. L'épiderme des mains est un peu macéré. La putréfaction est à peine commencée. On ne constate aucune trace de violences, actuellement appréciable, sur les différentes parties du corps, notamment sur la peau de la face et celle du cou.

Sous le cuir chevelu se trouvent quelques ecchymoses sous-épicrâniennes et à la partie postérieure de la tête une bosse séro-sanguine résultant du travail de l'accouchement.

Les os du crâne ne sont pas fracturés. Dans la pie-mère qui tapisse les sillons qui séparent les circonvolutions cérébrales, se trouvent quelques petites suffusions sanguines, mais il n'y a pas d'épanchement sanguin coagulé ni dans le cerveau ni autour du bulbe.

Le pharynx et la trachée, ainsi que l'œsophage, sont remplis de matières fécales.

Projetés dans l'eau avec le cœur, les poumons nagent. Les poumons coupés en fragments nagent également. A la pression l'on fait sortir des petites bronches des matières fécales qui ont pénétré jusqu'aux dernières ramifications bronchiques. Pressés dans l'eau, il sort de ces fragments de poumon des bulles d'air en très grand nombre, qui viennent se réunir sous forme de plaques de mousse à la surface du liquide. Après avoir été fortement exprimés sous l'eau, les fragments continuent à nager.

Le cœur contient un peu de sang noir non coagulé. On ne constate pas d'ecchymoses sous-péricardiques.

L'estomac contient un peu de matières fécales et du mucus aéré.

Le foie, les reins et la rate sont sains.

Le méconium occupe les dernières parties du gros intestin.

La vessie est pleine d'urine.

Le condyle de l'extrémité inférieure du fémur présente un point d'ossification ayant 3 à 4 millimètres de diamètre; il en est de même pour le calcaneum et l'astragale. Le sternum a cinq points d'ossification.

Le maxillaire inférieur présente cinq alvéoles nettement cloisonnées.

Conclusions. — 1° Le cadavre est celui d'un enfant nouveau-né du sexe masculin, arrivé au terme normal de la grossesse.

2° Cet enfant a largement respiré.

3° La mort a été le résultat de la submersion dans une fosse d'aisances. L'enfant a certainement été jeté vivant dans cette fosse, ainsi que le prouvent les matières fécales qui se trouvent dans l'estomac et dans les dernières ramifications bronchiques. Ces matières n'ont pu pénétrer dans l'estomac et dans les bronches que par les mouvements de déglutition et les efforts de respiration énergiques que l'enfant a accomplis alors qu'il était tombé dans la fosse.

44. Immersion dans les fosses d'aisances. — Je soussigné, Paul Brouardel, commis par M. Ditte, substitut de M. le procureur de la République près le tribunal de première instance du département de la Seine, en vertu d'une ordonnance, en date du 24 novembre 1885, ainsi conçue.

« Vu les articles 32 et 43 du code d'instruction criminelle et le procès-verbal dressé le 14 novembre 1885, par M. le commissaire de police de Boulogne constatant le transport à la Morgue du cadavre d'un enfant nouveau-né trouvé dans une fosse d'aisances de l'usine de M. Fouquet, rue Colas, n° 5, à Billancourt.

« Commettons M. le D^r Brouardel, à l'effet de procéder à l'autopsie du cadavre, de rechercher les causes de la mort et de constater tous indices de crime ou délit. »

Serment préalablement prêté, ai procédé à cette autopsie le 27 novembre 1885.

Le cadavre est celui d'un enfant nouveau-né du sexe masculin, dans un état de putréfaction extrêmement avancé, il exhale une odeur de matières fécales très manifeste. Il est enveloppé dans un fragment de journal ayant pour titre *Le Republicain* et portant la date du 30 août 1883.

Il porte sur le corps et notamment sur la face antérieure de l'abdomen de nombreuses traces de morsures de rats.

Les ongles affleurent l'extrémité de la pulpe des doigts.

Le cuir chevelu est recouvert de nombreux petits cheveux.

Le cadavre mesure 53 centimètres de longueur totale, et pèse 2^{kg} 700.

Le diamètre antéro-postérieur de la tête mesure 111 millimètres et le diamètre bi-pariétal 91 millimètres.

Le cordon ombilical est arraché au niveau de l'abdomen.

Le crâne est aplati. Les os chevauchent les uns sur les autres,

mais aucun n'est fracturé. Le cerveau est réduit à l'état de bouillie liquide.

Le larynx, la trachée et les bronches sont vides.

Les poumons sont très affaîssés. Plongés dans l'eau avec le cœur, ils surnagent. Il en est de même des fragments de poumons, et ces derniers pressés sous l'eau, laissent sourdre des bronches de fines bulles d'air qui viennent se réunir sous forme de plaques de mousse à la surface du liquide. Ainsi pressés et dilacérés sous l'eau, ces fragments continuent à surnager. Si l'on presse certains fragments de poumons, avant de les plonger dans l'eau, on ne fait pas sourdre des bronches des matières fécales.

Il n'y a pas d'ecchymoses sous-pleurales.

Les cavités du cœur sont vides, les valvules sont saines. Il n'y a pas d'ecchymoses sous-péricardiques.

Le foie et la rate sont putréfiés.

Les reins paraissent sains.

Le méconium occupe les dernières parties du gros intestin.

Le sternum présente quatre points d'ossification.

Les points d'ossification du calcaneum et de l'astragale sont très développés.

Les condyles de l'extrémité inférieure du fémur présentent un point d'ossification de 4 millimètres de diamètre environ, non réuni à la diaphyse de l'os.

Le maxillaire inférieur présente quatre alvéoles nettement cloisonnées.

Conclusions. — 1° Le cadavre est celui d'un enfant nouveau-né du sexe masculin, arrivé au terme normal de la gestation ou à une époque voisine du terme, mais ayant certainement dépassé huit mois et demi de vie intra-utérine.

2° Il a respiré.

3° Il porte sur différentes parties du corps de nombreuses traces de morsures de rats.

4° La putréfaction est trop avancée pour qu'il soit actuellement possible de constater des traces de violences qui n'auraient intéressé que les parties superficielles de la peau.

5° La déchirure du cordon au ras de l'abdomen et par suite l'absence de ligature du cordon prouvent que cet enfant n'a reçu aucun soin au moment de sa naissance.

G. — Infanticides par fractures du crâne.

45. *Fractures des os du crâne.* — Je soussigné, Paul Brouardel, commis par M. Dilte, substitut de M. le procureur de la Républi-

que près le tribunal de première instance du département de la Seine, en vertu d'une ordonnance, en date du 20 décembre 1886, ainsi conçue :

« Vu les articles 32 et 43 du code d'instruction criminelle et le procès-verbal dressé le 18 décembre 1886 par M. le commissaire de police du quartier de Montrouge constatant le transport à la Morgue du cadavre d'un jeune enfant du sexe masculin.

« Commettons M. le D^r Brouardel, à l'effet de procéder à l'autopsie du cadavre, de rechercher les causes de la mort et de constater tous indices de crime ou délit. »

Serment préalablement prêté, ai procédé à cette autopsie, le 22 décembre 1886.

Le cadavre est celui d'un enfant nouveau-né du sexe masculin, pesant 2^{kg} 450. Il mesure 49 centimètres de longueur totale et le cordon ombilical, qui paraît arraché, ne porte pas de ligature, il mesure 31 centimètres de longueur. Le placenta pèse 280 grammes et mesure 15 centimètres de diamètre; la portion du cordon qui adhère au placenta mesure 5 centimètres de longueur.

Ce placenta est contenu dans un bocal en verre blanc portant l'étiquette suivante :

« Scellé n° 1. — « Placenta trouvé dans le vagin de la fille B..., par le D^r Nutte, vingt-deux heures après l'accouchement.

« Le commissaire de police.

« Illisible. »

On ne constate aucune trace de violence sur les différentes parties du corps, notamment sur le cou et la face.

Le cuir chevelu est recouvert de nombreux petits cheveux; les ongles affleurent l'extrémité de la pulpe des doigts. Le diamètre antéro-postérieur de la tête mesure 101 millimètres et le diamètre transverse 81 millimètres; l'occipito-mentonnier mesure 141 millimètres et le bi-acromial 103 millimètres.

Sur les conjonctives des deux yeux se trouvent quelques ecchymoses siégeant dans les culs-de-sac conjonctivaux.

La fosse temporale droite est remplie par un caillot sanguin. En arrière du crâne et à gauche se trouve un épanchement de sang assez considérable.

Le pariétal gauche présente une ligne de fracture verticale avec épanchement de sang au niveau des bords de la fracture. Les fragments ne coïncident pas et il y a une petite lacune d'ossification.

Le pariétal droit est également fracturé; la ligne de fracture part de la bosse pariétale et se dirige verticalement vers la

suture sagittale. Le pariétal droit ne présente pas de lacune d'ossification.

Les frontaux et l'occipital ne sont pas fracturés.

Toute la moitié gauche de l'arachnoïde est remplie par un caillot de sang. La moitié droite contient également un peu de sang épanché, mais en moins grande quantité.

Entre la dure-mère et le crâne, du côté droit, se trouve un peu de sang coagulé.

A la partie inférieure de l'encéphale, l'arachnoïde est absolument remplie de sang, surtout du côté gauche.

L'œsophage et la trachée sont sains.

Les poumons sont développés et présentent deux petites ecchymoses sous-pleurales inter-lobaires. Plongés dans l'eau, avec le cœur, ils surnagent. Il en est de même des fragments, et ces derniers pressés sous l'eau, laissent sourdre des bronches de fines bulles d'air qui viennent se réunir sous forme de plaques de mousse à la surface du liquide. Ainsi pressés et dilacérés sous l'eau, ces fragments continuent à surnager.

Il n'y a pas d'ecchymoses sous-péricardiques. Les cavités du cœur contiennent un peu de sang liquide ; les valvules sont saines.

Le foie est un peu volumineux et paraît sain.

L'estomac contient un peu de mucus aéré.

La rate est saine.

Les reins sont sains et se décortiquent facilement.

Le méconium occupe les dernières parties du gros intestin. Plongés dans l'eau, les intestins surnagent (épreuve de Breslau).

Le maxillaire inférieur possède cinq alvéoles nettement cloisonnées.

Les condyles de l'extrémité inférieure du fémur présentent un point d'ossification mesurant 4 millimètres de diamètre.

Conclusions. — 1° Le cadavre est celui d'un enfant nouveau-né, du sexe masculin, arrivé au terme normal de la gestation.

2° Il a respiré.

3° La mort est le résultat des fractures des os du crâne.

4° L'absence de ligature du cordon ombilical prouve que cet enfant n'a pas reçu les soins habituels au moment de sa naissance.

46. Fractures des os du crâne. Écrasement. — Je soussigné, Paul Brouardel, commis par M. Ditte, substitut de M. le procureur de la République près le tribunal de première instance du département de la Seine, en vertu d'une ordonnance, en date du 29 novembre 1883, ainsi conçue :

« Vu les articles 32 et 43 du code d'instruction criminelle et le

procès-verbal dressé le 28 novembre 1883, par M. le commissaire de police du quartier du Petit-Montrouge, constatant le transport à la Morgue d'un enfant nouveau-né, du sexe féminin, trouvé dans un égout de la rue d'Alésia.

« Commettons M. le D^r Brouardel, à l'effet de procéder à l'autopsie, de rechercher les causes de la mort et de constater tous indices de crime ou délit. »

Serment préalablement prêté, ai procédé à cette autopsie, le 30 novembre 1883.

Le cadavre est celui d'un jeune enfant du sexe féminin, pesant 3^{kg}1,600 et mesurant 52 centimètres de longueur totale. Le cordon ombilical est encore adhérent et mesure 23 centimètres de longueur; l'extrémité libre taillée en biseau, semble avoir été arrachée; il ne porte pas de ligature.

Le corps est encore couvert d'une partie de l'enduit sébacé. Il n'y a pas trace de violences sur les différentes parties du corps, pas d'érosions ou d'écorchures autour de l'orifice buccal ni sur la peau du cou.

Il n'y a pas d'ecchymoses sous-conjonctivales.

Les iris sont bleus.

Le diamètre antéro-postérieur de la tête est de 11 centimètres et demi et le diamètre transversal de 9 centimètres.

A la pression de la tête, on sent sous les doigts des crépitations osseuses. Sous le cuir chevelu, au niveau du pariétal droit, on trouve un épanchement sanguin de forme assez allongée et de consistance gelée de groseille.

A ce niveau le périoste est déchiré et le pariétal droit présente une fracture, à deux branches, réunies, à angle droit, sur le sommet de la bosse pariétale et se dirigeant, l'une perpendiculairement à la suture bi-pariétale, l'autre au frontal.

Le pariétal gauche est également fracturé et présente également deux rayons partant de la bosse pariétale, formant un angle aigu et allant aboutir à l'occipital.

Entre le pariétal et le périoste, on constate un petit épanchement sanguin.

Le cerveau, le cervelet et le bulbe paraissent sains.

On ne constate pas la présence de corps étranger dans l'arrière-bouche.

L'œsophage, la trachée et le larynx sont sains.

A la pression des poumons il sort de la trachée un peu de spume bronchique.

On ne constate qu'une seule ecchymose sous-pleurale, et pas d'ecchymose sous-péricardique.

Le cœur contient du sang, légèrement épaissi et en grande quantité.

Les valvules sont saines.

Les poumons jetés dans l'eau nagent, il en est de même des fragments. Ces derniers pressés au fond de l'eau laissent sourdre par les bronches de fines bulles d'air qui viennent se réunir sous forme de plaques de mousse à la surface du liquide.

L'estomac contient un peu de mucus aéré.

Le foie paraît sain ainsi que les reins et la rate.

Le méconium occupe encore les dernières parties du gros intestin.

Les condyles de l'extrémité inférieure du fémur présentent un point d'ossification parfaitement net, ainsi que le calcaneum.

Le maxillaire inférieur présente quatre alvéoles nettement cloisonnées.

Conclusions. — 1° Le cadavre est celui d'un enfant nouveau-né du sexe féminin, né à terme ou à une époque très voisine du terme et ayant certainement dépassé le huitième mois de la vie intra-utérine.

2° Il a largement respiré.

3° La mort est la conséquence des fractures du crâne (fractures des deux pariétaux). Ces fractures ont été faites pendant la vie et semblent être la conséquence d'une pression exagérée, appliquée sur la tête, alors que le côté opposé reposait sur un plan résistant tel que le sol.

47. Fractures du crâne. Mutilations. — Je soussigné, Paul Brouardel, commis par M. Dilte, substitut de M. le procureur de la République près le tribunal de première instance du département de la Seine, en vertu d'une ordonnance, en date du 16 avril 1885, ainsi conçue :

« Vu les articles 32 et 43 du code d'instruction criminelle et le procès-verbal dressé le 13 avril 1885, par M. le commissaire de police du quartier des Batignolles, constatant le transport à la Morgue du cadavre d'un enfant nouveau-né du sexe masculin.

« Commettons M. le D^r Brouardel, à l'effet de procéder à l'autopsie du cadavre, de rechercher les causes de la mort et de constater tous indices de crime ou délit. »

Serment préalablement prêté, ai procédé à cette autopsie, le 15 avril 1885.

Le cadavre est celui d'un enfant nouveau-né du sexe masculin, pesant 3^{kil}, 250 et mesurant 53 centimètres de longueur totale. Le cordon ombilical mesure 2 centimètres de longueur et

présente une ligne de section très nette, sans ligature. L'avant-bras gauche fait complètement défaut, il a été détaché du bras un peu au-dessous du pli du coude. Les fragments supérieurs du cubitus et du radius sont fracturés en biseau. La ligne de section des parties musculaires n'est pas nette; elle est hachée et ressemble à celles qui sont faites avec un sécateur ou un instrument analogue.

Le pied droit est sectionné au niveau de l'articulation scaphoïdo-métatarsienne.

Les orteils du pied gauche ont été sectionnés au niveau de la première phalange pour le premier doigt et de la phalange pour les deuxième et troisième doigts.

Les testicules ainsi que la peau des bourses et de la verge sont enlevés.

A la surface de ces plaies ainsi que dans les tissus environnants on ne constate aucun épanchement ni suffusion sanguine, démontrant que ces plaies aient été faites pendant la vie.

La peau de la joue droite présente une teinte ecchymotique sans suffusion sanguine dans le tissu cellulaire sous-cutané; cette lésion paraît résulter d'un frottement énergique.

On ne constate aucune trace de violences autour du cou et de la bouche.

Sous le cuir chevelu, il y a de nombreuses ecchymoses sous-épicraniennes.

Le pariétal gauche est fracturé. Les lignes de fractures partent de la bosse pariétale et se dirigent vers les bords. Autour de ces fractures et sous le périoste se trouve du sang à demi coagulé.

Le frontal et l'occipital sont intacts.

Dans la cavité de l'arachnoïde, au-dessus de la surface convexe du cerveau, on constate une suffusion sanguine étendue et assez épaisse et au-dessous de la tente du cervelet se trouve un épanchement sanguin analogue.

Le cerveau, le bulbe et le cervelet paraissent sains.

La trachée contient une écume finement aérée faisant issue des bronches par la pression des poumons. Sur les poumons se trouvent un certain nombre d'ecchymoses sous-pleurales. Les poumons et le cœur plongés dans l'eau surnagent; il en est de même des fragments; ces derniers pressés sous l'eau laissent s'échapper des bronches de fines bulles qui viennent se réunir sous forme de plaques de mousse à la surface du liquide. Même dilacérés, ces fragments de poumons continuent à surnager.

Il n'y a pas d'ecchymoses sous-péricardiques sur le cœur. Celui-ci contient un peu de sang liquide. Les valvules sont saines.

L'estomac renferme du mucus aéré.

Le foie est normal et paraît sain.

Les reins et la rate sont également sains.

Les intestins plongés dans l'eau (épreuve de Breslau), vont au fond du vase. Le méconium occupe les dernières parties du gros intestin.

Le sternum présente quatre points d'ossification.

Le calcanéum et l'astragale présentent chacun un point d'ossification très développé.

Les condyles de l'extrémité inférieure du fémur présentent un point d'ossification.

Sur le maxillaire inférieur on constate quatre alvéoles nettement cloisonnées.

Conclusions. — 1° Le cadavre est celui d'un enfant nouveau-né, du sexe masculin, arrivé au terme normal de la gestation, ou à une époque voisine du terme, mais ayant certainement huit mois et demi de vie intra-utérine.

2° Il a largement respiré.

3° La mort a été le résultat de fractures du crâne.

4° La section de l'avant-bras gauche, du pied droit et des orteils du pied gauche ont été faites après la mort, ainsi que le démontre l'absence d'épanchement sanguin au niveau de ces lésions.

48. Fracture du crâne. — Je soussigné, Paul Brouardel, commis par ordonnance de M. Desjardins, substitut de M. le procureur de la République, à l'effet de procéder à l'autopsie du cadavre d'un nouveau-né (fossé des fortifications, entre le quartier de la Santé et le Petit-Montrouge), serment préalablement prêté, ai procédé le 9 mars 1879 à cette autopsie, à l'effet de rechercher les causes de la mort et de constater tous indices de crime ou délit.

Le cadavre est celui d'un enfant nouveau-né du sexe féminin; il est souillé par des saletés et des détritiques de toute nature, ses fesses et ses cuisses sont couvertes de méconium.

La putréfaction est commencée, les cornées sont troubles, on distingue à peine la couleur des iris. Le corps n'a pas macéré, l'épiderme ne se détache pas.

Le corps pèse 2^{kg},750, il mesure 52 centimètres, dont 28 de l'ombilic au sommet de la tête.

Le cordon ombilical est desséché, coupé à 2 centimètres de l'ombilic.

Autour des lèvres, sur le cou et les diverses parties des téguments on ne trouve aucune trace de violence.

Sous le péricrâne il n'y a pas d'ecchymose sous-épicrânienne. Une bosse sanguine de 7 centimètres de diamètre a décollé et soulevé le périoste du pariétal droit et après sa déchirure le sang s'est répandu dans le tissu cellulaire sous-épicrânien. L'os est divisé dans sa presque totalité par une fracture qui part de la suture bi-pariétale et s'arrête à 1 centimètre de la suture temporo-pariétale. Ces deux fragments sont presque égaux. La dure-mère à ce niveau est décollée et doublée par un épanchement de sang à demi coagulé comme le précédent.

Le pariétal gauche n'est pas fracturé.

L'occipital est fracturé au niveau de son tiers inférieur par une ligne transversale qui va d'une suture à l'autre. Sous le périoste et sous la dure-mère, on trouve du sang à demi coagulé, le tissu spongieux qui forme la partie moyenne est imbibé de sang.

Les autres os du crâne ne sont pas fracturés.

Derrière l'occipital on constate la présence de la bosse séro-sanguine de l'accouchement, elle est nettement limitée et distincte par sa couleur et sa consistance des épanchements sanguins placés sur l'occipital et le pariétal droit.

Les méninges sont très injectées; au niveau des circonvolutions pariétales droites, les mailles de la pie-mère sont infiltrées par un épanchement sanguin assez considérable.

L'encéphale est ramolli, la substance grise est teintée par la matière colorante du sang.

La trachée-artère contient des mucosités non aérées.

Les plèvres sont mouchetées par quelques ecchymoses sous-pleurales. Les poumons sont rouges, peu crépitants. Plongés dans l'eau avec le cœur et le thymus, ils gagnent le fond du vase. Coupés par fragments, on constate que le sommet du lobe supérieur du poumon droit surnage très nettement. Les autres fragments plongent tous au fond du vase. Le lobe qui surnage, pressé sous l'eau, laisse échapper de fines bulles de gaz qui s'élèvent à la surface du liquide pour y former des plaques de mousse. Les autres fragments pressés sous l'eau ne laissent échapper aucune bulle semblable.

On note quelques ecchymoses sous-péricardiques. Le cœur est normal, le canal artériel a le diamètre de l'aorte. La valvule mitrale présente de petites suffusions sanguines interstitielles.

L'estomac contient un peu de mucosité non aérée, une partie est blanchâtre opaque.

Le méconium occupe les dernières parties du gros intestin.

Le foie, les reins, la rate, sont dans un état normal.

L'oreille interne est pleine de mucosités.

Chacune des branches du maxillaire inférieur est cloisonnée par quatre alvéoles bien nettes.

Les points d'ossification des condyles du fémur sont bien développés, ainsi que ceux du calcaneum et de l'astragale.

A côté du corps se trouve un placenta entier, pesant 420 grammes. Le cordon qui en part mesure 70 centimètres. Il est mou et non desséché.

Conclusions. — 1° Le cadavre est celui d'un enfant nouveau-né, arrivé au terme de la vie intra-utérine.

2° Bien que la respiration ne se soit établie que très incomplètement, on peut affirmer que cet enfant a respiré.

3° La mort est le résultat des fractures multiples du crâne.

4° Ces fractures ont été faites pendant la vie, ainsi que le prouvent les épanchements de sang à demi coagulés dans lesquels plongent leurs fragments.

5° La naissance doit dater de six à huit jours environ.

49. Fractures du crâne par écrasement. — Je soussigné, Paul Brouardel, commis par ordonnance de M. E. Desjardins, substitut de M. le procureur de la République, à l'effet de procéder à l'autopsie du cadavre d'un enfant nouveau-né (égout de l'avenue Daumesnil), serment préalablement prêté, ai procédé le 7 mars 1879 à cette autopsie, à l'effet de rechercher les causes de la mort et de constater tous indices de crime ou délit.

Le cadavre est celui d'un enfant nouveau-né, du sexe masculin. Sa peau est couverte d'un enduit brunâtre formé par de la boue et de la paille putréfiée. Les fesses et la partie supérieure des cuisses sont colorées par le méconium.

Ce cadavre pèse 3^{kg},210. Il mesure 52 centimètres, dont 27 de l'ombilic au sommet de la tête. Le cordon ombilical est desséché, il mesure 1 centimètre et il paraît avoir été divisé par déchirure.

La putréfaction est assez avancée, elle est caractérisée par de nombreuses lividités cadavériques qui occupent les parties antérieures et postérieures du tronc et des membres, par l'état des cornées qui sont troubles et qui ne laissent voir qu'assez difficilement la couleur bleue des iris.

Les extrémités des doigts, des orteils, le nez, ne présentent pas de morsure faite par la dent des rats, ainsi que cela se voit sur les cadavres qui ont séjourné quelque temps dans les égouts.

Les lèvres, la face, le cou, ne portent aucune trace d'érosion ou d'écorchure.

Sous le cuir chevelu on voit quelques ecchymoses sous-épicraniennes.

Les deux pariétaux sont fracturés. Le pariétal gauche est divisé en deux fragments par une ligne qui, partant de la partie antérieure de la suture bi-pariétale, traverse la bosse pariétale et va se terminer à l'angle de réunion du pariétal, de l'occipital et du temporal.

Le pariétal droit présente des fractures multiples. La bosse pariétale est intacte, mais d'elle comme d'un centre partent trois rayons de fractures qui vont l'un jusqu'à la suture bi-pariétale, l'autre jusqu'à la suture occipito-pariétale, le troisième jusqu'à la suture pariéto-temporale. En avant existe une autre fracture qui sépare sur la partie antérieure du pariétal un fragment osseux en forme de V dont le sommet se trouve près de la bosse pariétale.

Les autres os du crâne ne sont pas fracturés.

Au niveau des fractures, le périoste et la dure-mère sont soulevés par une petite quantité de sang à demi coagulé.

L'encéphale est très ramolli, la pie-mère contient des suffusions sanguines sous les deux pariétaux.

Les plèvres ne renferment pas de liquide. Elles sont mouchetées par de très nombreuses ecchymoses sous-pleurales très fines et rosées. Les poumons sont volumineux; plongés dans l'eau avec le cœur et le thymus, ils surnagent, mais très faiblement. Il en est de même de leurs fragments. Ceux-ci pressés sous l'eau laissent sortir quelques fines bulles d'air qui forment de petites taches de mousse à la surface du liquide.

Dans le péricarde on trouve un peu de liquide séro-sanguinolent et une ecchymose sous-péricardique à la face postérieure du ventricule gauche.

Le cœur est normal, il contient du sang liquide.

Sur la langue il s'est déposé un peu de matière analogue à celle qui souille le corps.

L'estomac renferme des mucosités non aérées. Le méconium occupe tout le gros intestin.

Le foie, la rate, les reins, sont dans leur état normal.

Le point d'ossification des condyles du fémur est bien développé. Les deux branches du maxillaire inférieur sont toutes deux cloisonnées par cinq alvéoles bien nettes.

Conclusions. — 1° Le cadavre est celui d'un nouveau-né parvenu au terme normal de la grossesse.

2° Il a respiré, mais pas très largement.

3° La mort est le résultat d'un écrasement de la tête, démontré par les nombreuses fractures des os du crâne. Ces fractures ont été faites pendant la vie.

50. Fracture du crâne. Défaut d'ossification du pariétal. —

Je soussigné, Paul Brouardel, commis par ordonnance de M. E. Desjardins, substitut de M. le procureur de la République, à l'effet de procéder à l'autopsie du cadavre d'un nouveau-né trouvé rue de Madrid, serment préalablement prêté, ai procédé le 29 janvier 1879 à cette autopsie, à l'effet de rechercher les causes de la mort et de constater tous indices de crime ou délit.

Le corps est celui d'un enfant nouveau-né du sexe masculin, bien constitué. Il pèse 3^{kg},520 et mesure 54 centimètres dans sa longueur totale, dont 30 de l'ombilic au sommet de la tête. Il est couvert de taches formées par le méconium et l'enduit sébacé.

Le cordon mesure 20 centimètres, il paraît avoir été arraché ou sectionné par des ciseaux peu coupants.

La putréfaction n'est pas commencée, les yeux sont bleus, ils ont leur consistance presque normale. Les conjonctives ne présentent pas d'ecchymoses.

Sur la peau de la face, du cou, et du reste du corps, on ne trouve aucune trace de violence.

Sous le cuir chevelu, au niveau de l'union des deux pariétaux et de l'occipital, existe une suffusion sanguine nette à bords arrêtés. Cette suffusion paraît être le reste de la bosse sanguine de l'accouchement. En ce point, le cuir chevelu est œdémateux.

Le pariétal droit dans son tiers supérieur, à 4 centimètres de la suture frontale, présente une fracture allongée, étoilée; cette fracture aboutit, à son extrémité antérieure, à une lacune osseuse due à une anomalie dans le développement de l'ossification. Cette lacune a environ 1 centimètre de diamètre, et à ce niveau le périoste et la dure-mère sont en contact immédiat, ils sont infiltrés de sang coagulé; sur le bord frontal du pariétal on trouve deux autres lacunes moins considérables. Ce pariétal est si mince, si fragile, que l'on doit admettre que la fracture a pu être produite par pression contre les parois osseuses du bassin de la mère pendant les efforts de l'accouchement.

L'autre pariétal est régulièrement ossifié, cependant dans son tiers inférieur, près du temporal, il est très déprimé. Il n'est pas fracturé.

Le frontal gauche présente une petite lacune analogue aux précédentes, mais moins prononcée.

Les méninges sont un peu congestionnées, l'encéphale est sain.

Les poumons remplissent la cavité thoracique. Ils sont très développés. Le poumon gauche, plus volumineux que le droit, présente des zones de couleur rouge foncé (rouge brique) entrecoupées par des zones gris ardoisé; sur ces dernières on voit des

petits tractus blanchâtres. Au niveau des zones rouges, le poumon est très crépitant. A la base du poumon on distingue des ecchymoses sous-pleurales peu abondantes, mais typiques.

Le poumon droit, moins volumineux, est d'un rouge plus sombre que le gauche, il est gris ardoisé, sa plèvre est couverte de petites ecchymoses, il présente en outre des plaques d'emphysème sous-pleural.

Les poumons projetés dans l'eau avec le cœur et le thymus nagent largement, il en est de même de leurs fragments. Ceux-ci pressés sous l'eau laissent dégager de fines bulles de gaz qui viennent faire des plaques de mousse à la surface du liquide.

Le péricarde contient un peu de liquide séreux. Le cœur est vide, ses parois sont couvertes par un peu de sang liquide, assez foncé.

L'estomac contient des mucosités assez aérées. Le foie, les reins, la rate, sont dans leur état normal.

Le méconium occupe les dernières portions du gros intestin.

Les points d'ossification des condyles du fémur sont bien développés. Les deux branches du maxillaire inférieur sont creusées par quatre alvéoles nettement cloisonnées.

Conclusions. — 1° Ce nouveau-né était arrivé à la fin du neuvième mois de la vie intra-utérine.

2° Il a largement respiré.

3° Il ne porte sur la peau du corps aucune trace de violence.

4° La fracture du pariétal droit occupe un point au niveau duquel l'ossification a subi un arrêt de développement. La fragilité de l'os est ainsi devenue telle que la fracture peut s'être produite sous l'influence d'une faible pression, de celle par exemple à laquelle la tête a été soumise pendant les efforts de l'accouchement.

5° Les ecchymoses sous-pleurales ne suffisent pas à prouver que la mort a eu lieu par suffocation.

6° La naissance de cet enfant peut dater de quatre ou cinq jours.

51. Fractures du crâne, fractures de la colonne vertébrale, fractures des côtes, etc. — Je soussigné, Paul Brouardel, commis par ordonnance de M. Desjardins, substitut de M. le procureur de la République, à l'effet de procéder à l'autopsie du cadavre d'un enfant nouveau-né trouvé rue de la Victoire, serment préalablement prêté, ai procédé le 31 janvier 1879 à cette autopsie, à l'effet de rechercher les causes de la mort et de constater tous indices de crime ou délit.

Cet enfant nouveau-né, du sexe féminin, paraît bien constitué. Il pèse 3 kilogrammes, il mesure 53 centimètres (30 de l'ombilic au sommet de la tête). Le cordon est adhérent à l'ombilic; il mesure 24 centimètres; il est encore frais et son extrémité libre paraît arrachée. Ce nouveau-né présente de nombreuses lividités cadavériques. La cornée des deux yeux est un peu trouble. Les conjonctives forment un chémosis ecchymotique, mais il n'y a pas d'ecchymoses conjonctivales vraies.

Le nez paraît aplati. Par les narines et la bouche il sort un liquide rougeâtre, sanguinolent.

Sur la peau de la face, autour des lèvres, on ne trouve pas de trace de violence. *Sur le cou* à droite, au niveau de la partie moyenne, dans le point qui correspond au sterno-mastoidien, on aperçoit six à sept petites érosions linéaires dont les plus longues mesurent 3 à 4 millimètres. Elles n'intéressent que les couches les plus superficielles du derme. A gauche, sur la partie correspondante, on voit des érosions analogues. Sur la ligne médiane, en avant du corps thyroïde et dans la région sous-hyoïdienne, se trouvent des érosions semblables, dont une plus grande, presque verticale, reproduit exactement la forme d'un angle. A la région postérieure du cou, surtout à droite, on voit des érosions de la peau identiques comme profondeur et largeur, mais beaucoup plus grandes, quelques-unes ne mesurent pas moins de 2 centimètres.

Sous ces érosions, dans le tissu cellulaire, on ne trouve pas de suffusion sanguine.

Dans les autres régions, on ne constate pas de trace de violence sur la peau, notamment sur le cuir chevelu et dans le dos.

Les os du crâne présentent des fractures multiples.

Le pariétal droit est divisé en deux fragments à peu près égaux par une fracture linéaire, verticale, allant de la suture bi-pariétale jusqu'au temporal.

Le pariétal gauche est fracturé, suivant une ligne qui part de la suture bi-pariétale à 3 centimètres du bord occipital, décrit une courbe passant par la bosse pariétale, et se termine à la suture pariéto-frontale. Elle forme ainsi une courbe à concavité antérieure. Sur le même os, au niveau de son union avec l'occipital, on trouve une autre fracture, longue de 4 à 5 centimètres, mais celle-ci ne va pas jusqu'à une suture, elle est incomplète, ses fragments restent en contact.

Le périoste qui recouvre ces dernières fractures est détaché, soulevé par du sang coagulé. Les bords des fragments osseux ne sont pas colorés par le sang.

Le frontal gauche est divisé en deux fragments.

A la base du crâne le corps du sphénoïde est divisé d'avant en arrière sur sa ligne médiane en deux portions. La ligne de fracture se continue en arrière, et sépare en deux la base de l'occipital jusqu'au trou occipital. De la fracture du corps du sphénoïde part en avant et à gauche un trait secondaire qui se prolonge en avant jusque sur la voûte orbitaire gauche. Cette fracture se continue jusque dans le sinus maxillaire du même côté, qui est complètement brisé, ainsi que la voûte palatine.

La portion écailleuse du temporal gauche est fracturée. Le trait de la fracture rejoint celle du corps du sphénoïde en traversant le rocher. Celui-ci est broyé, réduit en morceaux.

La symphyse médiane du maxillaire inférieur est dissociée.

La cavité de l'arachnoïde et les mailles de la pie-mère qui recouvrent les hémisphères cérébraux sont infiltrés de sang coagulé. L'épanchement arachnoïdien est plus considérable à gauche qu'à droite. A la base du cerveau les méninges sont remplies par une couche de sang semi-fluide assez épaisse. Cet épanchement sanguin se continue jusque dans le canal rachidien qui est absolument plein de sang. Dans l'encéphale on ne constate pas de foyer sanguin, mais cet organe est trop altéré par la putréfaction pour qu'on puisse retrouver les caractères des contusions du cerveau.

Ces fractures du crâne si nombreuses, on pourrait dire cet écrasement de la boîte crânienne, résultent très probablement d'un coup unique. La tête reposant sur le sol par son côté droit, un coup porté avec force par une masse contondante pesante ou par le talon d'un pied aurait frappé l'os temporal gauche, celui-ci serait entré par son prolongement, formé par le rocher, à la manière d'un coin et aurait disloqué les os de la base du crâne, et aurait fait éclater tous les os, comme si la boîte du crâne avait été ouverte au niveau du temporal gauche et écartelée.

La colonne vertébrale présente aussi de nombreuses fractures. La première et la seconde vertèbre cervicale (atlas et axis), la septième cervicale, les première, deuxième et troisième vertèbres dorsales, la douzième dorsale, sont brisées, corps et apophyses.

Sous les muscles de la région dorsale, en dessous du trapèze et du grand dentelé, au-dessus des muscles intercostaux, on trouve une poche remplie de sang à demi coagulé, étendue de la septième vertèbre cervicale à la douzième dorsale. Cette poche mesure 10 centimètres verticalement et 8 centimètres transversalement. Un pareil décollement doit être le résultat de coups multiples, portés avec une extrême violence par un instrument contondant, par un pied par exemple.

Les cinq côtes supérieures gauches sont fracturées dans leur tiers postérieur, au niveau de l'angle des côtes.

Les poumons projetés dans l'eau avec le cœur et le thymus surnagent largement. Leurs fragments nagent également, ceux-ci pressés sous l'eau laissent échapper de fines bulles de gaz qui viennent faire de larges taches de mousse à la surface du liquide. Les plèvres pulmonaires, la plèvre diaphragmatique, sont mouchetées d'ecchymoses sous-pleurales multiples. Il en est de même du péricarde; sur lequel on voit de nombreuses ecchymoses.

Le cœur ne contient qu'un peu de sang fluide.

Les muosités de l'estomac renferment des bulles de gaz. Le méconium occupe les dernières parties du gros intestin.

Le foie, la rate, les reins sont sains.

Les os du bassin et ceux des membres ne sont pas fracturés. L'extrémité inférieure et cartilagineuse du tibia droit est séparée du corps de l'os au niveau de la ligne épiphysaire.

Les points d'ossification des condyles du fémur sont bien développés.

Conclusions. — 1° Cet enfant nouveau-né était arrivé à la fin du terme de la vie intra-utérine.

2° Il a largement respiré.


3° Les fractures multiples des os du crâne, de la colonne vertébrale, des côtes, du tibia, prouvent que cet enfant a été broyé par des coups multiples, portés avec acharnement soit par un corps contondant, soit plus probablement avec le pied. L'absence des lésions de la peau au niveau des points sur lesquels ces coups ont frappé doit faire penser que le corps contondant était mousse, et si c'est le pied qu'il n'était pas revêtu de chaussures ayant des talons ou des semelles durs.

4° Cet enfant porte sur le cou des traces évidentes de coups d'ongles; ces marques ainsi que les ecchymoses sous-pleurales et sous-péricardiques caractérisent une tentative de suffocation ou de strangulation.

5° La naissance peut dater de cinq ou six jours.

52. Fractures du crâne par écrasement. Mutilations. Immersion dans une fosse d'aisances. — Je soussigné, Paul Brouardel, commis par ordonnance de M. Desjardins, substitut de M. le procureur de la République, à l'effet de procéder à l'autopsie du cadavre d'un nouveau-né (fosse d'aisances de la maison rue Albouy, 19), serment préalablement prêté, ai procédé le 20 février 1879 à cette autopsie, à l'effet de rechercher les causes de la mort et de constater tous indices de crime ou délit.

P. BROUARDEL. — L'Infanticide.



Le cadavre est celui d'un enfant nouveau-né, du sexe féminin. Il mesure 47 centimètres et demi (24 de l'ombilic au sommet de la tête). Le cordon est adhérent, il mesure 33 centimètres, son extrémité libre paraît rompue par arrachement.

Le cadavre est dans un état de putréfaction très avancé, il répand une odeur de fosse d'aisances et il est couvert de matières fécales. L'épiderme se détache avec une extrême facilité. Les yeux ont perdu leur couleur et leur consistance.

Autour de la bouche et sur le cou on ne constate ni érosion, ni écorchure, ni plaie, mais sur le reste du corps on trouve des traces de violences très nombreuses.

La partie latérale droite de la tête présente une plaie, allant du bord du front jusqu'à la bosse pariétale, elle est dirigée d'avant en arrière, elle mesure transversalement 6 centimètres et demi. A son extrémité antérieure, la division est unique; à la partie postérieure, elle se partage en deux, de façon à former un lambeau triangulaire. La plaie intéresse la peau, le tissu sous-cutané, le périoste et les os, qui fracturés laissent voir la cavité cérébrale en partie vidée.

A la face postérieure de l'oreille droite, au niveau du pli formé par la peau au moment où elle passe de la conque de l'oreille sur la région mastoïdienne, on voit une déchirure verticale mesurant 2 centimètres et demi. Cette déchirure n'intéresse pas toute l'épaisseur de la peau, le tissu cellulaire sous-cutané n'a pas une couleur différente de celle du tissu cellulaire placé symétriquement.

Au niveau du bord inférieur des côtes, sur la ligne mammaire, on voit une petite plaie paraissant faite par un instrument piquant. Elle mesure 7 à 8 millimètres et n'intéresse que les couches superficielles de la peau.

Dans la région dorsale, on trouve deux plaies :

L'une, placée au niveau de la troisième vertèbre dorsale, est presque transversale et se dirige de la colonne vertébrale vers l'omoplate. Elle mesure 2 centimètres et demi, elle comprend la peau, le tissu cellulaire sous-cutané, les muscles de la région superficielle. En disséquant la région, on constate qu'à ce niveau l'apophyse transverse de la troisième vertèbre dorsale est brisée. Les tissus divisés ne contiennent pas de sang infiltré.

A 2 centimètres et demi au-dessous de cette plaie, on en trouve une seconde, longue de 1 centimètre, ayant divisé également la peau et les parties superficielles, mais sans infiltration sanguine.

Sur le bras droit, au niveau du tiers inférieur, à la face posté-

rière, on trouve une plaie mesurant 3 centimètres, allant jusqu'à l'humérus, cette plaie est rectiligne.

Le petit doigt de la main droite est presque entièrement détaché à son union avec le métacarpe, l'os de la première phalange est brisé et le doigt ne tient plus à la main que par le tiers interne de la circonférence.

A la partie antérieure du membre supérieur gauche, au niveau du pli articulaire du poignet, on voit une plaie transversale mesurant 15 millimètres et comprenant la peau et le tissu cellulaire sous-cutané.

Dans le creux du jarret droit, on trouve une petite érosion de 3 à 4 millimètres qui n'intéresse que les couches superficielles du derme.

La jambe gauche a été séparée du reste du corps par une section circulaire. La division porte à 3 ou 4 millimètres au-dessous de l'articulation du genou. Les os n'ont pas été sciés, ils ont été brisés et forment de petites esquilles.

Les os du crâne sont fracturés. Le pariétal droit est divisé en trois fragments par des fractures qui sont réunies par un de leurs angles à la bosse pariétale, une des divisions part de cette bosse et atteint la ligne pariéto-frontale, la seconde se dirige en haut et atteint la suture bi-pariétale, la troisième continue la première et va jusqu'à la suture occipito-pariétale. Les fragments osseux sont refoulés dans le cerveau, la dure-mère au niveau des fractures est déchirée.

Le frontal droit présente au niveau de son bord pariétal deux fractures incomplètes, qui mesurent 1 centimètre et demi, mais n'atteignent pas la suture bi-frontale.

Le pariétal gauche n'est pas divisé en fragments, la bosse pariétale n'est pas fracturée, il reste à ce niveau un espace de 2 centimètres de diamètre intact, mais de ce point comme d'un centre partent six rayons qui vont à la périphérie de l'os et forment ainsi six fractures incomplètes.

La cavité du crâne est ouverte, avons-nous dit, au niveau de la bosse pariétale droite, une partie du lobe droit du cerveau s'est écoulée par cette plaie. Le reste de l'encéphale est dans un état de putréfaction trop avancé pour que l'on puisse y distinguer des lésions.

Les autres cavités, thoracique et abdominale, n'ont pas été ouvertes par les plaies que nous avons notées sur leurs parois.

La trachée est remplie par un liquide roussâtre. Les poumons sont volumineux et présentent à leur surface quelques bulles de gaz de putréfaction et une ecchymose sous-pleurale au sommet

gauche. Projetés dans l'eau ils surnagent largement. Il en est de même des divers fragments. Ceux-ci pressés sous l'eau laissent échapper quelques grosses bulles et une grande quantité de fines bulles qui forment des plaques de mousse à la surface du liquide.

Le cœur, la bouche, le pharynx, l'œsophage, le foie, les reins, sont dans leur état normal.

L'estomac contient beaucoup de liquide fortement coloré par les matières fécales.

Les points d'ossification des condyles des fémurs sont bien développés. Les deux branches du maxillaire inférieur présentent quatre alvéoles nettement cloisonnés.

Conclusions. — 1° Ce nouveau-né était arrivé à la fin du neuvième mois de la vie intra-utérine.

2° Il a largement respiré.

3° La mort est le résultat des fractures du crâne et de la lésion de l'encéphale.

4° La forme et la direction des lignes des fractures indiquent qu'elles ont été faites par l'aplatissement de la tête, celle-ci reposant par son côté gauche sur le sol ou sur un corps résistant, et la force vulnérante, corps contondant ou le pied, étant appliquée avec violence sur le côté droit.

5° La mutilation de la jambe et les plaies du corps ont été faites avec un instrument tranchant, un couteau et peut-être des ciseaux.

6° L'état de la putréfaction ne permet pas d'affirmer que ces dernières lésions ont été faites pendant la vie.

7° Le cadavre paraît avoir séjourné quinze ou vingt jours dans la fosse d'aisances.

53. Fractures du crâne. Immersion dans les fosses d'aisances.

— 1° *Autopsie de l'enfant.* — Je soussigné, Paul Brouardel, commis par M. Ditte, substitut de M. le procureur de la République près le tribunal de première instance du département de la Seine, en vertu d'une ordonnance, en date du 22 juin 1886, ainsi conçue :

« Vu les articles 32 et 43 du code d'instruction criminelle et le procès-verbal dressé le 22 juin 1886, par M. le commissaire de police du quartier de la Madeleine, constatant le transport à la Morgue du cadavre d'un enfant nouveau-né, du sexe féminin, trouvé dans une tinette, au n° 67 de la rue de la Boétie.

« Commettons M. le D^r Brouardel, à l'effet de procéder à l'autopsie du cadavre, de rechercher les causes de la mort et de constater tous indices de crime ou délit. »

Serment préalablement prêté, ai procédé à cette autopsie le 23 juin 1886.

Le cadavre est celui d'un enfant nouveau-né, du sexe féminin, pesant 3^k⁴⁵⁰, ayant 57 centimètres de longueur. La putréfaction gazeuse est très avancée. On voit sur la face quelques plaques parcheminées sans suffusion sanguine dans le tissu cellulaire sous-jacent.

Le cuir chevelu est recouvert de nombreux petits cheveux. Les ongles affleurent l'extrémité de la pulpe des doigts.

Le diamètre antéro-postérieur de la tête mesure 110 millimètres et le diamètre transverse 100 millimètres.

Le cordon ombilical mesure 23 centimètres; il paraît avoir été déchiré, il ne porte pas de ligature.

Entre les os du crâne et le cuir chevelu, se trouve un épanchement de sang et de matière cérébrale du volume d'une noix aplatie. Le pariétal gauche présente une ligne de fracture partant de la bosse pariétale, ayant deux lignes principales, une d'elles rejoint directement la suture bi-pariétale, l'autre rejoint la suture occipito-pariétale et se divise, vers le milieu de son trajet, en une branche secondaire qui vient se terminer vers le milieu de la suture pariéto-occipitale, formant ainsi un fragment osseux libre constitué par l'angle supérieur et postérieur du pariétal.

Le pariétal droit présente une fracture identique.

La moitié gauche de l'occipital présente une ligne de fracture verticale partant de la bosse occipitale et se terminant à la suture occipito-pariétale gauche. Cette ligne de fracture présente vers son milieu une ligne de fracture secondaire, qui, après s'être coucée à angle aigu, gagne également la même suture plus près de la ligne médiane.

Les deux frontaux ne sont pas fracturés.

Entre les bords de ces fractures il existe un peu de sang coagulé, ainsi que dans le périoste.

On ne constate aucune lésion ni tumeur du cerveau, du bulbe ou du cervelet. La dure-mère est déchirée au niveau des fractures. Cette rupture a donné issue à la substance cérébrale qui est venue se répandre sous le cuir chevelu.

L'œsophage et la trachée sont sains. Cette dernière ne contient pas de spume bronchique.

Les poumons plongés dans l'eau avec le cœur et le thymus surnagent. Il en est de même des fragments, et ces derniers pressés sous l'eau laissent sourdre des alvéoles de fines bulles d'air qui viennent se réunir sous forme de plaques de mousse à la surface du liquide. Ainsi pressés et dilacérés sous l'eau ces fragments de

poumons continuent à surnager. Il n'y a pas d'ecchymoses sous-pleurales.

Les cavités du cœur sont vides. Les valvules sont saines. Il n'y a pas d'ecchymoses sous-péricardiques.

Le foie est putréfié.

L'estomac contient quelques grammes de liquide brunâtre, exhalant l'odeur de matières fécales. L'examen microscopique de ce liquide nous a permis de constater qu'il était exclusivement constitué par de l'eau contenant de la matière fécale (débris de fibres musculaires et végétales).

La rate est putréfiée.

Les reins paraissent sains et se décortiquent facilement.

Le méconium occupe les dernières parties du gros intestin. Les intestins plongés dans l'eau surnagent (épreuve de Breslau).

Le maxillaire inférieur possède de chaque côté cinq alvéoles nettement cloisonnés.

Les condyles de l'extrémité inférieure du fémur présentent un point d'ossification qui mesure 5 à 6 millimètres de diamètre.

Conclusions. — 1° Le cadavre est celui d'un enfant nouveau-né, vigoureux, du sexe féminin, arrivé au terme normal de la gestation ou à une époque voisine du terme, mais ayant certainement dépassé huit mois et demi de vie intra-utérine.

2° Il a largement respiré.

3° Les fractures des os du crâne, que nous avons constatées sur ce nouveau-né, ont été faites pendant la vie et ont amené la mort.

4° La présence de matières fécales liquides dans l'estomac prouve que cet enfant était encore vivant lorsqu'il est tombé dans la fosse d'aisances.

2° *Examen de la mère.* — Je soussigné, Paul Brouardel, commis par M. Merle, juge d'instruction près le tribunal de première instance du département de la Seine, en vertu d'une ordonnance, en date du 25 juin 1886, ainsi conçue :

« Vu la procédure en instruction contre la femme B... (Marguerite-Jeanne-Marie T...), détenue, inculpée d'infanticide.

« Commettons M. Brouardel, à l'effet de visiter la femme B... et de constater si elle présente les signes d'un accouchement récent.»

Serment préalablement prêté, ai procédé à cet examen le 3 juillet 1886.

La femme B... (Marguerite), âgée de vingt-neuf ans, est grande et paraît vigoureuse. Elle nous déclare avoir toujours eu une excellente santé, elle affirme n'avoir eu qu'une seule grossesse.

Cette femme serait accouchée, le 13 juin dernier, d'un enfant à terme. Les douleurs de l'enfantement, nous déclare-t-elle, auraient précédé de deux ou trois heures le moment de l'accouchement. Elle aurait été prise d'une sorte d'attaque de nerfs et déclare n'avoir conservé aucun souvenir de son accouchement; cette crise aurait duré environ une heure.

Cette femme affirme n'avoir jamais eu d'autres accidents nerveux. Elle n'est pas anesthésique.

A l'examen des organes génitaux, nous constatons que les différentes parties de la vulve sont actuellement souillées par des pertes sanguinolentes, des lochies. La fourchette est déchirée et n'est pas encore cicatrisée complètement.

Sur le ventre, la ligne brunâtre abdominale est très foncée. On constate un grand nombre de vergetures récentes et parmi elles quelques vergetures blanchâtres paraissent anciennes.

Les seins sont très développés et l'aréole mamelonnaire est fortement piquetée. Par la pression des seins, on fait sourdre un peu de colostrum.

Conclusions. — 1° La femme B... présente actuellement les traces d'un accouchement récent, datant de trois semaines environ.

2° La grossesse de cette femme était arrivée au terme normal ou à une époque voisine du terme.

54. Fractures du crâne. Strangulation. — Je soussigné, Paul Brouardel, commis par M. Feuilleux, substitut de M. le procureur de la République près le tribunal de première instance du département de la Seine, en vertu d'une ordonnance, en date du 4 mai 1882, ainsi conçue :

« Vu les articles 32 et 43 du code d'instruction criminelle et le procès-verbal dressé le 3 mai 1882 par M. le commissaire de police du quartier de l'Odéon, constatant l'envoi à la Morgue du cadavre d'un enfant nouveau-né du sexe féminin, trouvé derrière l'une des portes de l'église Saint-Sulpice.

« Commettons M. le D^r Brouardel, à l'effet de procéder à l'autopsie du cadavre, de rechercher les causes de la mort et de constater tous indices de crime ou délit. »

Serment préalablement prêté, ai procédé à cette autopsie le 6 mai 1882.

Le cadavre est celui d'un nouveau-né du sexe féminin. La putréfaction n'est pas très avancée et la rigidité cadavérique a complètement disparu. Sa longueur totale est de 52 centimètres et son poids est 2^k11,70). Le cordon est séparé presque au ras de la

peau de l'abdomen et il est impossible de dire s'il a été arraché.

La partie inférieure du corps est couverte de sang desséché et de méconium.

Sur la peau du cou, au niveau des cartilages thyroïde et cricoïde, on constate trois traces de violences, dont deux sur la ligne médiane.

La supérieure, transversale, mesure 1 centimètre et demi de longueur, l'épiderme est détaché à ce niveau et le derme présente un piqueté rougeâtre ayant 2 ou 3 millimètres de hauteur.

La seconde située à 2 millimètres au-dessous de la précédente est légèrement oblique de haut en bas et de gauche à droite, elle mesure 2 centimètres de longueur et le derme présente également un piqueté rougeâtre ayant 2 ou 3 millimètres de hauteur.

La troisième est située à 1 centimètre et demi au-dessous de la précédente, elle part de l'articulation sterno-claviculaire gauche. Elle a la forme d'une estafilade parallèle à la précédente érosion, elle mesure environ 2 centimètres de longueur.

On ne constate pas de suffusion sanguine au niveau de ces plaies, le derme seul est un peu ecchymotique.

Les iris sont bleus.

Autour de la bouche on ne constate pas de traces de violences.

Les membres supérieurs présentent une conformation spéciale.

Le membre supérieur gauche n'est représenté que par le bras, à l'extrémité inférieure duquel on trouve deux petits os rudimentaires mesurant environ 2 centimètres de longueur et représentant l'avant-bras. A l'extrémité de ces deux os, on constate très nettement deux doigts ayant chacun trois phalanges distinctes, dont la dernière porte un ongle, et séparés l'un de l'autre par un espace de 1 centimètre environ.

Le membre supérieur droit est constitué comme le précédent, seulement les deux doigts ne sont pas distincts l'un de l'autre. La main est représentée par deux ongles implantés à l'extrémité du membre.

Sous la peau du cuir chevelu, à la partie postérieure de l'occipital, on constate une bosse séro-sanguine.

Les deux pariétaux sont fracturés. Le pariétal gauche présente une ligne de fracture partant de la bosse pariétale, se dirigeant en haut jusqu'à la suture bi-pariétale et présentant en bas, à sa partie antérieure, un petit angle droit.

La fracture du pariétal droit part également de la bosse pariétale et se continue jusqu'à la suture occipito-pariétale.

Ces fractures sont souillées d'un peu de sang à demi coagulé. Les méninges du cerveau et du cervelet sont recouvertes de sang.

Les os de la base du crâne ne sont pas fracturés.

Sur le thymus on constate une ecchymose. Les plèvres diaphragmatiques et pulmonaires ainsi que le péricarde sont le siège de nombreuses petites ecchymoses très nettes.

L'arrière-bouche, le larynx, l'œsophage et la trachée ne contiennent pas de corps étranger.

Les poumons jetés dans l'eau nagent. Pressés sous l'eau, il sort des bronches des mucosités aérées qui viennent se réunir sous forme de plaque de mousse à la surface du liquide.

Le cœur contient du sang liquide et noir. Les valvules sont saines.

L'estomac contient des gaz et des mucosités aérées.

Le foie est gros, mais sain.

La rate est saine et n'est pas diffluente

Les reins sont sains.

Le gros intestin contient dans ses dernières parties du méconium.

L'utérus est normalement conformé.

Le point d'ossification de l'extrémité inférieure du fémur mesure 3 millimètres de diamètre.

Conclusions. — 1° Le cadavre est celui d'un enfant nouveau-né ayant dépassé le huitième mois de la vie intra-utérine et très probablement à terme.

2° Cet enfant a largement respiré.

3° Il porte sur la peau du cou des traces de violences, produites par l'application violente des ongles, il y a donc eu tentative de strangulation.

4° On constate des fractures des os du crâne. Ces fractures ont été faites pendant la vie et résultent d'une compression fortement exercée sur les deux extrémités du diamètre transversal de la tête.

5° Cet enfant présentait une conformation anormale des deux membres supérieurs, lesquels n'étaient représentés pour ainsi dire que par les bras; l'avant-bras et la main étant à l'état rudimentaire (malformation congénitale).

55. Fractures du crâne. Strangulation. — Je soussigné, Paul Brouardel, commis par M. de la Fuye, substitut de M. le procureur de la République, à l'effet de procéder à l'autopsie du cadavre d'un nouveau-né (égout de l'avenue Trudaine).

Serment préalablement prêté, ai procédé le 14 juillet 1878, à cette autopsie, à l'effet de rechercher les causes de la mort et constater tous indices de crime ou délit.

Cet enfant nouveau-né, du sexe féminin, pèse 3^{kil},100, mesure 53 centimètres. Le cordon est déchiré à 33 centimètres de son insertion ombilicale. Il ne porte aucune ligature.

La putréfaction est assez avancée. Les rats ont commencé à ronger la joue gauche, la langue et les lèvres au niveau de leurs commissures, ainsi que la plante du pied droit.

Après avoir débarrassé le cadavre des couches de limon qui le recouvrent, nous constatons des traces multiples de coups d'ongles sur la région gauche du cou, sur le bord interne du sterno-mastoïdien, quelques autres à droite, moins nombreux et plus espacés, on en trouve jusque sous l'oreille. La peau, au-dessous des marques placées à gauche, est ecchymosée, infiltrée de sang.

Un des os du crâne, le pariétal droit, est fracturé horizontalement ; autour de la fracture, du sang est épanché, mais la putréfaction a fait transsuder la matière colorante du sang, assez loin du foyer lui-même de la fracture.

L'encéphale réduit en une bouillie visqueuse ne présente pas de lésion actuellement possible à constater.

Les poumons sont volumineux, dilatés, très aérés. Ils ne sont pas tachetés par une seule ecchymose sous-pleurale. Ils surnagent dans l'eau, quand on les projette avec le cœur et le thymus, ou bien séparément, ou après les avoir divisés en fragments. Ces derniers pressés sous l'eau, entre les doigts, laissent échapper de grosses bulles de gaz et de petites bulles, qui se suivent serrées les unes contre les autres pour venir mousser à la surface de l'eau.

La bouche, le pharynx, le larynx, la trachée ne présentent rien à noter.

L'estomac contient du mucus aéré. Les deux tiers inférieurs du gros intestin sont remplis par du méconium.

Le foie, les reins, la rate sont sains.

Les condyles du fémur ont un point d'ossification bien développé.

Conclusions. — 1° Cet enfant avait atteint le terme de la vie intra-utérine, à la fin du neuvième mois.

2° Il a largement respiré.

3° Il porte des traces de violences multiples, fracture du pariétal droit, coups d'ongles autour du cou.

4° L'état de putréfaction dans lequel se trouve ce nouveau-né ne permet pas de préciser quelle est celle de ces lésions qui a plus spécialement déterminé la mort, mais on peut affirmer qu'elles ont été faites pendant la vie et qu'elles prouvent que ce nouveau-né a été soumis à des violences criminelles.

5° La naissance doit remonter à cinq jours environ (soit du 8 au 10 juillet).

56. Fractures du crâne. Strangulation. — Je soussigné, Paul Brouardel, commis en date du 15 janvier 1878, par ordonnance de M. Desjardins, substitut de M. le procureur de la République, à l'effet de procéder à l'autopsie du cadavre d'un enfant nouveau-né trouvé dans une cave du passage des Eaux, n° 8, de rechercher les causes de la mort et de constater tous indices de crime ou délit.

Serment préalablement prêté, ai pratiqué cette autopsie à la Morgue, le 16 janvier 1878.

Le cadavre est celui d'un nouveau-né du sexe masculin, il est assez vigoureux, pèse 3^{kg}, 100, a une longueur totale de 47 centimètres. Il ne présente aucune trace de putréfaction. Il n'existe pas de rigidité cadavérique.

La peau du corps est marbrée par quelques lividités cadavériques plus notables sur les épaules, sur les parties postérieures du tronc et la région frontale droite. La desquamation épidermique n'est pas encore commencée.

Le cordon ombilical, mou, à peine flétri, est long de 12 à 13 centimètres, son extrémité libre est effilée. Il ne porte la trace d'aucune ligature. Il a été déchiré et non coupé. En le sectionnant, on constate que les artères ombilicales ne contiennent pas de caillot.

La face inférieure de la peau de l'abdomen et la face interne et supérieure des cuisses sont recouvertes d'une couche peu épaisse de sang desséché, qui est dû à l'écoulement du sang par le cordon non lié.

Les ongles des mains sont bien formés, mais ils affleurent à peine l'extrémité de la pulpe des doigts; les ongles des orteils sont un peu moins longs, ils n'affleurent pas complètement la pulpe.

Sur la peau de la face, il n'existe ni ecchymoses ponctuées, ni écorchures, ni traces de coups d'ongles. On trouve seulement un peu au-dessus de la bosse frontale gauche une petite plaie ayant à peine 2 millimètres de largeur, n'intéressant pas toute l'épaisseur du derme, ne contenant aucune infiltration sanguine dans ses lèvres.

Les conjonctives ne présentent aucun piqueté ecchymotique, les yeux ne sont pas affaissés, si on les déprime, ils reprennent d'eux-mêmes leur forme.

La peau du cou est parcourue dans toute sa circonférence par un sillon, dirigé de haut en bas et d'arrière en avant, un peu plus élevé du côté droit que du côté gauche. Ce sillon est blanc, nacré,

très net et entouré de deux petites lèvres saillantes. Il n'a pas plus de 2 millimètres de large. Ses caractères ne se modifient pas par la pression du doigt.

Au-dessus de ce sillon blanc et étroit, on observe une trace circulaire rouge, plus marquée en arrière et en avant sous le menton, moins marquée sur les parties latérales. Ce sillon n'est pas déprimé comme le précédent, il n'est visible que par le changement de couleur de la peau.

Sur le trajet d'une ligne verticale qui descendrait de l'oreille droite au-dessous du sillon blanc, on voit une petite plaque parcheminée de quelques millimètres d'étendue qui touche presque ce sillon.

En disséquant la peau de la région du cou, on ne trouve dans les muscles, en particulier dans le sterno-mastoidien, autour du larynx, aucune tache de sang; au niveau du sillon blanc, la peau est transparente.

Examen des parties profondes. — La tête prise entre les mains présente une consistance molle et en agitant les doigts on obtient la sensation que donnerait un sac de noix.

La peau de la région crânienne ne présente aucune solution de continuité; en la disséquant, on trouve à droite, le pariétal droit fracturé. Cette fracture est double, une des branches parcourt tout le pariétal, depuis son bord occipital jusqu'à son bord frontal. Cette fracture divise l'os en deux portions, supérieure et inférieure, à peu près égales. Du milieu de cette ligne part une deuxième fracture qui dirigée vers l'angle antéro-supérieur du pariétal touche presque la fontanelle antérieure. La partie interne de cette fracture baigne dans du sang épanché en quantité assez considérable, mais non réuni en caillots.

La région pariétale gauche présente des lésions analogues, mais sans fracture de l'os. La face externe du pariétal est surmontée par une poche sanguine ayant le volume d'une noix, et en contact immédiat avec l'os qui est séparé par cette poche de son périoste. La membrane qui unit le pariétal au temporal est largement rompue, et il sort par cette rupture de la matière cérébrale. En enlevant les os du crâne, on constate qu'au niveau du pariétal gauche la dure-mère est séparée de l'os pariétal par un épanchement de sang, qui a ainsi que celui qui forme la poche placée au-dessous du pariétal une consistance sirupeuse.

Les autres os du crâne ne sont pas fracturés et il n'y a rien à noter.

L'encéphale n'est pas putréfié, mais le lobe gauche du cerveau est réduit en bouillie. Son tissu est mélangé avec le foyer sanguin

précédemment décrit. Le lobe droit est plus ferme, on distingue facilement sa texture. Il est recouvert par un large épanchement sanguin infiltré dans les mailles de la pie-mère.

Appareil respiratoire. — En ouvrant la bouche et en détachant l'os maxillaire par une double incision, on ne constate de lésion ni sur le palais, ni dans l'arrière-gorge.

Les poumons, examinés en place après ouverture du thorax, recouvrent en partie le cœur et le thymus, ils sont d'un rouge assez vif et parcourus par de larges marbrures, les unes plus rouges, les autres blanchâtres. Ils n'offrent pas de trace d'emphyseme interlobulaire et aucune apparence d'un commencement de putréfaction.

Sur le bord antérieur et à la partie interne du lobe inférieur droit et sur la face diaphragmatique du lobe moyen, on remarque de petites ecchymoses sous-pleurales ponctuées.

Sur la face diaphragmatique du lobe inférieur gauche, on trouve des ecchymoses de même nature, mais un peu plus étendues. Pas de noyaux apoplectiques.

Détachés avec le cœur et le thymus et projetés dans l'eau, les deux poumons nagent à fleur d'eau. Chacun des poumons, séparé du cœur et du thymus, nage en laissant hors de l'eau un tiers de son volume.

Le larynx, la trachée et les grosses bronches sont rouges et leur muqueuse est tapissée par du mucus aéré non coloré.

Le cœur est sain, les cavités ne contiennent qu'un peu de sang fluide, il n'y a d'ecchymose ni sur le péricarde, ni sur l'endocarde.

Abdomen. — L'estomac est complètement rempli par une masse muqueuse, transparente, non sanguinolente et ne contenant pas de bulles d'air. Le foie est volumineux, très coloré.

L'intestin grêle est vide. La moitié gauche du côlon transverse, le côlon descendant et les dernières parties du gros intestin sont remplis par du méconium.

Squelette. — Le bord supérieur du maxillaire inférieur détaché par un coup de ciseau met à nu les quatre alvéoles nettement circonscrites par un cloisonnement complet.

Les points d'ossification des condyles inférieurs des deux fémurs n'ont pas encore apparu.

Discussion. — 1° Le cadavre est celui d'un nouveau-né qui n'est pas encore complètement à terme, puisque les points condyliens des fémurs n'ont pas encore apparu, que les ongles ne dépassent pas la pulpe des doigts; mais ce nouveau-né a plus de huit mois et demi de vie intra-utérine, puisque le cloisonnement des alvéoles du

maxillaire inférieur est terminé, que le méconium est collecté dans les dernières parties du gros intestin. Son poids, sa longueur, son apparence, sont ceux d'un enfant vigoureux.

2° L'enfant a largement respiré, ainsi que le prouvent les diverses épreuves docimasiques.

3° La mort résulte de l'écrasement du crâne et de la strangulation.

La double fracture du pariétal droit et les épanchements sanguins des deux régions pariétales résultent de violences criminelles faites pendant la vie. La projection d'un lieu élevé aurait pu produire une fracture après la mort, mais n'aurait déterminé de lésion que d'un seul côté, celui de la chute, et cette projection n'aurait pas été suivie d'épanchement de sang collecté en foyer, ayant décollé le périoste et dissocié la substance cérébrale. La symétrie des lésions, fracture d'un pariétal d'un côté, déchirure de la membrane d'union du pariétal et du temporal du côté opposé, la quantité du sang épanché, prouvent que la tête a été écrasée pendant la vie entre un corps contondant et un autre résistant.

Le sillon blanc, nacré, résulte de l'application d'un lien étroit, tel qu'une ficelle, autour du cou. La ligne rougeâtre placée au-dessus n'a pas été produite par un lien analogue, elle pourrait être la trace qu'aurait laissée le cordon enroulé autour du cou, mais dans toute hypothèse ce second sillon, vu la texture de la peau, qu'il n'a pas altérée, n'est pas comme le premier le fait de l'application d'un lien fortement serré.

La petite plaie de la peau du front n'a pas ses lèvres infiltrées de sang et a pour cause quelque déchirure ou piqure *post mortem*.

La durée de la vie n'a probablement pas été longue, car les artères ombilicales ne contiennent pas de caillots, l'estomac est rempli d'un mucus non aéré, il n'y a donc pas eu de mouvements de déglutition, et il n'est pas sorti de méconium bien que l'anus fût perméable, et la desquamation épidermique n'est pas commencée.

La conservation du cadavre, l'état des yeux notamment, font penser que la mort ne doit remonter au plus qu'à trois ou quatre jours.

Conclusions. — 1° Le cadavre est celui d'un nouveau-né, ayant plus de huit mois de vie intra-utérine et moins de neuf.

2° L'enfant a largement respiré, ainsi que le prouvent les diverses épreuves docimasiques.

3° La mort résulte de violences criminelles, fracture et écrasement du crâne, exercées pendant la vie.

4° L'enfant a dû être tué peu de temps après sa naissance.

5° La mort ne date pas de plus de trois ou quatre jours.

II. — Infanticides par plaies.

57. Infanticide par section de la gorge. — 1° *Examen du cadavre de l'enfant.* — Je soussigné, Paul Brouardel, commis par M. le substitut de M. le procureur de la République près le tribunal de première instance du département de la Seine, en vertu d'une ordonnance, en date du 31 mai 1884, ainsi conçue :

« Vu les articles 32 et 43 du code d'instruction criminelle et le procès-verbal dressé le 31 mai par M. le commissaire de police de Puteaux, constatant l'envoi à la Morgue d'un enfant nouveau-né, trouvé dans un terrain vague, avenue Saint-Germain, 19.

« Commettons M. le Dr Brouardel, à l'effet de procéder à l'autopsie du cadavre, de rechercher les causes de la mort et de constater tous indices de crime ou délit. »

Serment préalablement prêté, ai procédé à l'autopsie le 2 juin 1884.

Le cadavre est celui d'un enfant nouveau-né du sexe féminin, il est desséché, parcheminé, dans certaines régions la putréfaction est très avancée et les extrémités des pieds et des mains ont perdu leurs phalanges. Il est dans presque toutes ses parties enyahi par une innombrable colonie de gros asticots qui ont dévoré une partie des viscères.

Pendant sa dessiccation, les membres de l'enfant ont été repliés et on ne pourrait, sans les rompre, mesurer la longueur totale du corps. Le cadavre pèse 1^{kg},120.

La tête est affaissée. La peau se détache des os du crâne, qui sont rejetés dans la cavité crânienne. Le frontal gauche est fracturé par une ligne verticale qui s'étend de la suture pariétale au bord orbitaire. Le pariétal droit est fracturé par une ligne verticale qui traverse obliquement la bosse pariétale. Les autres os du crâne ont disparu. La dure-mère et le périoste sont colorés en rouge, mais il serait impossible de dire si cette coloration est due à une infiltration sanguine témoignant que les fractures ont été faites pendant la vie.

Les orbites sont vides, leur cavité est remplie par des larves de mouches.

Sur la peau de la face, on ne distingue aucune lésion.

Cou. — La région moyenne du cou est ouverte par une section horizontale. Celle-ci part du bord externe du sterno-mastoïdien gauche par une ligne dont les bords nets résultent d'une plaie faite par un instrument tranchant. Le tissu cellulaire est coloré par une substance rouge.

L'examen microscopique des tissus ne permet pas d'y reconnaître des globules sanguins. S'il y en a eu, ils ont été détruits par la putréfaction. Les anneaux de la trachée sont séparés les uns des autres par la putréfaction, leur cavité et le tissu cellulaire qui l'entoure sont remplis par des asticots. A droite, la destruction des tissus due à cette colonie de vers est telle qu'il est impossible de reconnaître les limites de la plaie.

Les poumons sont couverts de bulles d'emphysème, ils sont blancs; plongés dans l'eau, ils nagent avec le cœur. Celui-ci est vide et sain. Les fragments de poumons pressés sous l'eau laissent sortir une grande quantité de fines bulles d'air qui forment des plaques à la surface du liquide. Écrasés fortement, triturés, ces fragments nagent encore.

La peau de la partie antérieure de l'abdomen est ouverte.

Les restes du cordon se détachent de la paroi.

Les viscères abdominaux sont sains. Le foie putréfié nage; les intestins, la rate, sont sains. Une certaine quantité de méconium occupe les dernières parties du gros intestin.

Le maxillaire inférieur présente quatre alvéoles nettement cloisonnées. Les points d'ossification des deux condyles du fémur mesurent 3 à 4 millimètres.

Conclusions. — 1° Cet enfant était arrivé au terme normal de la grossesse ou à une époque très voisine de ce terme. La vie intra-utérine a dépassé huit mois et demi.

2° La putréfaction est trop avancée pour que nous puissions affirmer sans réserve que cet enfant a respiré.

3° Le cadavre porte sur la partie antérieure du cou une plaie faite par un instrument tranchant tel qu'un couteau. L'angle gauche de cette plaie est net et n'est pas altéré par la putréfaction.

Bien que le tissu cellulaire qui double cette plaie soit coloré par une matière rouge, on ne saurait, dans l'état de putréfaction du cadavre, affirmer que la plaie a été faite pendant la vie.

2° *Examen de la mère.* — Je soussigné, Paul Brouardel, commis par M. Habert, juge d'instruction près le tribunal de première instance du département de la Seine, en vertu d'une ordonnance, en date du 10 juin 1884, ainsi conçue :

« Vu la procédure commencée contre la femme L..., née D... (Maria), vingt-un ans, inculpée d'infanticide, en ce moment soignée à l'hôpital Beaujon,

« Attendu la nécessité de constater judiciairement l'état où se trouve en ce moment la sus-nommée.

« Ordonnons qu'il y sera procédé par M. le D^r P. Brouardel, lequel après avoir reconnu l'état où se trouve la susnommée fera toutes les constatations pouvant intéresser l'instruction. »

Serment préalablement prêté, ai procédé à l'examen de cette femme les 12 juin et 4 juillet 1884.

La femme L... (Maria), âgée de vingt et un ans et demi, est couchée au lit 31 de la salle Sainte-Claire, à l'hôpital Beaujon, où elle est entrée le 5 juin dernier.

Lors de notre première visite, le 12 juin, nous trouvons cette jeune femme très abattue, avec une fièvre intense et le regard un peu hébété. Elle répond assez péniblement aux différentes questions que nous lui adressons. Elle était alors atteinte d'une pelvi-péritonite très grave.

A notre seconde visite, le 4 juillet, nous constatons que l'état de santé de cette femme s'est beaucoup amélioré. La courbe de sa température, qui a été prise matin et soir, nous permet de constater que cette femme a eu des foyers de pelvi-péritonite terminés par suppuration. La température a été très élevée pendant plusieurs jours, mais actuellement elle est redevenue normale ou à peu près, la malade mange et dort un peu. Son état intellectuel est assez borné, et quoique relativement bien portante, lors de notre seconde visite, elle comprend difficilement les questions très simples qu'on lui pose, elle semble manquer de mémoire et c'est avec beaucoup de difficulté qu'on obtient des réponses vagues et incomplètes. L'intelligence de cette femme est actuellement très abaissée.

Elle nous déclare être accouchée le 13 avril dernier; l'accouchement aurait été facile et rapide. Il aurait eu lieu plus tôt que ne le pensait la femme L... Depuis son accouchement jusqu'au jour de son entrée à l'hôpital, le 5 juin, elle aurait été malade chez elle et aurait eu presque de suite après l'accouchement des vomissements continuels.

Les aréoles des seins sont foncées et les tubercules de Montgomery sont très développés. Les seins sont assez volumineux, couverts de vergetures rougeâtres.

Sur la peau de l'abdomen, on constate la présence de quelques vergetures rougeâtres.

On n'aurait encore pu, sans risques de provoquer une inflammation des anciens foyers de pelvi-péritonite, procéder à l'examen des organes génitaux internes, même lors de notre seconde visite.

Conclusions. — 1^o La femme L..., née D... (Maria), présente les signes d'un accouchement antérieur sur la date précise duquel

nous ne saurions nous prononcer absolument, mais la couleur des vergetures de la peau du ventre et des seins doit faire admettre qu'il ne remonte pas à plus de trois ou quatre mois.

2° L'assertion de cette femme qui déclare être accouchée dans les premiers jours du mois d'avril doit donc être considérée comme très probablement exacte.

3° Les pelvi-péritonites pour lesquelles cette femme a été soignée à l'hôpital Beaujon, s'observent assez fréquemment à la suite d'accouchement.

4° Cette femme affirme qu'elle est accouchée avant terme. Le moment où nous l'avons examinée et la maladie dont elle a souffert ne permettent pas de vérifier sur elle si cette assertion est exacte; mais l'enfant, trouvé avenue Saint-Germain, 19, dont nous avons fait l'autopsie, s'il n'était pas arrivé au terme normal, avait au moins huit mois et demi de vie intra-utérine.

58. Infanticide par plaies du cou. Section de la moelle. — Je soussigné, Paul Brouardel, commis par M. Feuilloley, substitut de M. le procureur de la République près le tribunal de première instance du département de la Seine, en vertu d'une ordonnance, en date du 8 janvier 1883, ainsi conçue :

« Vu les articles 32 et 43 du code d'instruction criminelle et le procès-verbal dressé le 7 janvier 1883, par M. le commissaire de police du quartier de la Porte-Saint-Martin, constatant l'envoi à la Morgue du cadavre de l'enfant dont est accouchée la fille A... (Catherine), actuellement consignée à l'hôpital Saint-Louis.

« Commettons M. le Dr Brouardel, à l'effet de procéder à l'autopsie du cadavre, de rechercher les causes de la mort, de procéder également à la visite de la fille A..., et de constater tous indices de crime ou délit. »

Serment préalablement prêté, ai procédé à cette autopsie le 11 janvier et à l'examen de la fille A... le 16 janvier.

I. *Autopsie du cadavre de l'enfant le 11 janvier 1883.* — Cet enfant nouveau-né du sexe masculin pèse 2^{kg} 250. Il mesure comme longueur totale 48 centimètres et du vertex à l'ombilic 26 centimètres. Le cordon, adhérent à l'ombilic, mesure 39 centimètres. Son extrémité libre ne présente aucune trace de ligature et la section paraît avoir été faite par arrachement ou avec un instrument ne coupant pas très bien. Le placenta mesure 14 centimètres de diamètre.

La portion de cordon qui lui est adhérente mesure 13 centimètres de longueur. Le poids du placenta et de ce morceau de cordon est de 300 grammes.

La putréfaction n'est pas commencée.

Les iris sont bleus. Il n'existe pas d'ecchymoses sous-conjonctivales.

Sur la partie latérale droite du cou se trouve une plaie linéaire, transversale, oblique de haut en bas et d'arrière en avant et mesurant 5 centimètres de longueur.

Au-dessous de cette plaie et un peu en arrière, se trouve une autre plaie analogue, parallèle à la précédente et mesurant 5 centimètres et demi de longueur.

La région latérale gauche du cou porte une plaie présentant les mêmes caractères que les précédentes et mesurant 6 centimètres. Cette dernière plaie est séparée des deux premières, sur la ligne médiane postérieure, par un pont de peau de 3 ou 4 millimètres de largeur.

Les extrémités libres de ces plaies sont parfaitement nettes et ne se terminent pas en queue.

Toutes les parties molles qui doublent ces plaies sont sectionnées.

Les deux artères carotides primitives, droite et gauche, sont intactes.

La colonne vertébrale et la moelle sont complètement sectionnées en deux points; les parties ne sont maintenues en contact que par le ligament vertébral antérieur. La plaie gauche se prolonge jusque dans la colonne vertébrale, sectionnant la moelle et séparant complètement le corps de la quatrième vertèbre de la cinquième.

La plaie de droite a sectionné le corps de la cinquième vertèbre et pénétré jusque dans le canal médullaire, mais n'a pas complètement séparé les parties.

On ne constate pas de traces de violences sur les autres parties du corps.

Sous le cuir chevelu, au niveau du sommet de la tête, se trouve une bosse séro-sanguine volumineuse. Le cuir chevelu est doublé par de nombreuses ecchymoses sous-épicroïennes. Les os du crâne ne sont pas fracturés. Le cerveau est exsangue, mais sain.

Il n'y a pas d'ecchymoses sous-pleurales ni sous-péricardiques. Les poumons sont exsangues, les bronches contiennent un peu de spume bronchique. Plongés dans l'eau avec le cœur et séparément, les poumons surnagent ainsi que leurs fragments. Ces derniers, pressés sous l'eau, laissent sourdre de fines bulles de gaz qui viennent se réunir en plaques de mousse à la surface du liquide. Ces fragments ainsi pressés continuent à nager.

Le cœur est complètement vide de sang. Les valvules sont saines.

L'estomac contient un peu de mucus aéré.

Le foie, les reins et la rate sont sains.

Le gros intestin est rempli de méconium.

Les condyles de l'extrémité inférieure des deux fémurs ne présentent pas de point d'ossification.

Le maxillaire inférieur est divisé en cinq alvéoles nettement cloisonnés.

Les dernières vertèbres du sacrum sont ossifiées. Le calcaneum présente son point d'ossification et le sternum porte trois points d'ossification.

Conclusions. — 1° Le cadavre soumis à notre examen est celui d'un enfant nouveau-né du sexe masculin arrivé au terme ou près du terme normal de la gestation. La vie intra-utérine a certainement été de plus de huit mois et demi.

2° Cet enfant a largement respiré.

3° La mort a été la conséquence des plaies siégeant dans la région du cou, de l'hémorragie consécutive et de la section de la moelle. Ces plaies ont été faites avec un instrument piquant et tranchant, tel qu'un couteau de cuisine.

4° Les coups ont été portés avec une grande énergie, comme le démontrent les sections nettes des corps des vertèbres.

II. *Visite de la fille A... (Catherine), le 16 janvier 1883.* — La fille A... (Catherine), couchée au numéro 8 de la salle Saint-Ferdinand, à l'hôpital Saint-Louis, est âgée de trente-deux ans. Elle paraît assez vigoureuse et déclare avoir habituellement une bonne santé. Elle n'aurait jamais été malade. Elle n'aurait pas eu de grossesse antérieure. Elle aurait toujours eu régulièrement ses règles jusque vers le 22 avril 1882, époque de leur dernière apparition.

Pendant sa grossesse, elle n'aurait pas été malade et elle serait accouchée le 6 janvier vers neuf heures du soir, n'ayant eu des grandes douleurs que pendant environ un quart d'heure.

Actuellement nous constatons sur la peau de l'abdomen la présence de quelques vergetures rougeâtres. Par la pression, les seins laissent écouler quelques gouttes de lait. Par la palpation abdominale, on sent le globe utérin qui atteint le niveau du pubis. A l'examen extérieur des organes génitaux, on constate une petite déchirure récente de la fourchette et un léger écoulement de lochies. Le col de l'utérus présente une déchirure récente à gauche.

Conclusions. — 1° La fille A... (Catherine), présente les traces d'un accouchement récent datant de dix à douze jours.

2° Cette femme déclare que ses règles ont paru pour la dernière fois vers le 22 avril. La grossesse semble donc remonter à peu près à cette date.

Cette déclaration, les constatations faites pendant l'examen de la fille A... et celles faites à l'autopsie de son enfant sont concordantes et on doit admettre que la grossesse était arrivée à huit mois et demi environ.

3° La présence de la bosse sanguine constatée sur la tête de l'enfant nouveau-né ne permet pas d'accepter comme exacte la déclaration de cette femme que le travail de l'accouchement aurait duré un quart d'heure. Le travail a été certainement beaucoup plus prolongé.

59. Infanticide par plaies nombreuses. Coups de couteau donnés avec acharnement. — Je soussigné, Paul Brouardel, commis par M. Ditte, substitut de M. le procureur de la République près le tribunal de première instance du département de la Seine, en vertu d'une ordonnance, en date du 5 novembre 1884, ainsi conçue :

« Vu les articles 32 et 43 du code d'instruction criminelle et le procès-verbal dressé le 3 novembre 1884, par M. le commissaire de police de Vincennes, constatant le transport à la Morgue du cadavre d'un enfant nouveau-né du sexe masculin.

« Commettons M. le D^r Brouardel, à l'effet de procéder à l'autopsie du cadavre, de rechercher les causes de la mort et de constater tous indices de crime ou délit. »

Serment préalablement prêté, ai procédé à cette autopsie, le 5 novembre 1884.

Le poids du cadavre de cet enfant du sexe masculin est de 3^k¹,510.

La longueur du cadavre est de 52 centimètres.

Le poids du placenta est de 420 grammes.

Le cordon ombilical de l'enfant paraît avoir été déchiré.

Les cheveux sont bien développés. Les ongles affleurent l'extrémité des doigts.

Sur le visage, au niveau de l'aile droite du nez, est une petite plaie de 4 ou 5 millimètres, traversant toute l'épaisseur de la peau en cet endroit et pénétrant dans la cavité buccale.

Au côté droit du cou, existent neuf plaies dans la région sternomastoïdienne. Ces plaies de dimensions un peu variables sont comprises entre 16 millimètres pour les plus grandes et 2 à 3 pour les plus petites.

Sur la partie médiane du cou, en avant du cricoïde, est une autre petite plaie.

Au-dessus de la clavicule gauche, on trouve une plaie de 3 à 4 millimètres; une autre de 2 à 3 millimètres au-dessous.

Sur la paroi abdominale antérieure dans la région du creux épigastrique à gauche, et au niveau de la rate, existent deux plaies de 4 millimètres.

Au-dessus de l'ombilic, plaie pénétrante mesurant 3 centimètres en hauteur. L'intestin fait hernie par cette plaie, mais n'est pas perforé. A droite, sur la paroi abdominale, quelques érosions onguéales.

Sous le cuir chevelu il y a quelques ecchymoses sous-épicraniennes.

Sur le pariétal droit, à la partie antérieure et supérieure, existe une bosse séro-sanguine qui présente les caractères des bosses sanguines produites dans les accouchements difficiles.

Quelques ecchymoses entre les sillons de l'encéphale.

Pas de fracture des os crâniens.

La trachée ne contient ni mousse ni corps étranger.

Les poumons donnent un peu d'écume bronchique à la coupe et surnagent parfaitement lorsqu'on les plonge dans un vase rempli d'eau.

Il y a des suffusions sanguines sur le bord des lobes pulmonaires.

Il y a quelques ecchymoses sous-péricardiques.

Le foie, la rate, les reins sont sains. Les intestins ne sont pas perforés.

Il existe encore du méconium dans le gros intestin.

La 6^e vertèbre cervicale présente sur sa face latérale droite une entaille faite par la pointe de l'instrument tranchant qui a pénétré jusqu'à ce niveau.

Le fémur présente les points d'ossification normaux chez les fœtus à terme. Le maxillaire inférieur est divisé en quatre alvéoles nettement cloisonnés.

Conclusions. — 1^o L'enfant est un nouveau-né arrivé au terme normal de la grossesse ou à une époque voisine du terme.

2^o Il a largement respiré.

3^o La mort est la conséquence des coups portés avec un instrument piquant et tranchant tel qu'un couteau.

4^o Ces coups ont été redoublés avec acharnement, quelques-uns sont doublés. On en compte seize répartis sur diverses régions, notamment dans celle du cou.

60. Infanticide par plaies nombreuses faites avec un canif (40 coups) et une aiguille à tricoter (20 piqûres). — Je soussigné, Paul Brouardel, commis par ordonnance de M. Desjardins, substi-

tut de M. le procureur de la République, à l'effet de procéder à l'autopsie du cadavre d'un nouveau-né, trouvé rue Barthélemy, serment préalablement prêté, ai procédé le 7 juin 1878 à cette autopsie, à l'effet de rechercher les causes de la mort et de constater tous indices de crime ou délit.

Le cadavre est celui d'un enfant nouveau-né du sexe féminin. Il pèse 2^{kg} 500 et mesure 51 centimètres dans sa longueur totale. Le cordon est adhérent, il est déchiré à 5 centimètres environ de son insertion ombilicale; celle-ci se trouve à peu près à la moitié du corps.

Le cadavre est recouvert de saletés, et dans un état de décomposition assez notable; la face est tuméfiée, les yeux ont perdu leur élasticité et leur couleur.

Après l'avoir nettoyé, on trouve sur ce petit cadavre des lésions extrêmement nombreuses :

1° Sur la région antérieure du corps, depuis le pubis jusqu'à la région temporale, on compte plus de quarante plaies paraissant toutes avoir été faites avec un même instrument. Chacune d'elles mesure plus de 1 centimètre et un peu moins de 2, chacune d'elles a d'un côté, et toujours d'un seul côté, une queue, ou prolongement dans lequel la section de la peau a été incomplète. Elles semblent avoir été faites par ponction avec un instrument piquant et coupant d'un seul côté, un canif par exemple.

Un grand nombre de ces plaies sont doublées, et la main qui a frappé s'est surtout acharnée au niveau de la région du cœur et de l'estomac, aussi le sternum est criblé de coups, les cartilages des côtes sont presque tous coupés. En ce point la cavité du thorax est largement ouverte et la peau se trouve sectionnée en petites lanières fermant irrégulièrement les bords de cette plaie.

2° Sur la région postérieure du corps, on note quinze plaies capillaires, ayant le diamètre de ponctions faites avec une aiguille à tricoter par exemple.

Autour du cou et de la face, on ne constate pas de trace de sillon ou de plaques parcheminées, telles que celles que laissent les tentatives de suffocation ou de strangulation.

Examen des parties profondes. — Les os du crâne et des membres ne sont pas fracturés.

L'encéphale est réduit par putréfaction en une bouillie informe.

Les poumons sont perforés par plusieurs blessures faites, les unes en avant par l'instrument piquant et coupant, les autres en arrière par la pénétration de l'aiguille. Les deux gouttières costo-vertébrales sont criblées par des piqûres au nombre de plus de vingt dans chaque gouttière. Une seule ouverture à la peau

semble avoir permis, sans retirer complètement l'aiguille, de la plonger à diverses reprises dans des directions multiples différentes.

Le péricarde et le cœur présentent six plaies, les cavités du cœur sont toutes les quatre ouvertes par l'instrument piquant et tranchant.

Le diaphragme a reçu cinq ou six piqûres faites avec l'aiguille, elles ont traversé les plèvres, le diaphragme, pour se terminer dans les organes de l'abdomen.

L'estomac a cinq plaies pénétrantes, trois l'ont traversé de part en part.

Le foie est labouré par des coups d'aiguille au nombre de quatre ou cinq; en avant, il s'est formé une sorte de clapier par la réunion de plusieurs des coups qui ont traversé la paroi de l'abdomen.

La rate n'a pas été touchée.

Tous les organes sont exsangues, l'état de décomposition du cadavre ne permet pas de déceler d'une façon indubitable la présence du sang dans les lèvres de la plaie.

Les poumons sont le siège d'un emphysème à grosses bulles, dû à la putréfaction. Plongés dans l'eau, ils surnagent avec le cœur. Coupés en morceaux, les fragments des poumons pressés sous l'eau laissent dégager des grosses bulles et de fines bulles en très grande quantité. Celles-ci se suivent en fusées, qui viennent mousser à la surface de l'eau.

Les condyles du fémur ont leur point d'ossification bien développé.

Conclusions. — 1° L'enfant nouveau-né trouvé rue Barthélemy était arrivé à la fin du neuvième mois de la vie intra-utérine.

2° Il a respiré.

3° Il a été frappé par une main qui s'est acharnée, multipliant les coups sans mesure et sans direction :

1° A la face antérieure du corps, de plus quarante blessures faites avec un instrument piquant et tranchant tel qu'un canif;

2° A la face postérieure du corps, avec un instrument piquant telle qu'une aiguille à tricoter. Celle-ci a perforé les poumons, le foie, etc., de plus de vingt piqûres.

4° La mort a été le résultat de ces blessures.

5° L'état exsangue des organes doit faire admettre que ces blessures ont été faites pendant la vie.

6° La naissance paraît remonter à cinq ou six jours avant le moment de l'autopsie (7 juin 1878).

I. — Infanticides avec mutilations et dépeçages.

61. Infanticide avec mutilations. Immersion dans une fosse d'aisances. — Je soussigné, Paul Brouardel, commis par M. Feuilley, substitut de M. le procureur de la République près le tribunal de première instance du département de la Seine, en vertu d'une ordonnance, en date du 27 janvier 1882, ainsi conçue :

« Vu les articles 32 et 43 du code d'instruction criminelle et le procès-verbal dressé le 27 janvier 1882 par M. le commissaire de police du quartier de l'Odéon, constatant l'envoi à la Morgue du cadavre d'un enfant nouveau-né du sexe féminin trouvé dans la fosse d'aisances de la maison située 76, rue de Seine.

« Commettons M. le Dr Brouardel, à l'effet de procéder à l'autopsie du cadavre, de rechercher les causes de la mort et de constater tous indices de crime ou délit. »

Serment préalablement prêté, ai procédé à cette autopsie le 27 janvier 1882.

Le cadavre est celui d'un enfant du sexe masculin (c'est par erreur que M. le commissaire de police l'a désigné comme appartenant au sexe féminin). Il est dans un état de putréfaction très avancé et la tête est complètement séparée du tronc. En rapprochant la tête du tronc et en lui donnant la position qu'elle devrait occuper, nous constatons que la longueur totale du cadavre, des pieds jusqu'au vertex, est de 51 centimètres et son poids est de 2^{kg}, 380.

Le corps est couvert de larges plaques rouges, et en d'autres points tels que la face interne des cuisses, le bras droit, la face externe du bras gauche et la partie supérieure du thorax, la peau frappée avec un corps dur tel que le manche d'un couteau ou le dos de la lame, donne un son comparable à celui qu'on produirait en frappant sur du carton. Cette coloration et cette dessiccation ne s'étendent pas à toute l'épaisseur du derm.

D'autres régions telles que la partie postérieure du corps, les jambes, et les replis articulaires qui n'ont pas été exposés à l'air, mais qui devaient être immergés, sont restés souples et ne présentent pas de coloration.

La paroi antérieure de l'abdomen a complètement disparu et l'on constate une section assez irrégulière paraissant avoir été faite avec un instrument ne coupant pas très bien, ou par des ciseaux. La section part au-dessous de l'ombilic près de la racine de la verge et s'étend des deux côtés latéraux de l'abdomen

jusqu'à la pointe de l'omoplate, sur une longueur de 16 centimètres environ.

Les bourses sont ouvertes.

La partie externe de la cuisse gauche, la partie externe et postérieure du poignet gauche et la face interne de la partie supérieure du thorax paraissent avoir été rongées par des vers ou par des rats.

Le sternum à sa partie supérieure est dissocié d'avec les côtes et les cartilages costaux.

La ligne de section qui sépare la tête du tronc présente un certain nombre de sections secondaires ou de lambeaux au niveau du cou. La section principale part en arrière un peu au-dessous de l'axis, se dirige obliquement d'arrière en avant et de haut en bas et se termine en avant au niveau de la racine du sternum. Au niveau de l'axis, la section est très nette et paraît avoir été pratiquée avec beaucoup d'énergie, car le corps de cette vertèbre a été sectionné.

Un peu au-dessous de cette section et en arrière, on constate une section du corps de la 2^e vertèbre dorsale, atteignant le canal rachidien.

Le côté latéral gauche de la tête présente une coloration noire très nette, et au niveau de cette région la peau est parcheminée et résonne sous le choc comme celle désignée plus haut.

Au niveau de la joue droite, on constate trois petites érosions parcheminées, un peu curvilignes et sans ecchymoses dans le tissu cellulaire sous-jacent. Une autre petite érosion, présentant les mêmes caractères que les précédentes, siège sur le côté droit du menton.

Le cuir chevelu est infiltré par la matière colorante du sang.

Les os du crâne ne sont pas fracturés. Le cerveau entièrement putréfié est réduit à l'état de bouillie.

La section que nous avons constatée sur l'axis, devait correspondre exactement à l'extrémité du bulbe.

Les poumons sont très putréfiés ; jetés dans l'eau, ils surnagent ainsi que certains fragments, mais il en est d'autres qui vont au fond de l'eau. Ces différents fragments, pressés sous l'eau, laissent échapper quelques bulles gazeuses de putréfaction et quelques fines bulles d'air qui viennent se réunir sous forme de petites plaques de mousse à la surface du liquide.

Sous la plèvre on constate quelques bulles de gaz.

Le cœur est vide.

L'estomac ne contient pas de gaz.

Le foie est gros et putréfié.

Les reins sont également très putréfiés.

La rate est très diffluite.

Les dernières parties du gros intestin et le rectum sont remplis de méconium.

Les points d'ossification des extrémités inférieures des fémurs sont développés.

Le maxillaire inférieur contient quatre alvéoles, dont un n'est pas complètement cloisonné.

Conclusions. — 1° Le cadavre soumis à notre examen est celui d'un enfant du sexe masculin, ayant probablement atteint le terme de la vie intra-utérine et ayant certainement dépassé le terme de huit mois et demi.

2° L'état de putréfaction dans lequel se trouvent les poumons ne permet pas d'affirmer sans réserve que cet enfant a respiré.

3° La putréfaction aurait également fait disparaître les traces de violences superficielles, telles que coups d'ongles, ecchymoses, etc., pouvant indiquer quelle a été la cause de la mort.

4° Cet enfant ne paraît pas avoir macéré dans le sein de sa mère.

5° Le cadavre a dû séjourner trois ou quatre semaines environ dans les fosses d'aisances, si l'on admet que la fosse dans laquelle il a été trouvé reçoit des eaux ménagères en même temps que des matières fécales et de l'urine.

6° Le cadavre semble avoir flotté à la surface du liquide de la fosse, les parties noires et parcheminées étant exposées à l'air.

7° La section du cou et celle de la partie antérieure de la poitrine paraissent avoir été faites avec un instrument coupant assez mal. Celle du cou a été pratiquée par une main énergique, par sections répétées, comme en témoignent les différents lambeaux, la section complète de la 2^e vertèbre cervicale (axis) et la section incomplète de la 2^e vertèbre dorsale.

62. Dépeçage. Immersion dans une tonne de vidanges mobile. — Je soussigné, Paul Brouardel, commis par M. Dilte, substitut de M. le procureur de la République près le tribunal de première instance du département de la Seine, en vertu d'une ordonnance, en date du 29 novembre 1883, ainsi conçue :

« Vu les articles 32 et 43 du code d'instruction criminelle et le procès-verbal dressé le 28 novembre 1883 par M. le commissaire de police d'Aubervilliers, constatant le transport à la Morgue du cadavre d'un enfant coupé en morceaux, trouvé ledit jour dans une tonne de vidanges mobile.

« Commettons M. le Dr Brouardel, à l'effet de procéder à l'au-

topsie du cadavre, de rechercher les causes de la mort et de constater tous indices de crime ou délit. »

Serment préalablement prêté, ai procédé à cette autopsie le 30 novembre 1883.

Les débris soumis à notre examen présentent un poids total de 2^{kg} 1,430 ; ils sont au nombre de dix, se décomposant ainsi :
La tête est divisée en trois parties.

Quatre fragments représentant les membres thoraciques et abdominaux.

Le tronc divisé en deux parties.

Le dixième débris se compose des organes contenus dans le thorax et l'abdomen ; poumons, cœur, foie, intestins, etc.

Pour rendre plus facile la description de chacun de ces débris, nous les avons fait photographier, en leur conservant leur position respective (fig. 12 et 13), et nous avons donné à chacun d'eux un numéro se rapportant à celui de notre rapport. Nous suivrons ainsi l'ordre des numéros.

Tête. — La tête est divisée en trois morceaux (n^{os} 1, 2 et 3). Le n^o 1 comprend le dessus de la tête ; il est recouvert par le cuir chevelu sur lequel se trouvent de petits cheveux. Ce fragment, détaché à l'aide d'un instrument coupant, tel que des ciseaux, se compose du frontal, des deux pariétaux et de l'occipital. Ces os ne présentent pas de lignes de fractures.

La tête séparée de la calotte crânienne a été divisée en deux parties par une ligne de section verticale parfaitement nette, suivant la ligne médiane. A sa partie inférieure, on voit la ligne de section horizontale qui sépare la tête du tronc ; cette ligne est assez nette et se termine presque en pointe, derrière la tête, à la base de l'occipital.

Le n^o 2 représente la moitié droite de la tête. Dans cette portion est comprise la totalité de la langue.

Le n^o 3 représente la moitié gauche ; sur ce côté on remarque que la ligne de section qui a séparé la tête du tronc, n'est pas aussi nette que celle du côté correspondant, elle présente des encoches dont une assez profonde sépare un lambeau de peau adhérent seulement par sa base.

Les iris sont bleus.

Tronc. — Le tronc et l'abdomen ont été divisés en deux parties parfaitement nettes (n^{os} 4 et 5), suivant presque la ligne verticale.

Le n^o 4 représente la moitié droite du thorax et de l'abdomen, la section est très nette. Cette division en deux rappelle celle que les charcutiers et les bouchers ont l'habitude de pratiquer sur les animaux.

Le morceau n° 4 comprend toute la colonne vertébrale et le sternum. La section a passé sur le bord gauche des vertèbres et coupé les côtes à ce niveau. Les surfaces articulaires du bras et de la cuisse sont nettes, ces membres ont été désarticulés. Sur la face antérieure de cette portion, on constate que le cordon ombilical est adhérent à l'ombilic, il a une longueur de 10 centimètres et demi, il est à peine desséché. La ligne de section qui le termine est allongée, il semble qu'il a dû être rompu par arrachement. Il n'y a aucune trace de ligature.

Le n° 5 représente l'autre moitié du thorax et de l'abdomen. Sur cette moitié les articulations de l'épaule et de la cuisse n'ont pas été désarticulées. Les parties supérieures de l'humérus et du fémur sont encore adhérentes; ils ont été fracturés au niveau de leur tiers supérieur.

Les n°s 6, 7, 8, 9 représentent les deux premiers, les deux membres supérieurs; et les deux derniers, les deux membres inférieurs; les n°s 6 et 8, bras et jambe droits, ont été désarticulés, les n°s 7 et 9 ont été fracturés et les extrémités supérieures de l'humérus et du fémur font saillie et présentent des lignes de fractures obliques. Sur les membres supérieurs on constate que les ongles sont parfaitement développés et qu'ils affleurent l'extrémité des doigts. Les condyles des extrémités inférieures du fémur présentent chacun un point d'ossification parfaitement net et très bien développé.

Le n° 10 comprend les organes contenus dans les cavités thoracique et abdominale. On y remarque un utérus et deux ovaires. La dernière partie des intestins est encore remplie de méconium.

Les poumons et le cœur jetés dans l'eau nagent parfaitement. Les plèvres pulmonaires sont mouchetées par des ecchymoses sous-pleurales assez abondantes. Les fragments de poumons nagent également; ceux-ci pressés sous l'eau laissent dégager de fines bulles de gaz qui viennent se réunir sous forme de plaques de mousse à la surface du liquide.

L'estomac est complètement vide.

Le foie est putréfié.

Sur aucune partie du corps et notamment autour de la bouche, on ne trouve de traces de violences telles que des coups d'ongles. Les surfaces de section sont toutes parfaitement nettes. On ne constate aucune suffusion sanguine au niveau des lambeaux, démontrant que ces sections ont été pratiquées pendant la vie ou de suite après la mort.

Le maxillaire inférieur présente quatre alvéoles nettement cloisonnés.

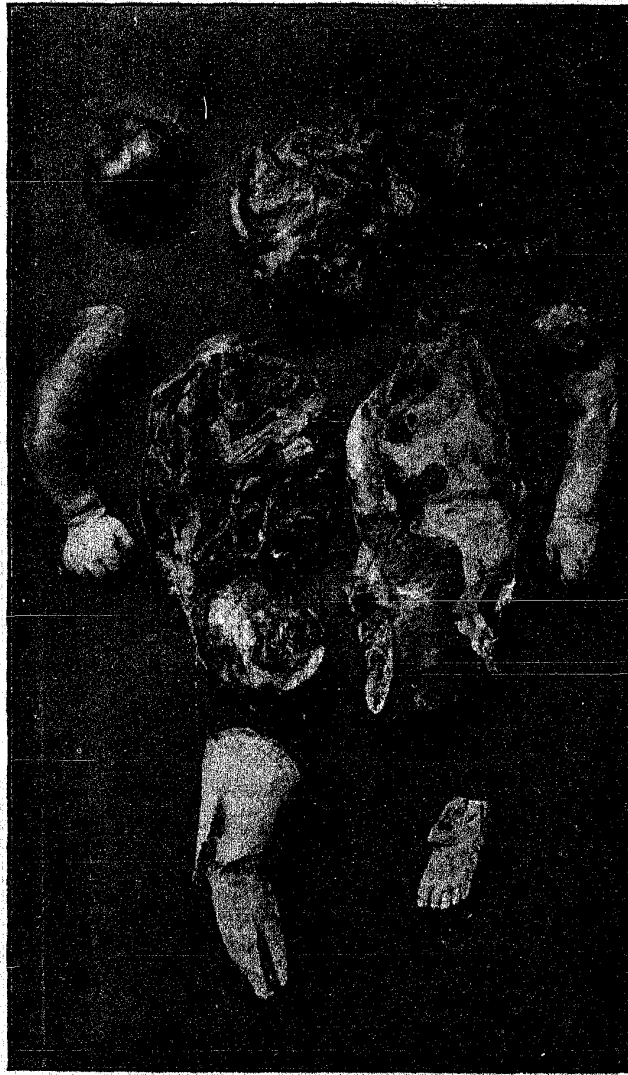

Fig. 12. — Dépeçage d'un enfant nouveau-né, trouvé dans une tonne de vidanges mobile.

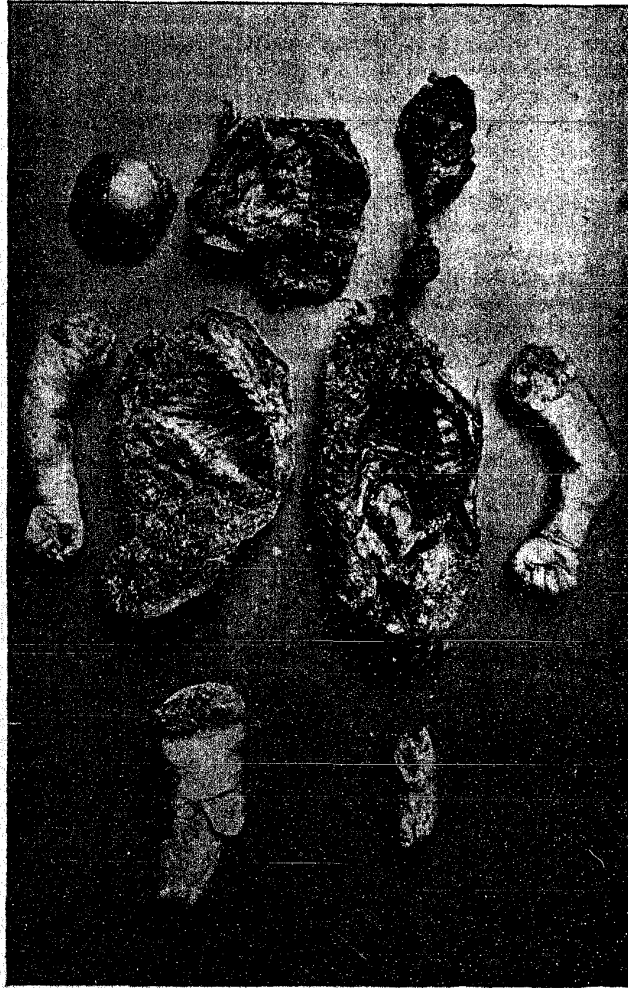

Fig. 13. — Dépeçage d'un enfant nouveau-né, trouvé dans une tonne de vidanges mobile.

Le point d'ossification du calcanéum est parfaitement développé.

Conclusions. — 1° Les morceaux soumis à notre examen sont ceux d'un enfant nouveau-né, du sexe féminin, arrivé au terme normal de la gestation ou ayant certainement dépassé le huitième mois de la vie intra-utérine.

2° Cet enfant a largement respiré.

3° L'absence de suffusions sanguines au niveau des lignes de section ne nous permet pas de conclure que ces sections aient été faites pendant la vie ou dans les quelques minutes qui ont suivi la mort. Elles semblent plutôt avoir été faites après la mort.

63. Déperage. Immersion dans une fosse d'aisances (1). — Je soussigné, Paul Brouardel, commis par M. Augustin Adam, juge d'instruction près le tribunal de première instance du département de la Seine, en vertu d'une ordonnance, en date du 10 mai 1881, ainsi conçue :

« Vu la procédure commencée contre la fille S... (Marie), en fuite, inculpée d'avoir en avril 1881, à Paris, donné la mort à son enfant nouveau-né.

« Vu le procès-verbal ci-joint, constatant la découverte dans la fosse d'aisances de la maison sise avenue Trudaine, 35, des membres coupés d'un enfant.

« Attendu la nécessité de constater judiciairement l'état où se trouvent les morceaux de ce cadavre qui ont été déposés à la Morgue.

« Ordonnons qu'il y sera procédé par M. le Dr Paul Brouardel, lequel après avoir reconnu l'état où se trouvent les restes dudit enfant, procédera à l'autopsie, déterminera les causes de la mort et déduira de son opération toutes les conséquences utiles à la manifestation de la vérité. »

Serment préalablement prêté, ai procédé à cette autopsie le 11 mai 1881.

Les fragments soumis à notre examen sont au nombre de dix, comprenant la totalité du corps, sauf une partie du crâne et du cou, le cerveau, les reins et une portion du tube digestif. Chacun des quatre membres forme un seul fragment; les six autres morceaux résultent de la division du tronc et de la tête et de la réunion en deux paquets de divers viscères. Les surfaces de section sont peu nettes et paraissent avoir été faites par un instru-

(1) Le séjour probable des fragments dans la fosse a été de vingt jours. La fille S... a disparu le 21 avril 1881, les fragments ont été trouvés le 10 mai 1881.

ment relativement peu coupant. Le placenta, avec le cordon, long de 48 centimètres et coupé nettement, forme un onzième morceau; son poids est de 280 grammes. On retrouve sur la paroi abdominale l'autre bout du cordon, coupé nettement à 2 centimètres de l'ombilic, et ne portant pas de ligature. Les organes génitaux se trouvent avec l'un des membres inférieurs; ils comprennent le scrotum, contenant les deux testicules et la verge qui est intacte. Enfin un dernier morceau, se trouvant au milieu des autres, n'appartient pas au corps de l'enfant; il est constitué par du gras de bœuf bouilli.

La putréfaction des diverses parties du corps est assez avancée; le derme est coloré en vert, le tissu cellulaire et les cartilages sont imbibés par la matière colorante du sang; l'épiderme s'enlève facilement aux membres et sur le tronc; cependant aux mains et aux pieds, où il est macéré, il ne peut être enlevé par traction. Il en est de même des ongles, qui dépassent l'extrémité libre des doigts.

Sur la joue gauche, on remarque une large plaque parcheminée sans ecchymose sous-jacente; une autre plaque parcheminée se trouve sur le bras droit, et ne paraît pas non plus doublée d'ecchymose. Le pariétal droit est fracturé dans toute son étendue, cette fracture part de la bosse pariétale; les bords ne sont pas imbibés de sang.

Sur les autres parties du corps, et notamment sur la face, il n'existe pas d'érosions ni d'ecchymoses actuellement appréciables.

Les poumons, qu'on trouve réunis entre eux et au cœur, sont peu volumineux, presque complètement décolorés dans leur partie profonde, leur surface restant d'un brun sale; sur celle-ci, on remarque quelques rares bulles gazeuses de putréfaction du volume d'un grain de millet. Plongés dans l'eau, ces poumons surnagent; divisés en fragments, ils surnagent également, sauf ceux qui proviennent de la base de l'organe. En comprimant ces fragments sous l'eau, on en fait sortir quelques bulles gazeuses du volume d'un grain de millet, et d'autres beaucoup plus nombreuses, très fines, qui viennent se réunir en grappes à la surface du liquide. Après cette opération, les morceaux de poumon continuent à surnager.

Les cavités du cœur sont complètement vides.

Le point osseux de l'extrémité inférieure du fémur mesure 4 millimètres de diamètre.

Conclusions. — 1° Le cadavre est celui d'un enfant nouveau-né du sexe masculin, parvenu au terme normal de la gestation.

2° Bien que les épreuves de la docimasie pulmonaire donnent

des résultats absolument identiques à ceux que l'on obtient lorsque des poumons ont respiré, l'état de putréfaction dans lequel ils se trouvent ne nous permet pas d'affirmer sans réserve que cet enfant a respiré.

3° Il n'existe pas sur les divers fragments du corps, et notamment autour de la bouche et du nez, de traces de violences actuellement appréciables. Mais la macération de cet enfant dans les lieux d'aisances a pu faire disparaître des érosions superficielles, elle a décoloré les tissus et on ne pourrait retrouver maintenant des ecchymoses ou des suffusions sanguines.

64. Dépeçage. Les fragments du cadavre ont été donnés à manger à un porc. — A. EXAMEN DE LA MÈRE. — AUTOPSIE DES RESTES DU CADAVRE DE L'ENFANT. — Je soussigné, Paul Brouardel, commis par M. Adolphe Guillot, juge d'instruction près le tribunal de première instance du département de la Seine, en vertu d'une ordonnance, en date du 24 janvier 1888, ainsi conçue :

« Vu la procédure suivie contre la femme P..., née V..., inculpée d'infanticide, consignée à l'hôpital Tenon.

« Attendu que Marie V..., femme P..., actuellement consignée à l'hôpital Tenon, serait accouchée clandestinement dans la nuit du 17 au 18 janvier courant, rue des Vignolles, n° 13, à Paris.

« Attendu que le 19 janvier, son patron, le sieur B..., a trouvé, dans l'étable, son porc dévorant le corps d'un enfant nouveau-né.

« Attendu que les débris de ce cadavre ont été envoyés à la Morgue, par le commissaire de police du quartier Saint-Fargeau, qui les a saisis, et les a fait examiner sommairement par le D^r Delarue.

« Attendu que, dans son interrogatoire, l'inculpée a reconnu qu'elle avait jeté le corps dans l'étable du porc, en soutenant toutefois qu'elle était accouchée avant le terme et que l'enfant était mort-né.

« Commettons M. le D^r Brouardel, à l'effet :

« 1° De visiter la femme P..., — de constater si elle offre les symptômes d'un accouchement à terme.

« 2° De procéder à l'autopsie des restes du cadavre et de vérifier les indices de nature à révéler si l'enfant est mort-né, ou s'il était à terme. »

Serment préalablement prêté, ai procédé à ces divers examens.

I. Examen de la femme P..., née V..., le 29 janvier 1888. — La femme P..., née V..., est âgée de vingt-sept ans. Cette femme nous déclare avoir un enfant vivant actuellement, âgé de six ans; elle en aurait perdu deux : un, il ya deux ans et demi, serait mort

en nourrice, âgé de quinze jours ; l'autre, il y a cinq ans, aurait également vécu une quinzaine de jours. Elle nous déclare ne pas se rappeler l'époque à laquelle, pour la dernière grossesse, ses règles auraient cessé de paraître. Le 18 janvier, ajoute-t-elle, elle serait accouchée très rapidement.

Nous constatons actuellement que les seins sont développés ; l'aréole des seins est brunâtre ; par la pression, on fait sourdre du lait.

La peau du ventre présente de nombreuses vergetures anciennes et nacrées ; on ne constate pas de vergetures récentes.

Le col de l'utérus est en arrière, sur le rectum ; il est bien reformé et admet encore assez facilement l'extrémité du doigt.

L'utérus est en rétro-flexion et dépasse d'un travers et demi de doigt le rebord du pubis.

La fourchette et la partie antérieure du périnée sont déchirées.

Il s'écoule par la vulve une certaine quantité de mucosités purulentes (lochies).

II. *Autopsie des restes du cadavre de l'enfant.* — Les différents fragments soumis à notre examen sont au nombre de six, provenant du corps d'un nouveau-né, plus un placenta. Tous ces fragments appartiennent au même enfant, et par leur réunion on constate qu'il manque pour reconstituer le cadavre la moitié droite de la tête, le membre inférieur droit, le cerveau, le poumon droit.

L'ensemble de ces différents fragments pèse 2^{kg} 120 ; si nous supposons que le membre inférieur droit pèse autant que le gauche, et si on ajoute le poids de ce dernier, qui est de 280 grammes, nous avons comme poids minimum 2^{kg} 400. Pour avoir le poids exact, il faudrait avoir la moitié droite de la tête, le cerveau et les autres viscères qui font défaut ; nous arriverions probablement à 3 kilogrammes et peut-être plus.

En mettant ces fragments en place, nous avons comme longueur totale 49 centimètres, mais comme le crâne est fracturé, cette longueur est inférieure à la réalité.

Sur les fragments du cuir chevelu qui recouvre le crâne, on voit de nombreux petits cheveux. Les ongles des mains affleurent l'extrémité de la pulpe des doigts.

La portion du cordon ombilical adhérente à un des fragments du tronc, mesure 59 centimètres de longueur, la section du cordon est très nette.

Le placenta pèse 303 grammes et mesure 15 centimètres de diamètre. La longueur du cordon adhérent au placenta est de 8 centimètres.

La peau qui recouvre les fragments n'est ni violacée, ni altérée.

l'épiderme ne se détache pas et rien n'indique que cet enfant ait macéré dans l'intérieur de l'utérus.

Les six fragments se composent :

1° De la moitié gauche de la tête ; celle-ci a été sectionnée longitudinalement, mais la section n'a pas été faite exactement sur la ligne médiane. La section a été faite un peu à gauche de cette ligne, le nez manque dans la moitié de tête retrouvée. L'œil gauche est absolument intact. Les os du crâne sont fracturés en plusieurs morceaux. Dans le fragment du maxillaire inférieur qui fait partie de cette demi-tête, on constate très nettement la présence de trois alvéoles cloisonnées ; il est probable que dans la partie qui manque, près de la ligne médiane, se trouvait encore au moins un alvéole.

2° Les deux bras ont été assez nettement désarticulés. Sur le bras droit, la tête humérale a été légèrement sectionnée. Nous avons dit précédemment que les ongles affleuraient l'extrémité de la pulpe des doigts.

3° Le membre inférieur gauche a été désarticulé dans l'articulation coxo-fémorale. Le point d'ossification de l'extrémité inférieure du fémur est bien développé ; il mesure 5 millimètres de diamètre et n'est pas réuni à la diaphyse de l'os.

4° Le tronc a été divisé en deux parties, sur la ligne médiane. Le poumon droit fait défaut. Dans la moitié gauche du tronc, nous trouvons le cœur et le poumon. Le poumon gauche présente de nombreuses suffusions sanguines ; plongé dans l'eau, avec le cœur, il surnage. Les fragments du poumon pressés sous l'eau laissent sordre des bronches de fines bulles d'air qui viennent se réunir sous forme de plaques de mousse à la surface du liquide. Ainsi pressés et dilacérés sous l'eau, ces fragments continuent à surnager. Il n'y a pas de bulles de putréfaction à la surface du poumon.

A la partie inférieure de l'un des fragments du tronc, se trouvent les organes génitaux indiquant que cet enfant était du sexe féminin.

Le méconium occupe les dernières parties du gros intestin. Celles-ci plongées dans l'eau vont au fond du vase (épreuve de Breslau).

Les points d'ossification du calcaneum et de l'astragale sont très développés.

Toutes les lignes de section sont parfaitement nettes, régulières, elles ont été faites, pour la plupart, sans reprises et sans traces d'hésitation. Au niveau de ces sections, il n'y a pas trace d'épanchement sanguin dans le tissu cellulaire sous-cutané.

Conclusions. — 1° La femme V... présente actuellement les

traces d'un accouchement récent paraissant remonter à une dizaine de jours environ. La date de l'accouchement indiquée par cette femme, 18 janvier, peut être considérée comme exacte.

2° Les différents fragments soumis à notre examen sont ceux d'un enfant nouveau-né, du sexe féminin, arrivé au terme normal de la gestation ou à une époque voisine du terme, mais ayant certainement atteint huit mois et demi de vie intra-utérine.

3° Il a respiré.

4° Il nous est impossible de dire quelles sont les causes de la mort de cet enfant.

5° La netteté des sections, l'absence d'épanchement sanguin au niveau des lignes de section, indiquent que celles-ci ont été faites après la mort, avec un instrument parfaitement tranchant, fort, bien emmanché, tel qu'un couteau de cuisine.

B. EXAMEN D'UNE PAIRE DE CISEAUX. — Je soussigné, Paul Brouardel, commis par M. Adolphe Guillot, juge d'instruction près le tribunal de première instance du département de la Seine, en vertu d'une ordonnance, en date du 7 février 1888, ainsi conçue :

« Vu la procédure suivie contre la femme P..., inculpée d'infanticide.

« Attendu qu'en exécution de notre commission rogatoire, une nouvelle perquisition a été faite, le 27 janvier dernier, dans la chambre de la femme P...

« Attendu que le procès-verbal du commissaire de police, constate la saisie d'une paire de ciseaux et indique que les lames seraient tachées de sang.

« Attendu que cette appréciation demande à être vérifiée.

« Commettons M. le D^r Brouardel, à l'effet d'examiner les ciseaux, de vérifier s'ils sont tachés de sang et s'ils ont pu servir à dépecer l'enfant. »

Serment préalablement prêté, ai procédé à cet examen.

« Procès-verbal des 27-31 janvier et 1^{er} février 1888. — Scellé n° 1. — Une paire de ciseaux maculés de sang, saisis dans la chambre de l'inculpée.

« Le commissaire de police.

« Illisible. »

Ces ciseaux ont une longueur totale de 12 centimètres. Ils sont à bouts pointus, de qualité ordinaire, en bon état. Ils paraissent avoir été repassés récemment. Les lames ne coupent pas très bien, mais elles ne présentent aucune ébréchure. La partie inférieure (entre l'axe des lames et les anneaux) est beaucoup plus terne que les lames et ne semble pas avoir subi de nettoyage récent.

Il existe sur les ciseaux un certain nombre de taches, d'ailleurs peu apparentes, et ayant un aspect analogue à celui des taches de sang. On distingue notamment une trainée rougeâtre le long du biseau de chaque lame (partie voisine du tranchant). En grattant avec un scalpel, on détache de faibles parcelles d'une matière sur laquelle nous avons essayé de reconnaître les divers caractères du sang : Au microscope, cette matière est généralement opaque, il y a cependant par places quelques parties rouges, transparentes : nous en délayons une partie dans une goutte de liquide de Roussin : l'examen microscopique ne révèle pas la présence de globules sanguins. — Traitée par le chlorure de sodium et l'acide acétique cristallisable, cette matière ne fournit pas de cristaux d'hémine. En somme, elle ne présente pas les caractères du sang et offre au contraire les caractères de la *rouille*.

Nous détachons encore quelques parcelles à la surface d'une des lames, au niveau d'une tache longue de 2 à 3 millimètres, au voisinage de la vis qui unit les deux lames. Bien que la matière de cette tache ait assez nettement l'aspect du sang desséché, il nous est impossible d'y caractériser la présence de globules sanguins, ni de la transformer en cristaux d'hémine : elle présente d'ailleurs, comme les taches précédentes, les caractères chimiques des taches de rouille.

Nous examinons enfin quelques parcelles raclées à la partie inférieure des ciseaux, entre la vis et les anneaux ; nous n'y constatons aucun des caractères du sang.

Conclusions. — 1° Il n'y a pas de taches de sang sur les ciseaux que nous avons examinés.

2° Il n'est pas impossible que ces ciseaux aient servi pendant le dépeçage de l'enfant pour couper certains petits fragments, mais les lignes de section sur le corps sont nettes, elles ont été faites par un couteau bien affilé. Les lames de ces ciseaux sont de plus trop courtes pour avoir pu servir à pratiquer les grandes divisions que nous avons notées dans notre précédent rapport.

C. EXAMEN D'UN COUTEAU. — Je soussigné, Paul Brouardel, commis par M. Adolphe Guillot, juge d'instruction près le tribunal de première instance du département de la Seine, en vertu d'une ordonnance, en date du 16 février 1888, ainsi conçue :

« Vu la procédure suivie contre la femme P..., détenue.

« Attendu que la femme P... déclare qu'un petit couteau qui avait échappé aux recherches du commissaire de police, et qui depuis a été retrouvé dans la malle de l'inculpée, déposée au greffe de Saint-Lazare, lui a servi à couper le corps de l'enfant.

« Commettons M. le D^r Brouardel à l'effet d'examiner ce couteau,

dont le manche paraît avoir été taché de sang, et de dire s'il a pu servir au crime. »

Serment préalablement prêté, ai procédé à cet examen.

Scellé. — « Couteau saisi dans la malle de l'inculpée à Saint-Lazare et désigné par celle-ci comme ayant servi à couper l'enfant.

« Le juge d'instruction.

« Adolphe GUILLOT. »

Ce couteau de poche mesure 17 centimètres de longueur totale. La lame mesure 78 millimètres de longueur et 12 millimètres de largeur. Le tranchant n'est pas très coupant, il est ébréché sur plusieurs points et ne porte pas de traces d'un aiguisage récent. L'extrémité libre est arrondie et terminée en pointe. Sur les deux faces de cette lame se trouvent plusieurs petites taches constituées par de la rouille, mais sur aucun point nous n'avons pu constater la présence de taches sanguines.

Le manche est en os et ne présente également aucune trace sanguine appréciable.

Conclusions. — 1° Nous ne constatons aucune tache sanguine sur les différentes parties de ce couteau.

2° La netteté des sections constatées sur les fragments du cadavre soumis à notre examen, indique que l'instrument avec lequel elles ont été pratiquées était parfaitement tranchant. Or, avec le couteau placé sous scellé, il est impossible de faire des sections aussi nettes; de plus, la lame nous paraît également trop courte, et le manche trop faible.

Un couteau de cuisine, à lame un peu longue, a plus probablement servi à pratiquer ce dépeçage.

65. Dépeçage. Immersion des fragments dans une tinette. —

A. EXAMEN DU CADAVRE DE L'ENFANT.— Je soussigné, Paul Brouardel, commis par M. Ditte, substitut de M. le procureur de la République près le tribunal de première instance du département de la Seine, en vertu d'une ordonnance, en date du 17 novembre 1886, ainsi conçue :

« Vu les articles 32 et 43 du code d'instruction criminelle et le procès-verbal dressé le 15 novembre 1886, par M. le commissaire de police du quartier de la Muette, constatant l'envoi à la Morgue de débris humains appartenant à un enfant nouveau-né, trouvés dans une tinette, 16, rue Dufrenoy.

« Commettons M. le D^r Brouardel, à l'effet de procéder à l'autopsie du cadavre, de rechercher les causes de la mort, et de constater tous indices de crime ou délit. »

Serment préalablement prêté, ai procédé à cette autopsie.

Scellé. — « Un bocal renfermant dix débris humains appartenant à un enfant nouveau-né, paraissant venu à terme, et composés du placenta avec cordon ombilical; de deux parties du crâne, une partie à laquelle sont adhérents un œil, une oreille et la moitié de la face; le rein auquel est adhérent un morceau d'intestin; une épaule; un bras avec une main; un avant-bras avec l'autre main; les deux fesses tranchées au-dessus des deux cuisses et auxquelles sont adhérentes les parties sexuelles permettant de constater que l'enfant est du sexe masculin; le cœur et le foie; un morceau de jambe avec pied.

« Le commissaire de police.

« Illisible. »

Dans un bocal d'une contenance d'un litre environ, dont les scellés sont intacts et portant une étiquette avec l'indication susmentionnée, nous trouvons, outre un placenta, treize fragments appartenant à un enfant nouveau-né.

Le placenta, auquel adhère le cordon ombilical, pèse 270 grammes, il mesure 15 centimètres de diamètre. Le cordon ombilical mesure 70 centimètres de longueur, et son extrémité libre présente une ligne de section parfaitement nette.

Les treize fragments humains ne sont pas dans un état de décomposition avancée; ils pèsent ensemble 770 grammes. Ces différents fragments ont été rapprochés, photographiés et décrits dans l'ordre des numéros qu'ils portent. (fig. 14).

La tête se compose de deux fragments.

N° 1. — Le fragment n° 1 est formé par les premières vertèbres cervicales, l'occipital et deux parties des pariétaux. Les sections, quoique irrégulières, paraissent assez nettes et les os du crâne sont recouverts d'un lambeau du cuir chevelu lequel porte de nombreux petits cheveux bruns.

N° 2. — Le second fragment est très irrégulier; il comprend la moitié antérieure de la face, l'œil droit, l'oreille gauche et les autres morceaux des os de la voûte du crâne; ceux-ci sont également recouverts de petits cheveux bruns.

L'œil gauche et l'oreille droite, ainsi que le cerveau, font complètement défaut.

Les nombreuses lignes de section qui se trouvent sur ce fragment sont trop irrégulières pour qu'il soit possible d'essayer d'en donner une description exacte. Notons que les frontaux sont séparés des os de la face par une section qui passe au niveau des voûtes orbitaires. Les fragments d'os de la voûte du crâne ainsi



Fig. 14. — Dépeçage. Débris d'enfant nouveau-né trouvés rue Dufrénoy, dans une tinette.

que l'oreille gauche, ne sont plus retenus aux os de la face que par un petit lambeau de peau situé sur le côté gauche de la face.

Le maxillaire inférieur a été sectionné très nettement, de chaque côté, au niveau de la branche montante. Cet os n'est réuni aux autres os de la face que par les parties charnues. On constate sur ce maxillaire la présence de huit alvéoles nettement cloisonnés.

N° 3. — Ce fragment se compose de la moitié droite du thorax. Les côtes paraissent avoir été divisées à leur union avec les vertèbres. Comme les précédents, ce fragment a été irrégulièrement découpé.

N° 4. — Le fragment n° 4 comprend la colonne vertébrale, à l'exception des premières vertèbres cervicales, les dernières côtes gauches et une portion de l'intestin grêle.

N° 5. — Le fragment n° 5 se compose de la cuisse droite et de l'os iliaque droit. Les condyles de l'extrémité inférieure du fémur ont disparu.

A la partie supérieure de la face interne de la cuisse, se trouvent les organes génitaux composés de la verge et des testicules, normalement conformés.

N° 6. — Jambe et pied droits présentant une ligne de section profonde au niveau des métatarsiens. Les orteils sont en partie détachés.

N° 7. — Jambe et pied gauches. Au niveau de la partie supérieure de la jambe, se trouvent les condyles de l'extrémité inférieure du fémur gauche. Ils possèdent un point d'ossification qui mesure près de 2 millimètres de diamètre.

Au niveau des os du tarse, se trouve une section très nette et profonde. L'extrémité du pied n'est retenue que par un faible lambeau de la grosseur d'une petite ficelle.

Les orteils sont presque complètement détachés.

N° 8. — Cuisse gauche. Ce fragment comprend la cuisse et l'os iliaque gauches. La ligne de section inférieure passe au-dessus des condyles du fémur, et ces derniers, qui ont été retrouvés dans le fragment précédent, nous ont montré un petit point d'ossification.

N° 9. — Ce fragment comprend l'avant-bras, le carpe, le métacarpe, le pouce et le petit doigt de la main droite. Les trois doigts qui manquent ont été sectionnés au niveau des articulations métacarpo-phalangiennes.

N° 10. — Fragment n° 10, et on constate sur ces doigts que les ongles affleurent l'extrémité de la pulpe.

N° 11. — Le fragment n° 11 comprend la moitié supérieure des côtés, l'omoplate et le bras gauches.

N° 12. — Enfin, le fragment n° 12 comprend le cœur et les poumons. On ne distingue sur ces viscères aucune ecchymose sous-péricardique ou sous-pleurale. Les cavités du cœur sont absolument vides, les valvules sont saines.

Les poumons sont développés; plongés dans l'eau, ils surnagent. Des fragments exprimés sous l'eau laissent sourdre des bronches de fines bulles d'air qui viennent se réunir sous forme de plaques de mousse à la surface du liquide. Ainsi pressés et dilacérés sous l'eau, ces fragments continuent à surnager.

L'immersion dans le liquide de la tincture a fait disparaître le sang s'il y en a eu, au niveau des lignes de section.

A l'exception des poumons, du cœur et d'une partie de l'intestin grêle, les autres viscères du thorax, de l'abdomen et l'encéphale manquent, ainsi que le membre supérieur gauche.

Conclusions. — 1° Les débris humains soumis à notre examen appartiennent à un enfant nouveau-né du sexe masculin, arrivé au terme normal de la gestation ou à une époque voisine du terme, mais ayant certainement atteint huit mois et demi de vie intra-utérine.

2° Cet enfant a respiré.

3° Les sections ont été faites avec un instrument tranchant, tel qu'un couteau dont le coupant devait être bon.

4° Il n'est plus possible de dire quelles sont les causes de la mort.

B. EXAMEN DE LA MÈRE. — Je soussigné, Paul Brouardel, commis par M. Lauth, juge d'instruction près le tribunal de première instance du département de la Seine, en vertu d'une ordonnance, en date du 17 novembre 1886, ainsi conçue :

« Vu la procédure commencée contre la fille Z... (Rosa), vingt ans, détenue, inculpée d'infanticide.

« Attendu la nécessité de constater judiciairement l'état où se trouve en ce moment la fille Z...

« Ordonnons qu'il y sera procédé par M. le Dr Brouardel, lequel après avoir reconnu l'état où se trouve ladite fille Z..., en vue de nous faire connaître si elle est récemment accouchée, s'expliquera à cet égard. »

Serment préalablement prêté, ai procédé à cet examen le 27 novembre 1886.

La fille Z... (Rosa), âgée de vingt ans, est grande et paraît vigoureuse. Elle nous déclare être à Paris depuis le mois d'avril dernier et avoir toujours eu une excellente santé. Elle serait deve-

nue enceinte, nous dit-elle, depuis le 15 mars environ. Cette grossesse, qui serait la première, n'aurait donné lieu à aucun accident.

Lors de son accouchement qui aurait eu lieu le 12 novembre, les douleurs auraient duré trente-six heures à peu près. L'accouchement se serait accompli normalement. La fille Z... déclare que son enfant était mort en venant au monde.

Actuellement nous constatons que les seins sont développés, et par la pression on fait sourdre un peu de lait. Les aréoles mamelonnaires sont pigmentées.

Sur la peau du ventre se trouvent quelques vergetures rougeâtres et récentes : il y a également un peu d'écartement de la ligne blanche.

Par le vagin il s'écoule des lochies en petite quantité.

L'utérus est volumineux. Par la palpation combinée avec le toucher, on voit qu'il s'élève jusqu'au pubis. L'orifice du col est large et admet facilement la première phalange. La fourchette n'est pas déchirée.

Conclusions. — 1^o La fille Z... (Rosa) est récemment accouchée.

2^o Cet accouchement peut remonter à quinze jours environ et la date du 12 novembre indiquée par cette fille paraît exacte.

C. EXAMEN D'UN COUTEAU. — Je soussigné, Paul Brouardel, commis par M. Levasseur, juge d'instruction près le tribunal de première instance du département de la Seine, en vertu d'une ordonnance, en date du 22 janvier 1887, ainsi conçue :

« Vu la procédure suivie contre la fille Z... (Rosa), vingt ans, détenue, inculpée d'infanticide.

« Commettons M. le Dr Brouardel, à l'effet d'examiner le couteau (scellé n^o 5) qui a été saisi dans la chambre de l'inculpée et de faire connaître s'il a pu servir à couper son enfant en morceaux comme elle le prétend. »

Serment préalablement prêté, ai procédé à cet examen.

Scellé n^o 5. — « Un couteau à une lame avec tire-bouchon, trouvé et saisi au domicile de l'inculpée, 16 bis, rue Dufrénoy.

« Le commissaire de police.

« Illisible. »

Ce couteau mesure, la lame étant ouverte, 17 centimètres de longueur. La lame est terminée en pointe et mesure 8 centimètres de longueur sur 13 millimètres de largeur. Sur l'une des faces de cette lame, près du manche, se trouve la marque G. WERMUTH.

Sur les deux faces, près du tranchant, on trouve quelques petites taches jaunâtres, dont une mesure 1 centimètre de longueur sur un demi-centimètre de hauteur. Pour nous assurer de la

nature de ces taches nous avons procédé à leur examen de la manière suivante : Quelques-unes d'entre elles ont été grattées avec la pointe d'un scalpel, et la poussière, résultant de ce grattage, a été recueillie sur une lame de verre. Nous avons mis cette poussière en contact avec une goutte d'eau distillée, et au bout d'une heure l'eau n'était pas colorée, la poussière ne s'étant pas dissoute. En ajoutant une goutte d'acide chlorhydrique, toute la poussière s'est dissoute immédiatement, la goutte d'acide s'est colorée en jaune, et sous l'influence d'une goutte d'une solution de ferrocyanure de potassium nous avons obtenu une magnifique coloration bleu de Prusse. Cette expérience a été répétée sur la lame, et la tache qui était opposée à celle décrite plus haut et sur l'autre face, a disparu sous l'influence d'une goutte d'acide chlorhydrique. Les taches qui se trouvent sur la lame du couteau sont donc constituées par de la rouille et non par du sang.

On constate de plus sur cette lame que la pointe est cassée. La moitié inférieure du tranchant, c'est-à-dire celle qui est rapprochée du manche, n'est pas coupante ; le tranchant n'est pas ébréché et ne présente pas les traces d'un aiguisage récent.

Le manche de ce couteau mesure 9 centimètres de longueur, il est recouvert par deux plaques de corne maintenues par trois clous rivés. La rainure dans laquelle rentre la lame est couverte de rouille.

L'extrémité inférieure est terminée par un tire-bouchon mesurant 5 centimètres de longueur et présentant de nombreuses taches de rouille dont l'analyse a été conforme à celles qui se trouvaient sur la lame.

La question qui nous est posée par M. le juge d'instruction est la suivante : « Faire connaître si ce couteau a pu servir à la fille Z..., à couper son enfant en morceaux. »

Si nous examinons, d'une part, le tranchant de ce couteau, et d'autre part, les lignes de section sur le cadavre, nous constatons que le tranchant ne coupe pas ou presque pas, et que si certaines lignes de section ne paraissent pas très nettes, il en est d'autres, au contraire, qui indiquent par leur netteté qu'elles ont dû être faites avec un instrument parfaitement tranchant. Or il n'est pas possible d'obtenir avec le couteau placé sous scellé, des sections très nettes, notamment au niveau des parties molles, lesquelles n'offrent pas de résistance.

Il est tout au plus possible d'admettre que si quelques-unes des sections ont pu être faites avec ce couteau, toutes ne l'ont pas été.

De ce qui précède nous concluons :

1° Il ne nous paraît pas possible que toutes les sections qui se trouvent sur le cadavre de l'enfant de la fille Z..., aient été faites avec le couteau placé sous scellé n° 5.

2° Quelques-unes d'entre elles peuvent avoir été faites avec ce couteau, mais les autres l'ont été par un instrument ayant un tranchant plus fin.

3° Les taches qui se trouvent sur les différentes parties de ce couteau sont constituées par de la rouille: nous n'avons constaté la présence d'aucune tache de sang.

J. — Infanticides par combustion.

66. Infanticide. Enfant grillé. — Je soussigné, Paul Brouardel, commis par M. Feuilloley, substitut de M. le procureur de la République près le tribunal de première instance du département de la Seine, en vertu d'une ordonnance, en date du 4 avril 1883, ainsi conçue :

« Vu les articles 32 et 43 du code d'instruction criminelle et le procès-verbal dressé le 3 avril 1883 par M. le commissaire de police du quartier des Champs-Élysées constatant l'envoi à la Morgue du cadavre d'un enfant nouveau-né du sexe féminin, trouvé dans les Champs-Élysées.

« Commettons M. le Dr Brouardel, à l'effet de procéder à l'autopsie du cadavre, de rechercher les causes de la mort et de constater tous indices de crime ou délit. »

Serment préalablement prêté, ai procédé à cette autopsie le 4 avril 1883.

Ce cadavre est du sexe féminin. Il mesure 45 centimètres et pèse 2^{kg} 350. La portion du cordon ombilical adhérente mesure 8 centimètres de longueur, il est tortillé sur lui-même et ne présente aucune ligature. La peau de presque toute l'étendue du corps présente des traces de brûlures. La plupart d'entre elles intéressent toute l'épaisseur du derme. En quelques places, les brûlures sont superficielles.

Au niveau de certaines régions, telles que la hanche et le maxillaire du côté gauche, ainsi que l'épaule du même côté, la peau a éclaté et présente des lignes de déchirure parfaitement nettes.

Sur le dos les brûlures sont moins profondes que sur l'abdomen et le thorax. L'épiderme dans cette région est soulevé, détaché du derme (brûlure au second degré), à ce niveau le derme présente un petit piqueté hémorragique.

Dans le creux de l'aisselle droite, nous trouvons de petits mor-

ceaux de bois, qui sont de petites branches d'arbre complètement carbonisées, que nous mettons sous scellé. Ces petits morceaux de bois pénètrent dans l'aisselle, mais l'on ne trouve pas de suffusion sanguine dans le tissu cellulaire qui les entoure, ce qui démontre qu'ils ont dû pénétrer dans cette région après la mort.

Il nous est impossible d'ouvrir les yeux sans déchirer les paupières. Les cristallins sont complètement opaques.

On ne constate pas d'épanchement sanguin sous le cuir chevelu. Le crâne est fracturé au niveau du pariétal gauche, mais sans infiltration sanguine dans les lèvres de la fracture. La dure-mère présente un épaissement à peu près général. Le cerveau est adhérent à la dure-mère et cuit dans ses parties superficielles.

La voûte palatine est brûlée, il en est de même de la langue qui présente un enduit noirâtre adhérent et ne disparaissant ni sous le lavage, ni sous le raclage.

L'orifice du larynx est rouge, inégal, il semble brûlé.

L'œsophage est sain, de la trachée il sort un peu de liquide spumeux, ainsi que des bronches. Les poumons présentent de petites ecchymoses sous-pleurales. Jetés dans l'eau avec le cœur ils surnagent; il en est de même des fragments et ces derniers pressés sous l'eau laissent sortir par la pression de petites bulles d'air qui viennent se réunir sous forme de plaques de mousse à la surface du liquide. Ces fragments ainsi pressés nagent encore.

Le cœur contient du sang liquide très rouge. Les valves sont saines. L'examen spectroscopique pratiqué par les procédés usuels ne nous a pas permis de constater dans ce sang la présence de l'oxyde de carbone.

L'estomac contient un peu de mucus aéré et de spume sanguinolente. La muqueuse de l'estomac est saine.

Le foie est sain.

La rate est également saine.

Les reins sont sains et se décortiquent facilement.

Le méconium occupe les dernières parties du gros intestin.

L'extrémité inférieure du condyle du fémur présente un très petit point d'ossification. Le maxillaire inférieur présente quatre alvéoles nettement cloisonnés. Le sternum et les vertèbres sacrées ont leurs points d'ossification.

Conclusions. — 1° Le cadavre soumis à notre examen est celui d'un enfant nouveau-né, du sexe féminin, arrivé à terme ou à une époque voisine du terme normal de la gestation.

2° Il a largement respiré.

3° La mort est le résultat d'une asphyxie.

4° L'état de la peau ne permettrait pas de constater la pré-

sence d'érosions ou de coups d'ongles, et de dire si l'asphyxie a été produite par strangulation ou suffocation.

5° L'état du derme prouve que les brûlures de la peau ont été produites alors que l'enfant vivait encore ou dans les premières minutes qui ont suivi sa mort.

6° L'état de la langue, de la voûte du palais et de l'orifice du larynx semble démontrer que cet enfant a respiré une atmosphère surchauffée.

7° L'état du sang prouve que, si cet enfant a été exposé au feu alors qu'il respirait encore, il n'a pas été plongé dans une atmosphère chargée d'oxyde de carbone, où il aurait respiré pendant un temps assez prolongé.

67. Combustion d'un enfant. Complicité de la grand'mère. Affaire L..., de Chinon. — A. RAPPORT MÉDICO-LÉGAL, par M. le Dr DANYAU. — 1° Nul doute qu'Angéline L... n'eût pu devenir enceinte à la suite du viol, que sa mère dit avoir été commis sur sa personne à la fin de novembre 1858, tout aussi bien que par le fait de rapports consentis et volontaires. Mais ses aveux, qui renversent complètement le système de M^{me} L..., permettent de penser que la grossesse a pu remonter à une époque plus éloignée.

Si Angéline est régulièrement menstruée et si ses dernières règles ont eu lieu dans les premiers jours d'octobre 1858, il est probable que la conception date d'un jour compris entre cette dernière apparition et la première suppression au courant de novembre.

Dans ce cas, eu égard à la plus grande facilité de la conception dans les jours qui suivent l'époque, Angéline eût été à terme du 10 au 15 juillet 1859, et peut-être en retard le 29; à cette date même, elle eût encore été à neuf mois révolus, si, exception assez rare, elle n'était devenue enceinte que dans les derniers jours de l'intervalle; dans ce cas, on ne peut dire qu'accouchant à la fin de juillet 1859 elle fût en avance.

2° Cette conclusion ne serait attaquable qu'autant que les règles apparues en février 1859 prouveraient sans réplique qu'il n'y avait pas encore grossesse à cette époque, auquel cas Angéline serait, à la fin de juillet 1859, accouchée au terme de cinq mois et demi seulement, question qui n'a de chances d'être décidée sûrement que par l'examen des fragments d'os trouvés en divers endroits et envoyés aux experts.

Mais alors, si, chez Angéline, la menstruation est régulière, cette suppression de trois époques sans grossesse chez une femme qui s'est exposée presque tous les jours à devenir enceinte, a lieu

de surprendre, et bien que le fait ne soit pas sans exemple, et que nous puissions citer des cas dans lesquels la conception n'a eu lieu qu'après une plus ou moins longue suppression sans maladie et contrairement à des habitudes de régularité établies depuis longtemps, l'apparition d'une époque menstruelle véritable et surtout une apparition pseudo-menstruelle pendant la grossesse n'est pas tellement rare que celle de février fût la preuve certaine de la non-existence de la grossesse. Ce qu'a été cette apparition, sous le rapport de la durée, de l'abondance, de la continuité de l'écoulement, sa marche enfin, comparativement à celle des époques ordinaires d'Angéline, serait important à connaître et fournirait quelque élément à la solution de la question. Peut-être aurions nous trouvé dans ces détails, au lieu d'un argument contraire, quelque raison en faveur de l'existence d'une grossesse à cette date.

En tous cas, quand on considère la facilité avec laquelle les femmes acceptent, sans beaucoup de discernement à la vérité, l'apparition des règles comme compatible avec la grossesse, ou a lieu de s'étonner que M^{me} L..., mère expérimentée, ait si promptement conclu du retour des règles en février, qu'Angéline, à cette époque, n'était point enceinte, et cet aveuglement sur l'état de sa fille ne s'explique que par la perspective d'un déshonneur bien propre à obscurcir son jugement. Nul doute qu'en toute autre circonstance elle n'eût raisonné et conclu tout différemment.

En résumé, l'époque de février, si tant est qu'il se soit agi d'une époque véritable, ne prouve point qu'Angéline ne fût pas enceinte alors, mais à moins de preuves décisives tirées du volume des os du fœtus incinéré ou des circonstances de l'instruction, elle laisse, par les motifs que nous avons dit plus haut, quelque incertitude à cet égard.

3^e Dans la position horizontale où se trouvait Angéline, l'enfant a très bien pu être reçu dans un vase placé au-dessous d'elle ou seulement au-devant des parties génitales, ce qu'une légère élévation volontaire du siège au dernier moment, a dû rendre encore plus facile. Que par le fait de contractions lentes et faibles, ses diverses parties eussent été progressivement très doucement expulsées, ou qu'au contraire l'expulsion eût été brusque et la projection sensible, dans l'un comme dans l'autre cas, la réception du fœtus du sein de sa mère dans un vase de nuit d'une capacité suffisante a certainement pu avoir lieu.

Que l'enfant naisse vivant ou qu'il soit expulsé mort, il est excessivement rare qu'il n'y ait pas un intervalle entre l'accouche-

ment proprement dit et la délivrance, et il est de notion vulgaire que cet intervalle se prolongerait presque toujours beaucoup et beaucoup trop, si l'art n'intervenait pas. Les exceptions à cette règle ne s'observent guère que dans quelques cas de grossesse peu avancée. Quel que fût le terme, la mort de l'enfant ne rend pas plus fréquente la succession immédiate des deux expulsions. D'abord il n'y a aucune raison pour qu'il en soit ainsi quand l'enfant est mort pendant le travail, et, dans les cas où la mort est plus ancienne, il y en a pour que l'expulsion du délivre soit plutôt retardée. Nous mettons en dehors, bien entendu, les cas d'implantation anormale du placenta sur l'orifice utérin, cas très grave qui n'a certainement point été celui d'Angéline, et le cas d'hémorragie interne de l'utérus dans les dernières heures de la grossesse ou pendant le travail qui aurait opéré le décollement complet ou presque complet du placenta avant l'expulsion de l'enfant, rien absolument ne faisant présumer que cet accident ait compliqué l'accouchement en question.

La mort de l'enfant ne peut pas avoir non plus d'influence sur la ligne de projection que son corps suit au moment de la naissance, car l'enfant, purement passif pendant le travail, obéit, mort ou vivant, à l'action plus ou moins énergique de l'utérus qui le pousse avec force ou le fait glisser insensiblement hors des voies génitales.

En ce qui concerne la présentation, on sait que la mort plus ou moins ancienne du fœtus dans le sein de sa mère peut contribuer aux présentations moins favorables ou tout à fait vicieuses au moment de l'accouchement; mais il ne s'agit point ici d'un cas de ce genre; les aveux d'Angéline ne laissent point de doute à cet égard.

La mort de l'enfant peut certainement abrégé la durée du travail, lorsque, dans la dernière période, celle de l'expulsion, l'utérus, au lieu d'agir sur un corps solide, se contracte sur un corps plus ou moins ramolli et déformé qui se moule sans peine sur les voies étroites et résistantes qu'il doit traverser. Mais cette facilité et cette brièveté du travail ne se rencontrent que dans le cas de mort ancienne du fœtus, et l'enfant d'Angéline n'est pas né mort.

De la mort du fœtus, antérieure au travail, peut résulter une teinte rosée ou rougeâtre du liquide amniotique; de sa mort pendant le travail même, une coloration verdâtre de ce liquide par mélange de méconium. Quant aux écoulements lochiaux, ils peuvent être plutôt un peu rosés, et, dans quelques cas, moins abondants et moins prolongés, quand la mort date de plusieurs

jours ; mais la mort récente n'influe en rien sur la quantité et la nature des lochies.

Enfin les souffrances de la mère peuvent bien, par les raisons que nous avons indiquées, être moindres quand elle accouche d'un enfant mort depuis plusieurs jours ; mais quand l'enfant succombe dans le travail même, elle ne souffre pas moins si la mort est due à quelque cause accidentelle, la compression du cordon par exemple, et elle souffre généralement beaucoup plus quand elle est due, ce qui est le plus ordinaire, à la longueur et aux difficultés de l'accouchement.

4° Il n'est sans doute pas absolument nécessaire qu'un enfant ait crié pour qu'on puisse affirmer qu'il a vécu. Mais il n'est pas moins vrai que l'enfant qui n'a pas crié n'a vécu que d'une vie précaire et qui devait s'éteindre bientôt ; il n'est pas même suffisant que le cri ait été poussé une fois ; car si cette première explosion de l'instinct ne s'est pas répétée, la respiration ne s'établit pas et l'enfant succombe dans la transition de la vie intra-utérine à la vie extérieure. Des mouvements des membres et même des mouvements d'inspiration et d'expiration sans cris répétés et vigoureux ne prouvent pas qu'il y ait eu complète ou tout au moins suffisante pénétration de l'air dans les poumons et que les signes de vie donnés par l'enfant fussent des signes certains de viabilité.

De cet état précaire l'enfant pouvait-il être, par des soins intelligents, ramené à un état qui eût permis à la vie extra-utérine de s'établir définitivement ? En négligeant de dégager la bouche et les narines des mucosités qui pouvaient l'obstruer, n'a-t-on pas confirmé, aggravé une situation qui n'était pas sans ressource ? Cela n'est pas impossible sans doute, bien que ces obstacles à la pénétration de l'air ne soient pas de ceux qu'un enfant, en bon état d'ailleurs, ne puisse en général surmonter par ses propres efforts quand il n'y a pas d'autre cause d'obstruction, et quand il ne perd pas avec son sang la force nécessaire pour en triompher. Ici le cordon non lié a certainement pu, vu l'état imparfait de la respiration, laisser écouler une quantité considérable de sang, et cette hémorrhagie être assez forte pour contribuer à la mort de l'enfant. Il ne faut pourtant pas perdre de vue que son état précaire pouvait dépendre non des circonstances signalées, mais de quelque compression du cordon pendant le travail, compression qui peut avoir lieu sans circulaire autour du col, compression souvent fatale après la naissance quand elle ne l'a pas été avant la terminaison de l'accouchement. Il n'y a donc rien à conclure de ce qu'on n'a pas allégué que le cordon entravât le cou.

Au reste que cet état grave, cet état si voisin de la mort, fût dû à la compression d'une anse de cordon libre ou d'un circulaire, si telle en était en effet la cause, on ne peut pas dire que l'application la plus intelligente, la plus persévérante des ressources, de toutes les ressources de l'art usitées en pareil cas, eût été couronnée de succès, et là où les praticiens les plus habiles auraient pu échouer, des femmes ignorantes pouvaient-elles être plus heureuses ?

5° La non-ligature du cordon non seulement pourrait contribuer à la mort, comme nous l'avons dit plus haut ; elle pouvait même à elle seule faire périr l'enfant. Les exemples de nouveau-nés, forts et bien portants, morts d'hémorragie faute de ligature ou faute d'une ligature bien faite ne sont pas très rares dans la science, et la règle d'en appliquer une et de la faire avec soin n'admet pas d'exception. Quant au temps nécessaire pour qu'une hémorragie par le cordon amène la mort, il n'est pas possible de le fixer rigoureusement et nous ne pouvons dire si, dans l'espace, cinq minutes ont suffi pour produire celle de l'enfant d'Angéline.

B. ANALYSE CHIMIQUE DES CENDRES ET DES OS. Rapport de M. REVEL. — Il nous a été remis au greffe du tribunal de la Seine, deux caisses en bois blanc, de même dimension ; chaque caisse est entourée d'un lacet rouge placé en croix et maintenu par cinq scellés de cire rouge, sur chacun desquels on lit :

« Tribunal de première instance de Chinon, juge d'instruction. »

Sur l'une des faces de la première caisse on lit, écrit à l'encre sur le bois :

« Monsieur le procureur impérial à Paris, pièces à conviction.

« Caisse n° 1, petit salon.

« Le juge d'instruction à Chinon.

« CH. CORBIN. »

Le bulletin en papier blanc du chemin de fer porte écrit :

« Grande vitesse. Portboulet à Paris. »

La seconde caisse est fermée, ficelée et scellée comme la première : on lit sur une face :

« Monsieur le procureur impérial à Paris, pièces à conviction.

« Caisse n° 2, buanderie.

« Le juge d'instruction à Chinon.

« CH. CORBIN. »

a. Examen de la caisse n° 1. — La caisse n° 1 était complètement remplie de terre végétale, au milieu de laquelle nous avons retrouvé :

- 1° Quelques fragments d'os incinérés de petites dimensions.
 2° Un morceau d'une étoffe de laine noire fortement calcinée et semblable au second.

3° Des cheveux de femme.

4° Quelques débris de ferraille, des morceaux de charbon, etc.

La matière contenue dans la caisse est presque exclusivement de la terre végétale avec une très petite quantité de cendre : c'est en traitant par l'eau bouillante 100 grammes de matière choisie dans la masse, qu'on a pu seulement obtenir une liqueur à réaction alcaline.

Analyse des os. — Parmi les os retrouvés dans la terre remplissant la caisse, on a choisi ceux qui par leur dimension et leur forme pouvaient être des os humains : 0^{gr},128 ont été traités par l'eau régale : il y a eu effervescence, dégagement d'acide carbonique, une petite quantité de matière grasse formant une couche huileuse à la surface, après dissolution de la partie minérale, a montré que la combustion de la partie organique n'avait pas été complète; — on a étendu d'eau, et la liqueur filtrée a donné par l'ammoniaque un précipité blanc gélatineux de phosphate de chaux, qu'on a recueilli, lavé, séché et pesé; — dans la liqueur filtrée, l'oxalate d'ammoniaque a donné un précipité d'oxalate de chaux, qu'on a lavé, séché, calciné et pesé pour avoir le poids de carbonate de chaux des os, d'où résulte la composition suivante :

Phosphate de chaux.....	0,70
Carbonate de chaux.....	0,16
Reste de matière organique (par différence)....	0,14
Total.....	1,00

La proportion de phosphate de chaux semble être un peu plus forte et la proportion de carbonate un peu plus faible que dans les os d'un animal adulte, mais il nous serait impossible de rien déduire de précis de cette composition relativement à l'âge des os.

b. Examen de la caisse n° 2. — Cette caisse est complètement remplie de cendre, dans laquelle nous avons retrouvé :

1° Une boîte en carton contenant des fragments d'os, avec un petit paquet de papier renfermant des cendres : à la boîte est fixée par un scellé, l'étiquette sur laquelle on lit :

« Ossements trouvés dans la cheminée du petit salon. »

« CH. CORBIN. »

2° Une boîte renfermant disséminés dans du son des fragments-

d'os brûlés : On lit sur l'étiquette fixée à la boîte par un scellé :
« Ossements trouvés dans la cheminée de la buanderie.

« CH. CORBIN. »

3° Un morceau d'étoffe de coton, de plusieurs pièces cousues ensemble, et maculé sur toute sa surface.

4° Des fragments d'os disséminés dans la cendre.

5° Des amas en boule, de cendre du foyer, de cendre d'os agglutinés par la matière organique incomplètement brûlée.

6° Un morceau d'étoffe de laine noire, calcinée, semblable à celle de la caisse n° 1, des débris de ferraille, etc.

1° *Analyse des os retrouvés dans la cheminée de la buanderie.* — Quelques fragments pulvérulents de la boîte n° 2, pesant 0^{gr},475, ont été analysés par la méthode décrite, d'où résulte la composition en centièmes :

Phosphate de chaux.....	72
Carbonate de chaux.....	17
Reste de matière organique.....	11
Total.....	100

2° *Examen des parties de cendre agglutinées.* — La matière constituant de petites masses en boule, plus blanches que la cendre, nous a présenté les caractères suivants :

1° Chauffée dans un tube à essai avec de la potasse, elle dégage de l'ammoniaque.

2° Un petit fragment gros comme une tête d'épingle, grisâtre, chauffé sur du charbon à la flamme du chalumeau, s'est racorni, et a brûlé en dégageant la même odeur que les matières organiques.

3° Une petite quantité a été dissoute dans l'acide azotique, la liqueur filtrée, chauffée dans un tube avec du molybdate d'ammoniaque, a donné, par l'ébullition, un précipité grenu, jaune, très abondant, caractéristique des phosphates.

Un poids dix fois plus considérable de cendre, d'apparence ordinaire, prise dans la caisse, traitée de la même manière, n'a pas donné de précipité par le molybdate d'ammoniaque.

Ces petites masses retrouvées dans la cendre résultent de cendre d'un foyer, de cendre d'os ou de cartilage, et de matière animale incomplètement incinérée, agglutinée ensemble.

3° *Examen du linge.* — Le chiffon de coton, de plusieurs pièces cousues, enfoui dans la cendre de la caisse n° 2, présente sur toute sa surface une maculation générale : les taches ont un reflet rougeâtre ; des petites bandes découpées en lanières minces ont

été plongées dans l'eau distillée au fond de tubes d'essai : après trois jours, le linge n'avait rien cédé à l'eau qui est restée claire ; la liqueur chauffée se trouble et le coagulum disparaît quand on ajoute de l'acide acétique.

Il est possible, même probable, que les taches résultent du sang : toutefois le linge est resté enfoui plusieurs jours, dans la cendre humide ; le résultat est le même quoique moins complet que s'il avait été passé à la lessive, les sels alcalins de la cendre ont dissous, entraîné ou transformé les éléments du sang, qu'on ne saurait retrouver actuellement.

K. — Infanticides par défaut des soins nécessaires.

68. Asphyxie par défaut de soins. Matières fécales dans l'estomac. — Je soussigné, Paul Brouardel, commis par M. le substitut de M. le procureur de la République près le tribunal de première instance du département de la Seine, en vertu d'une ordonnance, en date du 19 décembre 1881, ainsi conçue :

« Vu les articles 32 et 43 du code d'instruction criminelle et le procès-verbal dressé le 18 décembre 1881, par M. le commissaire de police de Boulogne, constatant l'envoi à la Morgue du cadavre d'un enfant nouveau-né du sexe féminin, dont est accouchée la fille L..., laquelle est actuellement consignée à l'Hôtel-Dieu.

« Commettons M. le Dr Brouardel, à l'effet de procéder à l'autopsie du cadavre, de rechercher les causes de la mort, de procéder également à la visite de la fille L..., et de constater tous indices de crime ou délit. »

Serment préalablement prêté, ai procédé à cette autopsie le 20 décembre 1881 et à l'examen de la fille L... les 21 et 29 décembre 1881.

I. Autopsie d'un nouveau-né le 28 décembre 1881. — Le cadavre est celui d'un enfant nouveau-né du sexe féminin. Il mesure dans sa longueur totale 52 centimètres et pèse 3^k¹¹,150. Le cordon ombilical, encore adhérent à l'ombilic, mesure 30 centimètres et paraît avoir été arraché ; il ne présente pas une ligne de section nette. Il ne porte pas de ligature.

Cet enfant est vigoureux, les cheveux sont développés, et les ongles affleurent les doigts.

On ne trouve aucune trace de violence, d'ecchymoses, de coups d'ongle, de contusion, sur la peau de la face et du cou. Dans le tissu cellulaire sous-cutané du cou, il n'y a aucune suffusion sanguine. Pas d'ecchymoses sous-conjonctivales.

Sous le cuir chevelu se trouvent des ecchymoses ponctuées multiples.

A la partie postérieure de la région occipitale se trouve une bosse séro-sanguine assez volumineuse.

Il n'y a pas de fracture des os du crâne.

Le cerveau est très congestionné. Les membranes qui entourent le bulbe et le cervelet sont infiltrées de sang.

Dans l'arrière-bouche, le larynx et le pharynx on ne trouve pas de corps étrangers. La trachée contient un peu de mousse rougeâtre.

Les plèvres pariétales sont tatouées par un certain nombre d'ecchymoses sous-pleurales. Les poumons sont couverts d'un piqueté d'ecchymoses sous-pleurales. Jetés dans l'eau, ils nagent ainsi que leurs fragments. Ces derniers pressés sous l'eau font sourdre à la surface du liquide un certain nombre de fines bulles d'air dont la réunion forme de véritables plaques de mousse.

Les cavités du cœur sont pleines de sang liquide.

L'estomac contient de l'air et renferme 10 à 15 grammes de sang. Ce sang a été examiné au microscope. On aperçoit dans la préparation au milieu d'une infinité de globules sanguins très bien conservés, un assez grand nombre de corps étrangers. Pour mieux étudier ceux-ci, on détruit les hématies en ajoutant un peu d'eau à la préparation, et on distingue alors très nettement des débris de végétaux constitués par de longues fibres à trachées, par de grandes cellules polygonales à parois épaisses, par des poils végétaux; on rencontre aussi quelques cristaux de phosphate ammoniac-magnésien et une assez grande quantité de matière amorphe, finement granuleuse et colorée en jaune. Ces corps proviennent de matières fécales; du reste le sang retiré de l'estomac exhale l'odeur propre à ces matières, et sur la préparation destinée à l'examen microscopique, on peut apercevoir à l'œil nu en comprimant légèrement la lamelle couvre-objet, des stries d'un jaune brunâtre tranchant sur la couleur rouge du sang. — Le contenu de l'estomac est donc constitué par du sang mélangé à une petite quantité de matières fécales d'adulte.

Le foie est gros et paraît sain.

Les reins et la rate sont sains.

Les dernières parties du gros intestin sont remplies de méconium.

Le point d'ossification du fémur est très développé, il mesure environ 4 millimètres de diamètre, mais sans continuité avec la diaphyse du fémur.

La mâchoire inférieure présente cinq alvéoles nettement cloisonnés.

Conclusions. — 1° Le cadavre soumis à notre examen est celui d'un nouveau-né du sexe féminin, arrivé au terme normal de la gestation, ou près du terme normal, sûrement à huit mois et demi.

2° Cet enfant a largement respiré.

3° Il a ingurgité une certaine quantité de sang et de matières fécales. Il est donc resté après sa naissance un certain temps la face plongée dans les liquides et excréments perdus par la mère au moment de l'accouchement.

4° La mort est le résultat d'une asphyxie. Celle-ci peut avoir eu pour cause une submersion incomplète, telle que l'immersion de la face dans les liquides perdus par la mère pendant l'accouchement.

5° Cet enfant ne porte sur le corps aucune trace de violence.

II. *Examen de la fille L...*, les 21 et 29 décembre 1881. — La fille L..., âgée de vingt-un ans, est grande et vigoureuse. Elle déclare avoir habituellement d'une bonne santé et n'avoir eu qu'une seule grossesse. Elle nous déclare que, dans la nuit du 16 au 17 décembre, elle aurait été prise subitement d'une douleur assez vive dans le ventre, puis qu'elle serait accouchée.

Presque aussitôt après cet accouchement, elle se serait endormie et en se réveillant elle aurait aperçu son enfant placé entre ses jambes et ne donnant plus signe de vie.

Elle déclare toutefois qu'elle aurait entendu son enfant crier, sans préciser le moment où ce cri aurait été poussé. Elle ne saurait pas comment le cordon a été rompu.

Elle aurait perdu peu de sang et serait venue à l'Hôtel-Dieu presque aussitôt, emportant le cadavre de son enfant avec elle. Le délivre serait sorti de suite et une fois à l'hôpital elle aurait perdu beaucoup de sang.

Lors de notre première visite, le 21 décembre, nous avons trouvé la fille L... couchée au n° 10 de la salle Sainte-Madeleine. Elle avait à ce moment un peu de fièvre et perdait un peu de sang. Les seins contiennent un peu de lait. On trouve très peu de vergetures sur le ventre. Le corps de l'utérus dépasse de deux travers de doigt le pubis. Le bassin est large. Cette fille déclare ne pas avoir d'appétit et très peu de sommeil.

Aujourd'hui 29 décembre, elle se lève, mange et dort bien et ne perd plus de sang. La fièvre a complètement disparu. L'utérus a repris sa position normale.

Le récit que la fille L... fait de cet accouchement présente plusieurs invraisemblances. L'accouchement n'aurait provoqué qu'une seule douleur. Il faut remarquer que cette fille est primipare, que l'enfant était très volumineux, qu'il existait dans la région

occipitale une bosse séro-sanguine. Cette bosse prouve que l'enfant s'est présenté par la tête, et que le travail de l'accouchement a certainement été prolongé (plusieurs heures probablement).

Le sommeil qui se serait emparé de la fille L... après son accouchement ne pourrait s'expliquer, s'il a réellement existé, que par l'épuisement causé par un travail prolongé. Il semble peu probable que ce sommeil ait envahi instantanément la fille L..., car elle sait que son enfant a crié, et elle a eu le temps d'arracher le cordon.

De nos diverses constatations il résulte :

1° Que la fille L... est récemment accouchée.

2° Que le travail de l'accouchement a eu une durée assez longue, que l'on peut estimer à une heure au moins.

3° Qu'il n'est pas démontré et qu'il semble peu probable qu'un sommeil impérieux se soit emparé de cette fille assez rapidement après l'accouchement, pour qu'elle ait été dans l'impossibilité de donner à son enfant les soins nécessaires pour l'empêcher de périr asphyxié par immersion de la face dans les liquides provenant de l'accouchement.

69. Infanticide par défaut de soins. — A. AUTOPSIE DE L'ENFANT.

— Je soussigné, Paul Brouardel, commis par M. Thibierge, substitut de M. le procureur de la République près le tribunal de première instance du département de la Seine, en vertu d'une ordonnance, en date du 4 août 1885, ainsi conçue :

« Vu les articles 32 et 43 du code d'instruction criminelle et le procès-verbal dressé le 3 août 1885, par M. le commissaire de police de Pantin, constatant le transport à la Morgue du cadavre d'un enfant nouveau-né du sexe féminin.

« Commettons M. le Dr Brouardel à l'effet de procéder à l'autopsie du cadavre, de rechercher les causes de la mort et de constater tous indices de crime ou délit. »

Serment préalablement prêté, ai procédé à cette autopsie le 7 août 1885.

Le cadavre est celui d'un enfant nouveau-né, du sexe féminin, pesant 1^k1,820 et mesurant 44 centimètres de longueur totale. Le cordon ombilical mesure 13 centimètres de longueur, il présente une ligne de section parfaitement nette et ne porte pas de ligature.

Les ongles affleurent à peine l'extrémité de la pulpe des doigts et le cuir chevelu est recouvert de quelques petits cheveux.

Le diamètre antéro-postérieur de la tête mesure 98 millimètres et le diamètre bi-pariétal 87.

Il n'y a aucune trace de violence sur les différentes parties du corps.

Sous le cuir chevelu, il n'y a ni épanchement sanguin, ni ecchymoses sous-épicraniennes, ni bosse séro-sanguine. Les os du crâne ne sont pas fracturés. Le cerveau est congestionné. Sous la tente du cervelet, il existe un petit épanchement sanguin dans l'arachnoïde.

A l'ouverture de l'abdomen on constate que la face convexe du diaphragme remonte jusqu'à la hauteur de la cinquième côte.

Il n'y a pas de corps étranger dans l'arrière-cavité de la bouche.

L'œsophage est sain. La trachée contient un peu de mucus aéré. Le thymus est très développé et pèse 10 grammes. Les poumons sont très congestionnés, ils présentent une teinte foncée ne permettant pas de constater s'il y a des ecchymoses sous-pleurales. Plongés dans l'eau, ils ne surnagent pas; il en est de même des fragments, mais ces derniers, pressés sous l'eau, laissent sourdre des bronches quelques fines bulles d'air qui viennent éclater à la surface du liquide.

On distingue quelques ecchymoses sur la plèvre pariétale, ainsi que des ecchymoses sus-diaphragmatiques.

Sur le cœur, il existe des ecchymoses sous-péricardiques. Les cavités du cœur contiennent un peu de sang liquide et les valves sont saines.

L'estomac renferme quelques bulles d'air et un peu de mucosité.

Le foie, la rate et les reins sont sains.

Les intestins plongés dans l'eau (épreuve de Breslau) surnagent incomplètement. Le méconium occupe le gros intestin.

Le sternum présente cinq points d'ossification.

Le calcanéum et l'astragale présentent chacun un point d'ossification très développé.

Le point d'ossification des condyles de l'extrémité inférieure du fémur est très peu développé, et ne mesure que 2 millimètres de diamètre.

Le maxillaire inférieur présente quatre alvéoles nettement cloisonnés.

Le placenta, qui est placé dans un bocal à part, pèse 400 grammes et il mesure 15 centimètres de diamètre sur 16. Le cordon qui lui est adhérent mesure 31 centimètres. Son extrémité libre est nettement sectionnée.

Conclusions. -- 1° Le cadavre est celui d'un enfant du sexe féminin, né environ trois semaines ou un mois avant le terme normal de la grossesse.

2° Bien que les poumons soumis à la docimasie ne surnagent pas, la présence de quelques bulles d'air dans les alvéoles pulmonaires doit faire penser que cet enfant a fait quelques inspirations. La congestion des poumons peut dépendre de l'établissement incomplet de la respiration par faiblesse congénitale ou d'une gêne apportée à cette fonction par l'application d'un obstacle à l'orifice des voies respiratoires, tels qu'un oreiller, un morceau de linge, etc.

3° L'absence de ligature du cordon prouve que cet enfant n'a pas reçu au moment de sa naissance les soins nécessaires.

B. EXAMEN DE LA MÈRE. — Je soussigné, Paul Brouardel, commis par M. Georges Persac, juge d'instruction près le tribunal de première instance du département de la Seine, en vertu d'une ordonnance, en date du 5 août 1885, ainsi conçue :

« Vu la procédure commencée contre la fille G... (Euphémie-Marie), actuellement à l'hôpital Lariboisière, inculpée d'avoir commis le crime d'infanticide.

« Attendu la nécessité de constater judiciairement l'état où se trouve en ce moment la nommée G...

« Ordonnons qu'il y sera procédé par M. le D^r Brouardel, lequel après avoir reconnu l'état où se trouve la fille G..., dira à quel moment elle est accouchée, et si l'accouchement a été naturel. »

Serment préalablement prêté, ai procédé à cet examen le 9 août 1885.

La fille G... (Euphémie), âgée de vingt-quatre ans, paraît grande et vigoureuse. Cette fille nous déclare avoir toujours eu une excellente santé. Elle n'aurait pas eu de grossesse antérieure. Régulièrement menstruée, elle aurait eu ses règles pour la dernière fois le 25 décembre dernier.

Sa grossesse aurait suivi une marche régulière. Le dimanche 2 août, alors qu'elle se trouvait dans un grenier, elle aurait été prise de coliques et serait accouchée le 3 au matin. Cette fille nous déclare que l'accouchement aurait été très rapide. Après la sortie de l'enfant elle l'aurait gardé entre ses jambes, adhérent au cordon, pendant une heure environ. L'enfant aurait crié pendant près d'une heure, puis serait mort. Ce n'aurait été qu'après la mort de l'enfant que le cordon aurait été coupé et le délivre retiré par une sage-femme.

Actuellement nous constatons que les seins sont développés et contiennent du lait que l'on fait sourdre par la pression des seins. Les aréoles sont pigmentées. La peau du ventre présente de nombreuses vergetures rougeâtres et récentes. Les lochies coulent et n'ont aucune odeur spéciale. Il n'y a pas de fièvre.

Conclusions. — 1° La fille G... (Euphémie) est récemment accouchée. La date de son accouchement paraît remonter à une huitaine de jours environ.

2° Les déclarations de la fille G... sont conformes avec les constatations faites à l'autopsie de son enfant.

3° Rien ne démontre que l'accouchement ait été prolongé ou difficile. Le volume de l'enfant a dû rendre le travail plus rapide. L'accouchement a donc pu se faire naturellement et sans aide.

70. Ligature défectueuse du cordon. Mort par hémorragie ombilicale. — Je soussigné, Paul Brouardel, commis par M. Feuilleley, substitut de M. le procureur de la République près le tribunal de première instance du département de la Seine, en vertu d'une ordonnance, en date du 11 janvier 1882, ainsi conçue :

« Vu les articles 32 et 43 du code d'instruction criminelle et le procès-verbal dressé le 10 janvier 1882, par M. le commissaire de police de Saint-Denis Sud, constatant l'envoi à la Morgue du cadavre de P... (Hermance-Jeanne), née le même jour.

« Attendu qu'il importe de déterminer les causes de la mort.

« Commettons M. le Dr Brouardel, à l'effet de procéder à l'autopsie du cadavre, de rechercher les causes de la mort et de constater tous indices de crime ou délit. »

Serment préalablement prêté, ai procédé à cette autopsie le 13 janvier 1882.

Le cadavre est celui d'un enfant nouveau-né du sexe féminin, la putréfaction n'est pas commencée et la rigidité cadavérique a complètement disparu. Cette enfant pèse 2^{kg} 250. Sa longueur totale est de 50 centimètres.

Les ongles n'affleurent pas, aux pieds, la pulpe des orteils, et aux mains ils dépassent la pulpe des doigts.

Le cadavre est recouvert dans sa moitié inférieure par du sang coagulé et desséché ; le corps est complètement *exsangue*, d'une pâleur extrême.

Le cordon ombilical est coupé à 1 centimètre et demi de son insertion à l'ombilic, il est entouré par un fil un peu fort qui l'entoure quatre fois et dont le dernier tour est fixé par un nœud doublé. La ligature assez lâche ne serre plus le cordon, mais ce fait peut être la conséquence naturelle de la dessiccation *post mortem* du cordon ombilical.

Sur la conjonctive oculaire gauche se trouve une petite ecchymose.

Sur la surface du corps, notamment autour du cou, de la bouche, on ne trouve ni coups d'ongles, ni érosions, ni ecchymoses, ni traces de violence.

Sous le cuir chevelu, un vaste épanchement sanguin occupe toute la région occipitale, mais il n'y a pas de fracture du crâne, ni à ce niveau ni sur les autres parties du crâne.

Le cerveau est complètement exsangue et l'on trouve entre les deux lobes de l'encéphale, au-dessus du cervelet, un énorme caillot sanguin rouge et mou. Les mailles de la pie-mère à ce niveau sont infiltrées de sang coagulé.

La trachée et l'œsophage ne contiennent pas de liquide ni de corps étranger. Sur le larynx, au niveau des cordes vocales, se trouve une petite ecchymose rosée.

La plèvre droite renferme environ 30 à 40 grammes de liquide citrin.

Les poumons sont exsangues, leur surface est tatouée par de larges ecchymoses pleurales très apparentes par suite de l'exsanguinité des poumons. Les poumons sont très peu crépitants. Jetés dans l'eau avec le cœur, ils surnagent ainsi que leurs fragments; ces derniers pressés sous l'eau font soudre des bulles d'air qui viennent se réunir sous forme de plaques de mousse à la surface du liquide.

Sur le péricarde se trouve une petite ecchymose ponctuée. Le cœur est absolument vide de caillot et de sang liquide. Ses valves sont saines.

L'estomac renferme quelques gaz et très peu de liquide jaunâtre.

Le foie est gros, pâle et exsangue.

La rate est normale; elle n'est pas diffléente.

Les reins sont congestionnés.

Les intestins sont petits, jetés dans l'eau, ils surnagent, et contiennent encore un peu de méconium dans la dernière partie du gros intestin.

La mâchoire inférieure présente cinq alvéoles nettement cloisonnés.

Le condyle de l'extrémité inférieure du fémur présente un point d'ossification qui mesure environ 3 millimètres de diamètre.

Conclusions. — 1° Cette enfant est née au terme normal de la grossesse.

2° Elle a largement respiré.

3° L'accouchement a dû être pénible, comme tendent à le faire supposer la large bosse séro-sanguine de la région occipitale et le développement de l'enfant.

4° Sous l'influence du travail de l'accouchement, il s'est fait dans les méninges une hémorragie assez abondante.

5° Celle-ci était par elle-même d'une gravité suffisante pour mettre en danger les jours de l'enfant.

6° Elle a eu une autre conséquence, elle a déterminé une gêne de la respiration et par suite une gêne de la circulation sanguine pulmonaire.

7° Le sang, gêné dans son cours vers le poumon, a reflué vers la veine ombilicale et malheureusement il a trouvé en ce point une ligature insuffisante; par suite il y a eu une hémorrhagie ombilicale abondante.

8° Le cordon en effet a été coupé en un point trop rapproché de l'abdomen (1 centimètre demi) et le nœud a été mollement arrêté.

9° Par conséquent, si le sang n'avait éprouvé aucune gêne dans son parcours intra-pulmonaire, il n'y aurait très probablement pas eu d'hémorrhagie ombilicale, et si la ligature avait été bien appliquée cette hémorrhagie n'aurait certainement pu se produire.

10° *En résumé.* — Cette enfant a subi par le fait de l'accouchement une lésion grave de l'encéphale, cette lésion n'était probablement pas mortelle. Cette hémorrhagie a déterminé une congestion des poumons, celle-ci prédisposait à l'hémorrhagie ombilicale.

Cette dernière n'aurait pu se produire si la ligature ombilicale avait été faite suivant les règles de l'art.

L. — Examen de débris isolés et de squelettes de nouveau-nés.

71. *Examen d'un fragment de nouveau-né.* — Je soussigné, Paul Brouardel, commis par M. Ditte, substitut de M. le procureur de la République près le tribunal de première instance du département de la Seine, en vertu d'une ordonnance, en date du 2 décembre 1884, ainsi conçue :

« Vu les articles 32 et 43 du code d'instruction criminelle et le procès-verbal dressé le 1^{er} décembre 1884 par M. le commissaire de police du quartier de Saint-Denis Nord, constatant le transport à la Morgue de la cuisse d'un enfant du sexe féminin trouvé en Seine, à Épinay.

« Commettons M. le Dr Brouardel, à l'effet de procéder à l'autopsie du cadavre, de rechercher les causes de la mort et de constater tous indices de crime ou délit. »

Serment préalablement prêté, ai procédé à cette autopsie le 5 décembre 1884.

Ce fragment humain est constitué par le membre inférieur gauche d'un jeune enfant nouveau-né. Il est dans un état de putréfaction très avancé, et ne présente aucune partie des organes génitaux tant internes qu'externes permettant de constater le sexe de l'enfant

auquel appartenait le membre inférieur. Il pèse 178 grammes, et est en dégénérescence graisseuse, saponifié en assez grande quantité.

Les ongles affleurent l'extrémité des orteils.

Le calcaneum et l'astragale présentent chacun un point d'ossification très développé.

Les condyles de l'extrémité inférieure du fémur présentent un point d'ossification mesurant environ 2 millimètres de diamètre.

La partie supérieure de ce membre ne présente pas une ligne de section parfaitement nette, elle est un peu dilacérée.

Conclusions. — 1° Le fragment humain soumis à notre examen constitue le membre inférieur gauche d'un jeune enfant.

2° L'enfant auquel appartenait ce membre était arrivé au terme normal de la gestation ou à une époque voisine du terme, mais avait certainement dépassé huit mois et demi de vie intra-utérine.

3° D'après l'état de putréfaction, et la transformation, en partie, en gras de cadavre de ce fragment humain, on peut conclure qu'il a séjourné plusieurs mois dans l'eau.

72. Examen d'un fragment de nouveau-né. — Je soussigné, Paul Brouardel, commis par M. Calary, substitut de M. le procureur de la République près le tribunal de première instance du département de la Seine, en vertu d'une ordonnance, en date du 17 février 1880, ainsi conçue :

« Vu les articles 32 et 43 du code d'instruction criminelle et le procès-verbal dressé le 16 février 1880, par M. le commissaire de police de Charenton-le-Pont, constatant la découverte dans la Seine d'une main d'enfant avec son avant-bras, et son transport à la Morgue.

« Commettons M. le Dr Brouardel, à l'effet de procéder à l'autopsie de ce débris humain, de rechercher les causes de la mort et de constater tous indices de crime ou délit. »

Serment préalablement prêté, ai procédé à cette autopsie, le 18 février 1880.

Ce fragment se compose d'une main et d'un avant-bras droits; il est détaché de la partie supérieure du membre au niveau de l'articulation du coude et l'apophyse olécrânienne de l'os cubitus manque totalement.

La longueur de la portion restante du cubitus est de 62 millimètres et celle du radius, qui est intact, de 63. Ces deux os ne présentent de point d'ossification qu'à leur partie moyenne.

La peau qui recouvre cette main et cet avant-bras est complètement transformée en gras de cadavre; les muscles sous-jacents

sont moins altérés, la structure de leur tissu est encore très reconnaissable, et ils se laissent décomposer en fibres. Entre eux et la peau, se trouvent plusieurs larves d'insectes.

Sur la peau on ne constate aucune lésion ou trace de violence.

Conclusions. — 1° Le fragment de membre supérieur examiné est composé de l'avant-bras et de la main droite d'un enfant nouveau-né, ou de celui d'un fœtus arrivé au terme de la grossesse.

2° Ce fragment a séjourné dans l'eau pendant un temps qui peut être évalué à six semaines ou deux mois.

73. Examen d'os de nouveau-né à terme. Infraction aux lois sur les inhumations. — Je soussigné, Paul Brouardel, commis par le tribunal de première instance du département de la Seine, onzième chambre, en vertu d'un jugement du 28 août 1888, ainsi conçu :

« M. le procureur de la République, plaignant et demandeur, d'une part.

« Et D... (Charles-Hyacinthe), quarante-quatre ans, directeur d'usine, demeurant à Boulogne-Billancourt.

« Infraction à la loi sur les inhumations.

« Le tribunal après en avoir délibéré conformément à la loi.

« Attendu qu'il importe de recourir à une expertise. — Avant faire droit. Commet le Dr Brouardel, qui serment préalablement prêté entre les mains du président de cette chambre, examinera les ossements placés sous scellés, et dira s'ils composaient un fœtus ou constituaient déjà un corps formé. De tout quoi, ledit expert dressera procès-verbal de rapport qu'il déposera au greffe de cette chambre, pour être statué ensuite ce qu'il appartiendra. »

Serment préalablement prêté, ai procédé à l'examen du scellé.

Scellé unique. — « Deux os provenant du cadavre d'un enfant nouveau-né et dont l'un, le plus gros, mesure 63 millimètres de longueur et l'autre, 60 millimètres seulement. Ces ossements ont été trouvés dans un terrain dépendant de l'usine Lesage, où ils avaient été enterrés par ordre du sieur D....

« Le commissaire de police.

« Illisible. »

Les deux os, placés sous scellés, sont en partie recouverts d'une petite couche de terre adhérente. L'un de ces os, le plus gros, mesure 63 millimètres de longueur, il est dépourvu de ses épiphyses. L'autre os ne mesure que 60 millimètres de longueur, il est long et grêle et également dépourvu de ses épiphyses.

Comparés à des os d'enfants nouveau-nés conservés dans le

musée médico-légal, ces deux os sont identiques, comme longneur, à ceux des enfants nouveau-nés arrivés au terme ou à une époque voisine du terme de la vie intra-utérine. Le premier de ces os, le plus gros, est un tibia dépourvu de ses deux extrémités; le second est un péroné.

Conclusions. — Les deux os placés sous scellés représentent le tibia et le péroné d'un enfant nouveau-né à terme ou à une époque voisine du terme normal de la gestation.

74. Examen de quatre squelettes trouvés dans des fosses d'aisances. — Nous soussignés, Paul Brouardel, et P. Mégnin, président de la Société entomologique de France, commis par M. Habert, juge d'instruction près le tribunal de première instance du département de la Seine, en vertu d'une ordonnance, en date du 14 octobre 1885, ainsi conçue :

« Vu la commission rogatoire de M. le juge d'instruction de Châteaudun, en date du 12 octobre courant, dans la procédure en instruction contre la femme D..., née N..., inculpée d'infanticide, détenue.

« Avons appelé par-devant nous MM. Brouardel et Mégnin, experts nommés par le juge d'instruction de Châteaudun, aux fins de sou ordonnance à même date, à l'effet de recevoir leur serment.»

La commission rogatoire de M. le juge d'instruction de Châteaudun, en date du 12 octobre 1885, est ainsi conçue :

« Vu la procédure commencée contre N... (Léonie), femme D..., âgée de quarante-trois ans, demeurant à Châteaudun, détenue, inculpée d'infanticide.

« Attendu que la femme D..., qui, le 8 septembre dernier, a donné la mort à son enfant nouveau-né, ainsi d'ailleurs qu'elle l'a reconnu, aurait, d'après les renseignements recueillis dans l'information, commis d'autres infanticides dans le courant des années précédentes;

« Attendu que des recherches faites : 1° dans la fosse d'aisances de la maison sise rue de la Madeleine, n° 12, à Châteaudun, dans laquelle elle a occupé un appartement pendant un peu plus de quatre ans, du 24 juin 1881 au 5 septembre 1885; 2° dans la fosse d'aisances de la maison rue de la Madeleine, n° 27, dans laquelle elle a demeuré antérieurement, pendant trois ans, du 24 juin 1878 au 24 juin 1884, ont amené la découverte, dans la première de ces fosses, d'un certain nombre d'ossements dont la réunion paraît pouvoir constituer les squelettes ou une partie des squelettes de plusieurs enfants et, dans la seconde, d'ossements d'un ou de plusieurs enfants.

« Attendu que la femme D... a reconnu qu'elle était accouchée, le 1^{er} mars 1882, après une grossesse de sept à huit mois, de deux enfants; mais qu'elle prétend que ces enfants étaient mort-nés; qu'en outre elle a déclaré qu'au mois d'août 1883, « elle était accouchée d'un enfant vivant, qui était tombé dans le vase de nuit sur lequel elle était assise et qu'elle avait fait mourir par immersion, en le laissant volontairement plongé dans le sang qui remplissait le vase de nuit »; qu'elle soutient enfin que, du 24 juin 1878 au 24 juin 1881, elle n'a pas été enceinte; attendu que la découverte d'ossements dans la fosse de la maison qu'elle a occupée pendant cet intervalle de temps, rue de la Madeleine, n° 27, semble indiquer qu'elle ne dit pas la vérité.

« Commettons M. le Dr Brouardel et M. Mégnin.

« Lesquels, serment préalablement prêté, examineront les ossements dont il est parlé ci-dessus; donneront leur avis sur les points suivants :

« 1^o Quelle est la *nature des ossements* trouvés dans chacune des fosses d'aisances? Leur réunion peut-elle former un ou plusieurs squelettes d'enfants?

« 2^o Quel est le *nombre des enfants* qui ont été jetés dans chacune des fosses?

« 3^o Ces enfants étaient-ils *nés à terme ou avant terme*? Et, dans ce dernier cas, quelle a été la *durée de la grossesse*?

« 4^o Quelle est, au moins approximativement, la *date de la mort* de chacun des enfants? *Deux* d'entre eux ont-ils été jetés à la *même époque* dans l'une des fosses?

« 5^o La mort des enfants est-elle survenue : 1^o pour ceux dont les ossements ont été trouvés rue de la Madeleine, n° 12, depuis quatre ans au plus? 2^o pour ceux dont les ossements ont été trouvés rue de la Madeleine, n° 27, depuis sept ans au maximum?

« 6^o Enfin, pour le cas où certains ossements auraient disparu, ceux qui restent paraissent-ils avoir été placés dans le feu, circonstance qui indiquerait que l'inculpée a détruit une partie des cadavres, en les soumettant à l'action du feu?

« MM. les experts voudront bien fournir en outre toutes les indications qui leur paraîtraient utiles à la découverte de la vérité. De quoi il sera dressé un rapport qui nous sera envoyé le plus tôt possible.

« Châteaudun, le 12 octobre 1885.

« L.-FERNAND CHESNEY. »

Une deuxième commission rogatoire, en date du 21 octobre 1885, est ainsi conçue :

« Nous, L.-Fernand Chesney, juge d'instruction près le tribunal de Châteaudun.

« Vu la procédure suivie contre :

« 1^o Léonie N..., femme D..., demeurant à Châteaudun ;

« 2^o Roméo R..., professeur de musique, id.

« Détenus, inculpés d'infanticide et complicité :

« Pour faire suite à notre précédente ordonnance, dans laquelle nous avons commis MM. Brouardel et Mégnin, à l'effet d'examiner des ossements trouvés dans les fosses d'aisances des maisons sises rue de la Madeleine, n^o 12, et rue de la Madeleine, n^o 27, et de fournir toutes indications utiles au point de vue de l'inculpation d'infanticide.

« Attendu que les ossements ont également été trouvés dans la fosse d'aisances d'une maison, sise rue du Guichet, à Châteaudun, et dans laquelle la femme D... a demeuré pendant six ans, de 1871 au mois de juin 1876.

« Attendu qu'il y a lieu de soumettre ces ossements à l'examen des mêmes experts.

« Commettons MM. Brouardel et Mégnin, à l'effet d'examiner les ossements trouvés dans la maison sise rue du Guichet ; dire si ces ossements peuvent former un ou plusieurs squelettes d'enfants, et donner, au surplus, leur avis, sur tous les points indiqués dans notre précédente ordonnance. »

Serment préalablement prêté, avons procédé à cette expertise.

Les scellés nous ont été remis en deux fois : le premier, remis à la suite de l'ordonnance du 12 octobre 1885, était constitué par une boîte en bois mesurant 40 centimètres de longueur sur 27 centimètres de largeur et 22 centimètres de hauteur ; le deuxième, remis à la suite de l'ordonnance du 21 octobre 1885, était constitué par une boîte en bois de 33 centimètres de longueur, sur 22 de largeur et 20 de hauteur.

Chacune de ces boîtes, munie d'une poignée en cuivre, placée à la partie médiane du couvercle, et d'une serrure, portait une étiquette avec l'adresse de M. le procureur de la République de Paris et la mention « très fragile ». Les scellés étaient intacts.

Dans chacune de ces boîtes, nous avons trouvé un certain nombre de petits os et nous pouvons dès maintenant dire que les os qui se trouvaient dans la plus petite boîte, deuxième envoi, appartenaient exclusivement à des volailles, des lapins, des moutons et des poissons.

Les ossements qui composent le scellé principal (1^{er} envoi) sont séparés en deux catégories : 1^o ossements trouvés dans la fosse d'aisances du sieur Roméo R..., rue de la Madeleine, n^o 27, et

2° ossements trouvés dans la fosse de la rue de la Madeleine, 12. Ces différents ossements sont séparés par une grande feuille de papier d'emballage; les premiers, ceux trouvés rue de la Madeleine, 27, occupent la partie supérieure de la boîte, et les autres la partie inférieure.

1° *Ossements trouvés rue de la Madeleine, 27.*

Les ossements trouvés dans cette fosse appartiennent pour le plus grand nombre à des animaux domestiques : lapins de choux, de garenne, volaille, chat, débris de homard, quelques os de porc et de mouton, dont une dent de porc.

Au milieu de tous ces os, nous trouvons des os ayant appartenu à un fœtus humain, on distingue très nettement :

- 1° Un pariétal droit.
- 2° Un occipital.
- 3° Un frontal droit.
- 4° Un temporal droit.
- 5° Un rocher droit.
- 6° La moitié gauche d'un maxillaire inférieur, présentant quatre alvéoles nettement cloisonnés.
- 7° Un fémur gauche.
- 8° Un tibia gauche.
- 9° Un péroné.
- 10° Un humérus gauche.
- 11° Deux radius (un droit et un gauche).

Tous les os longs sont dépourvus de leurs épiphyses, leurs dimensions sont celles des os d'un enfant nouveau-né arrivé au terme normal de la grossesse ou à une époque voisine du terme. Le cloisonnement en quatre alvéoles distincts de la moitié du maxillaire inférieur, permet d'affirmer que cet os appartenait à un nouveau-né arrivé à une époque voisine du terme de la grossesse sinon à terme.

2° *Ossements trouvés rue de la Madeleine, 12.*

Les ossements trouvés rue de la Madeleine, 12, sont beaucoup plus nombreux. Le plus grand nombre de ces os appartenait à des animaux, d'autres sont des os de fœtus humain.

Parmi les premiers, on trouve des os de lièvres, de lapins, de volailles, d'agneau ou cabri, des os de boucherie, des débris de poissons et de homard.

Les os de fœtus humains sont nombreux, nous les avons classés par régions et nous avons trouvé :

- 1° Six pariétaux (trois droits et trois gauches).
- 2° Trois occipitaux.
- 3° Six frontaux (trois droits et trois gauches).

- 4° Deux temporaux et rochers (un droit et un gauche).
- 5° Deux grandes ailes du sphénoïde (droite et gauche).
- 6° Deux moitiés droites du maxillaire supérieur, dont l'une présente cinq alvéoles nettement cloisonnés.
- 7° Deux arcs vertébraux.
- 8° Cinq côtes (trois gauches et deux droites).
- 9° Un iléum droit.
- 10° Quatre fémurs (trois gauches, un droit).
- 11° Quatre tibias (trois gauches, un droit).
- 12° Trois péronés.
- 13° Deux humérus (un droit et un gauche).
- 14° Trois cubitus (deux gauches et un droit).
- 15° Deux radius (droits).

Sur aucun de ces ossements nous n'avons constaté de fractures. Ils ne présentent aucun des caractères des ossements qui ont subi une incinération plus ou moins prolongée et ces différents os semblent avoir été dépouillés des parties charnues qui les entouraient par suite d'une macération plus ou moins longue dans un liquide quelconque, tel que celui qui se trouve dans les fosses d'aisances.

Conclusions. — 1° Parmi les ossements soumis à notre examen, un certain nombre appartiennent à des squelettes de fœtus humains.

2° La nature et le nombre des os (sept pariétaux, quatre occipitaux, etc.) démontrent qu'ils proviennent de quatre squelettes de fœtus humains.

3° De ces quatre squelettes, trois ont été trouvés parmi les os recueillis dans la fosse de la rue de la Madeleine, 12, le quatrième rue de la Madeleine, 27.

4° La présence d'une moitié du maxillaire inférieur ayant quatre alvéoles nettement cloisonnés, parmi les os trouvés rue de la Madeleine, 27, permet de conclure que le fœtus auquel appartenait ce maxillaire était arrivé au terme ou à une époque voisine du terme normal de la grossesse (huit mois et demi).

5° Les dimensions des autres os sont ceux des os de nouveau-né à terme, mais ils ne présentent en dehors de leur longueur aucun caractère assez certain pour autoriser une affirmation absolue; on peut seulement dire que ces fœtus avaient certainement plus de sept mois et demi.

6° Aucun des ossements que nous avons eu à examiner n'a subi l'action du feu.

7° Ils ont été soumis à une macération prolongée, la durée de cette macération ne peut être précisée avec une certitude complète;

la rapidité de la putréfaction varie en effet suivant la nature des liquides emmagasinés dans la fosse (matières fécales et urines seules ou mélangées avec une grande quantité d'eau, ou encore mélangées avec de l'eau de savon, etc.), et avec le plus ou moins de facilité du renouvellement de l'air.

Nous pouvons déclarer seulement que nous n'avons trouvé un dépouillement aussi complet des os d'avec les parties molles, muscles et tissus fibreux que lorsque la macération avait duré plus d'un an.

75. Examen d'un squelette. — Je soussigné, Paul Brouardel, commis par M. Auguste Adam, juge d'instruction près le tribunal de première instance du département de la Seine, en vertu d'une ordonnance, en date du 9 juillet 1881, ainsi conçue :

« Vu la procédure commencée contre la nommée B... (Marie-Céline-Ursule), inculpée d'infanticide.

« Attendu la nécessité de constater judiciairement l'état où se trouvent les débris du cadavre d'enfant déposés à la Morgue.

« Ordonnons qu'il y sera procédé par M. le Dr Brouardel, lequel après avoir reconnu l'état où se trouvent les restes de l'enfant B..., déduira de cet examen toutes conclusions utiles à la manifestation de la vérité. »

Serment préalablement prêté, ai procédé à cet examen.

Après avoir soumis les différents os du cadavre de cet enfant à un nettoyage complet, nous avons pu constater que sur la longueur de ces os on ne trouve pas d'encoche, de traits laissés par un couteau ou tout autre instrument analogue, prouvant que le corps de cet enfant ait été dépecé, que les divers fragments aient été séparés par un instrument tranchant. Ajoutons que les os du crâne ne sont pas fracturés.

Pour déterminer et rendre évident que ces os appartiennent au squelette d'un nouveau-né ou d'un fœtus, et déterminer son âge, nous avons placé les différents os qui avaient été recueillis à leur place normale et nous les avons mesurés.

Il manque pour que le squelette soit entier :

L'os hyoïde.	Trois côtes gauches
Cinq corps vertébraux.	Une côte droite.
Dix-sept pédicules des vertèbres.	La clavicule droite.
Le sacrum.	Les deux omoplates.
Le coccyx.	L'humérus droit.
Le sternum.	Les deux radius.
Les cartilages costaux.	Les deux cubitus.

Les os du carpe.	Un péroné.
Les métacarpiens.	Le condyle gauche de l'occipital.
Les phalanges des mains.	Le temporal droit.
Le tibia gauche.	La moitié gauche des deux maxillaires.
Les deux rotules.	Les os propres du nez.
Les os du tarse (à l'exception d'un).	Les grandes ailes du sphénoïde.
Les métatarsiens.	Un rocher.
Les phalanges des orteils (sauf trois).	

La comparaison entre les dimensions de ces os et celle fournie par Casper, comme représentant la moyenne, donne les résultats suivants :

	Moyenne d'après Casper.	
	mm.	mm.
Hauteur de la partie verticale de l'os frontal depuis la racine du nez.....	60	56
Largeur.....	42	45
Longueur de la partie orbitale du même os..	27	25
Profondeur de la section orbitaire du frontal.	26	25
Os pariétal depuis l'angle antérieur et supérieur jusqu'à l'angle inférieur et postérieur.	79	76
Os pariétal de l'angle antérieur et inférieur jusqu'à l'angle postérieur et supérieur....	84	76
Longueur de la partie occipitale du pariétal.	52	50
— de la partie squameuse de l'os temporal.....	34	27
Longueur du maxillaire supérieur depuis les apophyses alvéolaires jusqu'au bord antérieur s'articulant avec les os propres du nez.	26	25
Longueur de chaque moitié du maxillaire inférieur.....	51	45
Hauteur du maxillaire inférieur.....	21	14
Longueur de la clavicule.....	49	36
— de l'humérus.....	70	75
— du fémur.....	80	87
— du tibia.....	68	79
— du péroné.....	65	77

Quelques-unes des différences notées dans ces résultats s'expliquent facilement par ce fait que les mensurations de Casper et Guntz ont été prises sur des squelettes dont les os longs, humérus, fémur, tibia, etc., avaient encore leurs épiphyses, tandis que sur les os qui nous ont été remis, ces épiphyses ont disparu.

Il n'en résulte pas moins qu'en tenant compte surtout des dimensions des os de la tête, pour lesquels cette cause d'erreur n'intervient pas,

On peut conclure :

1° Que ces os sont ceux d'un enfant nouveau-né arrivé au terme normal de la gestation, et l'ayant peut-être dépassé.

En effet, les dimensions de ces os relevées dans le tableau précédent prouvent que leur grandeur est constamment supérieure à la moyenne acceptée par les auteurs allemands.

2° On ne peut plus déterminer si cet enfant a ou n'a pas respiré, ni quelle est la cause de sa mort.

76. Examen de débris et d'ossements trouvés dans les cendres.

— Je soussigné, Paul Brouardel, commis par M. Habert, juge d'instruction près le tribunal de première instance du département de la Seine, en vertu d'une ordonnance, en date du 21 juillet 1881, ainsi conçue :

« Vu la commission rogatoire de M. le juge d'instruction du Blanc, en date du 20 juillet courant, dans la procédure contre la nommée R..., inculpée d'infanticide,

« Ordonnons que M. le Dr Brouardel exécutera ladite commission, serment préalablement prêté, et déposera son rapport. »

Commission rogatoire.

« Nous L.-A.-Ch. Demadières, juge d'instruction de l'arrondissement du Blanc (Indre).

« Vu la procédure en cours d'instruction contre la nommée R... (Marie-Louise), vingt-sept ans, journalière, demeurant à la Vigerie, commune de Tournon, inculpée d'infanticide.

« Attendu que les restes informes et complètement séparés d'un enfant nouveau-né ont été trouvés enveloppés dans deux linges, cachés dans un tas de cendres.

« Que les D^{rs} Doucet et Brun, appelés à les examiner et à reconstituer le cadavre pour nous donner leur opinion sur l'âge de l'enfant et répondre, si cela est possible, aux questions qui leur ont été posées, nous ont déclaré ne pouvoir pas procéder à cet examen.

« Donnons mission à M. le juge d'instruction de commettre tels experts qu'il lui plaira, à l'effet de procéder à un examen microscopique des restes du cadavre, contenus dans le pot de grès ci-joint, et nous donner, si cela leur est possible, leur opinion sur les questions suivantes :

« Si l'enfant est né viable ?

« Si l'enfant est né vivant ?

« Si l'enfant est né à terme ?

« A quelle époque remonte la mort ?

« A quelle cause elle peut être attribuée ?

« Ci-joint le rapport des D^{rs} Doucet et Brun. »

Serment préalablement prêté, ai pris connaissance du rapport médico-légal des D^{rs} Doucet et Brun, et ai procédé à l'examen des linges et débris organiques.

I. *Examen des linges et des matières qui y adhèrent.* — Ces pièces à conviction sont renfermées dans un pot de grès fermé d'un bouchon de liège, scellé à la cire et recouvert d'un papier portant l'inscription suivante :

« Pièces à conviction, affaire R... (Marie-Louise), inculpée d'infanticide.

« Le juge d'instruction,

« Illisible. »

Ce vase nous a été remis par le greffe ; après avoir constaté que les scellés étaient intacts, nous l'avons ouvert et en avons tiré deux linges couverts de nombreuses taches et d'une assez grande quantité de terre.

L'un de ces linges est en tissu épais et grossier ; en raison de la plus grande quantité de terre dont il est couvert sur toute son étendue, il paraît avoir servi d'enveloppe extérieure et recouvert l'autre linge.

Sur ce linge extérieur, on remarque près de l'un des bords, de nombreuses taches d'un vert noirâtre ; la matière de ces taches est épaisse, et en plusieurs points elle a agglutiné les faces du tissu de manière à former des plis ; en écartant ces plis, on trouve une substance ayant la consistance d'une pâte très épaisse, une coloration vert foncé, mais non pas noirâtre, et une odeur ammoniacale ; après un jour d'exposition à l'air, elle a pris en se desséchant complètement, la même couleur presque noire et le même aspect que les taches aperçues tout d'abord sur le linge. — Un peu de la matière de ces taches a été enlevé avec un scalpel et porté sur une lame de verre. Les croûtes noirâtres provenant des taches desséchées se sont dissoutes dans l'eau en lui donnant une couleur verte ; en ajoutant un peu d'acide azotique, on a vu cette couleur devenir d'abord d'un rouge franc, puis bientôt et définitivement violacée ; la même réaction s'est produite en opérant sur la matière non encore desséchée des taches. — L'examen microscopique a été pratiqué tant sur cette substance recueillie encore à l'état pâteux, que sur les taches desséchées, diluées dans un peu d'eau ; il a donné dans les deux cas les mêmes résultats. On aperçoit dans les préparations un grand nombre de corpuscules d'une couleur verte, de forme sphéroïdale ou le plus souvent ovoïde, dont les dimensions varient de 0^{mm},005 à 0^{mm},035 et 0^{mm},040. Ces corps sont très abondants et remplissent une grande

partie du champ microscopique. On aperçoit aussi plusieurs cristaux de cholestérine, nettement caractérisés par leur forme en minces lamelles transparentes à contours en escaliers et très régulièrement rectangulaires ; ces cristaux sont de petites dimensions, en moyenne $0^{\text{mm}},020$ à $0^{\text{mm}},030$; bien qu'ils soient relativement peu abondants, on en rencontre presque toujours un ou deux par champ. — On distingue aussi une assez grande quantité de globules de graisse. Le reste des éléments figurés de la préparation est constitué par des myriades de bactéries et par quelques corpuscules irréguliers d'une coloration grise ou noire provenant de la terre ou de la poussière extérieure.

Le second linge est un peu plus fin et est moins chargé de terre. Il présente des taches analogues à celles qui viennent d'être décrites. On y trouve en outre un grand nombre de poils d'une très grande finesse, d'une couleur blonde et légèrement courbés en arcs de cercle. — Quelques touffes de ces poils ont été retirées de la matière qui les agglutine, en usant de précautions pour ne pas les briser ; ils ont été ensuite lavés à l'éther, puis examinés au microscope. Ils se sont montrés alors d'une couleur jaunâtre, recouverts d'une couche de minces cellules quadrangulaires, dépourvus de canal central ; la plupart sont entiers, c'est-à-dire qu'on peut les suivre depuis leur racine ou bulbe qui est intact jusqu'à leur extrémité terminale ; celle-ci présente la forme d'une pointe extrêmement ténue qui résulte de l'amincissement graduel et parfaitement régulier de la tige du poil qui offre ainsi l'aspect d'une sorte de cône très allongé. La longueur de ces poils varie de 15 millimètres à 2 centimètres ; un petit nombre seulement dépasse cette dernière dimension. — Les caractères précédents établissent que ces poils sont des cheveux de fœtus presque à terme ou d'enfant nouveau-né.

Sur ce même linge, on trouve un ongle détaché dans son entier et parfaitement conservé avec sa forme concave, sa lunule à la base, et son extrémité amincie ; il mesure 9 millimètres de longueur. On trouve aussi un petit morceau de tissu osseux de forme trop irrégulière pour qu'on puisse reconnaître quel est l'os dont il provient.

Les deux linges sont encore couverts d'une couche de matière d'un brun noirâtre ayant la consistance d'une pâte très épaisse et comme savonneuse. C'est au milieu de cette substance que l'on trouve fixés les cheveux, l'ongle et le morceau d'os. Examinée au microscope, elle n'a montré en fait d'élément anatomique appréciable que des cellules épithéliales pavimenteuses soit réunies en groupe, soit isolées et enroulées sur elles-mêmes. Cette substance

paraît provenir ou paraît être le reliquat de la décomposition putride de tissus divers.

Conclusions. — 1° Les linges soumis à notre examen sont tachés de méconium. On y trouve adhérents des cheveux, un ongle et un morceau d'os.

2° Ces linges ont donc servi à envelopper le cadavre d'un enfant nouveau-né ou d'un fœtus. La présence du méconium et surtout la forme, la structure et les dimensions des cheveux et de l'ongle démontrent que s'il s'agit d'un fœtus, celui-ci était arrivé à peu près au terme normal de la gestation.

II. *Examen des débris organiques contenus dans le même vase.* — Ces débris comprennent des os, que nous recueillons et que nous plaçons à part, des lambeaux de peau, de tissu cellulaire et de muscles. L'un de ceux-ci est un morceau de lard de porc.

α. Le lambeau de paroi abdominale, auquel adhère un cordon long de 12 centimètres et demi, est dur, le tissu cellulaire sous-cutané est en dégénérescence de gras de cadavre. Cette décomposition, commune aux autres morceaux de chair, rend infructueuses les recherches microscopiques entreprises pour répondre aux questions posées par M. le juge d'instruction. Toutefois, leur examen à l'œil nu et leur examen microscopique ne permettent pas d'admettre que ces morceaux de chair aient été au contact d'un feu flambant, qu'ils aient brûlé en partie, ou même qu'ils aient été exposés à un feu rayonnant, aucune des parties soumises à notre examen ne présente les caractères qui appartiennent à la combustion des tissus.

β. Les os qui nous ont été remis forment deux groupes.

L'un d'eux est constitué par des os provenant d'un fœtus ou d'un nouveau-né humain. Ils ne présentent dans leur aspect rien qui les distingue des os qui ont subi la décomposition dans les conditions habituelles.

L'autre groupe est constitué par quelques-uns des os des membres abdominaux d'un fœtus ou d'un nouveau-né. Ces os sont fracturés et incomplets, ils sont un peu noirâtres. A ces os humains sont joints des débris osseux blancs, dont la matière organique a complètement disparu par l'action du feu. Ils ne sont plus constitués que par les sels inorganiques. Ils sont plus volumineux que les os de nouveau-né humain. Ils ont l'apparence des os de lapin, de lièvre ou d'autres animaux à peu près de même taille. Ils sont séparés de leurs extrémités articulaires et brisés en trop petits fragments pour que l'on puisse déterminer exactement leur origine, mais on peut affirmer sans réserve qu'ils n'ont pas une origine humaine.

Les os des membres abdominaux de fœtus ou de nouveau-né joints à ce paquet sont un peu noirs et semblent avoir été soumis à une chaleur assez vive, mais dans des conditions où la matière organique n'a pu être brûlée. Il s'est formé une faible proportion de noir animal qui les imprègne et leur donne leur couleur, mais ils n'ont pas été placés dans un foyer de chaleur à air libre. Dans ces conditions ils auraient pris l'apparence des os blancs, friables, que nous avons décrits plus haut et qui n'appartiennent pas à l'espèce humaine.

De ces observations et de l'examen des parties molles décrites plus haut, on peut conclure que le corps de ce fœtus ou nouveau-né n'a pas été détruit par le feu.

Sur la longueur des os soumis à notre examen, on ne trouve pas d'encoche, de traits laissés par un couteau ou tout autre instrument analogue, prouvant que le corps de cet enfant ait été dépecé, que les divers fragments aient été séparés par instrument tranchant. Ajoutons que les os du crâne ne sont pas fracturés.

III. *Reconstitution du squelette.* — Pour déterminer et rendre évident que ces os appartiennent au squelette d'un nouveau-né ou d'un fœtus, et déterminer son âge, nous avons placé les différents os qui avaient été recueillis à leur place normale et nous les avons mesurés.

Il manque pour que le squelette soit complet :

L'os hyoïde.	Les parties inférieures de l'os iliaque.
16 corps vertébraux.	Les deux rotules.
18 pédicules des vertèbres.	1 péroné.
Le sacrum.	Les os du carpe et du tarse.
Le coccyx.	Les métacarpiens.
Le sternum.	Les métatarsiens sauf un.
Les cartilages costaux.	Les phalanges des pieds et des mains sauf une.
3 côtes droites.	
2 côtes gauches.	

La comparaison entre les dimensions de ces os et celle fournie par Casper, comme représentant la moyenne, donne les résultats suivants :

	Moyenne d'après Casper.	
	mm.	mm.
Hauteur de la partie verticale de l'os frontal depuis la racine du nez.....	61	56
Largeur.....	47	45
Longueur de la partie orbitale du même os.	26	25
Profondeur de la section orbitaire du frontal.	23	25
Os pariétal depuis l'angle antérieur et supé-		

	mm.	Moyenne d'après Casper. mm.
rieur jusqu'à l'angle inférieur et postérieur.	75	6
Os pariétal de l'angle antérieur et inférieur jusqu'à l'angle postérieur et supérieur...	82	76
Longueur de la partie occipitale du pariétal.	55	50
— de la partie squameuse de l'os tem- poral	30	27
Longueur du maxillaire supérieur depuis les apophyses alvéolaires jusqu'au bord anté- rieur s'articulant avec les os propres du nez.	22	25
Longueur de chaque moitié du maxillaire infé- rieur.....	48	45
Hauteur du maxillaire inférieur	11	14
Longueur de la clavicule	45	36 (1)
— de l'omoplate	34	32
Largeur de l'omoplate.....	28	27
Longueur de l'humérus.....	67	75
— du cubitus.....	62	70
— du radius.....	56	68

Quelques-unes des différences notées dans ces résultats s'expliquent facilement par ce fait que les mensurations faites par Casper et Guntz, l'ont été sur des squelettes dont les os longs, humérus, cubitus, radius, etc., avaient encore leurs épiphyses, tandis que sur les os qui nous ont été remis, les épiphyses ont disparu.

Il n'en résulte pas moins qu'en tenant compte surtout des os de la tête, pour lesquels cette cause d'erreur n'intervient pas, on peut conclure que ces os sont ceux d'un enfant nouveau-né, arrivé au terme normal de la gestation, ou à une époque très voisine de ce terme. En effet les dimensions de ces os relevées dans le tableau précédent prouvent que leur grandeur est constamment supérieure à la moyenne adoptée par les auteurs allemands.

Réponse aux questions posées par M. le juge d'instruction. — 1° L'enfant est-il né viable ? à terme ?

Cet enfant est né au terme normal de la gestation ou à une époque très voisine. Il avait certainement plus de huit mois et demi de vie extra-utérine et très probablement neuf mois.

Les dimensions des os, l'examen du maxillaire inférieur muni de quatre alvéoles bien cloisonnées, les caractères des cheveux, de l'ongle, la présence du méconium sur des linges, ne laissent aucun doute sur ce point.

(1) Ce chiffre est erroné et provient très vraisemblablement d'une erreur typographique.

Toutes les parties qui nous ont été remises semblent indiquer que ce nouveau-né était bien constitué et ne présentait aucune difformité incompatible avec la vie extra-utérine.

2° *L'enfant est-il né vivant?*

Aucun des débris organiques qui nous ont été remis ne peut servir à démontrer que cet enfant a respiré ou n'a pas respiré.

3° *A quelle époque remonte la mort?*

Cette date ne pourrait être établie que par l'état de la putréfaction. Celle-ci suit une marche extrêmement variable, suivant qu'elle s'effectue à l'air libre, dans un espace confiné, dans un lieu humide ou sec.

En admettant que le cadavre de ce nouveau-né ait toujours été dans un même lieu, c'est-à-dire dans le tas de cendres où il a été trouvé, c'est-à-dire dans un lieu que je suppose sec, et dans lequel l'air n'arrive que difficilement, il faut admettre que la mort date de plus de trois mois et probablement de beaucoup plus longtemps.

Cette conclusion n'a d'ailleurs qu'une valeur très relative, car outre les circonstances relatées plus haut, si le cadavre n'a été enfoui dans le tas de cendres que quelques jours après la naissance, c'est-à-dire après que la décomposition à l'air libre était déjà commencée, la date de la naissance devrait probablement être un peu rapprochée.

4° *A quelle cause la mort peut-elle être attribuée?*

Sur ce point tous les renseignements font défaut.

Nous ne pouvons que constater l'intégrité des os du crâne qui exclut l'hypothèse de mort par fracture du crâne.

77. Examen d'ossements trouvés dans des cendres : ossements d'animaux. — Je soussigné, Paul Brouardel, commis par M. Blancquart des Salines, juge d'instruction près le tribunal de première instance du département de la Seine, en vertu d'une ordonnance, en date du 17 décembre 1884, ainsi conçue :

« Vu la procédure suivie contre femme C..., née G... (Madeleine), et P... (Eugène), trente-cinq ans, terrassier.

« Vu la commission rogatoire de M. le juge d'instruction du Blanc, en date du 15 de ce mois.

« Commettons M. le docteur Brouardel, à l'effet de procéder à l'expertise demandée. »

Serment préalablement prêté ai procédé à cette expertise, après avoir pris connaissance de la commission rogatoire de M. le juge d'instruction du Blanc, ainsi conçue :

« Nous, Auguste Riché, juge d'instruction de l'arrondissement du Blanc (Indre).

« Vu la procédure en cours d'instruction contre :

« 1° G... (Ma leleine), femme C..., trente-cinq ans, journalière, demeurant au Blanc; inculpée de suppression de part :

« 2° P... (Eugène), trente-cinq ans, terrassier, demeurant au Blanc; inculpé de complicité de même fait.

« Attendu qu'au cours de perquisitions opérées en vertu de commissions rogatoires, par M. le commissaire de police de la ville du Blanc, il a été trouvé un placenta dans les fosses d'aisances dépendant de la maison habitée par les inculpés.

« Attendu que les cendres trouvées tant au foyer que dans des boîtes et corbeilles au domicile de la femme C..., contiennent des ossements d'une origine et d'une nature suspectes;

« Attendu qu'il y a intérêt pour la manifestation de la vérité, à vérifier les aveux de l'inculpée, rechercher si ce placenta se réfère à un accouchement qui semble avoir eu lieu le 9 novembre 1884.

« Attendu qu'il y a d'autre part intérêt à rechercher quelle est la nature et l'origine des ossements carbonisés trouvés au domicile de l'inculpée;

« Vu les articles 84, 85 et suivants, 44 du Code d'instruction criminelle.

« Commettons rogatoirement M. le juge d'instruction de la Seine, à l'effet de désigner tel expert qu'il lui plaira. Lequel après s'être fait remettre par M. le juge d'instruction du tribunal de la Seine une boîte par nous scellée et contre-signée contenant le placenta et les ossements dont s'agit; voudra bien :

« 1° Dire si ce placenta appartient à un enfant né à terme ou, dans le cas contraire, indiquer à quelle période de grossesse il se réfère.

« 2° Faire connaître la date probable de l'expulsion.

« 3° Dire quel a été, approximativement, le temps de séjour dans les fosses d'aisances.

« En ce qui concerne les ossements contenus dans la même boîte, M. l'expert désigné voudra bien :

« 1° Dire si ces ossements sont humains.

« 2° Dire s'ils appartiennent à un enfant nouveau-né et les décrire.

« 3° Dire vers quelle époque ils ont été carbonisés.

« Nous faire connaître tous renseignements de nature à établir si l'enfant semble être né à terme ou avant terme.

« L'expert voudra bien également nous donner son avis sur tous les points qu'il jugera utiles.

« Le juge d'instruction,

« A. RICHÉ. »

Le scellé qui nous a été remis se compose d'une boîte en bois blanc sur le couvercle de laquelle se trouve une étiquette portant l'inscription suivante :

« Pièces à conviction.

« Affaire de suppression de part, suivie contre 1^o G... (Madeleine), femme C..., 2^o P... (Eugène).

« à Monsieur,

« Monsieur le Procureur de la République
près le tribunal de la Seine,

« Paris.

« Le juge d'instruction du tribunal du Blanc (Indre).

« A. RICHÉ. »

Les scellés de cette boîte sont parfaitement intacts. Après avoir défait les scellés, nous trouvons à l'intérieur de cette caisse : 1^o un bocal scellé et 2^o une boîte scellée.

Puis pendant le cours de notre expertise, nous avons reçu de M. le juge d'instruction du Blanc, une lettre en date du 17 décembre 1884, accompagnant une petite boîte, aux scellés intacts, contenant également des ossements.

Le placenta que nous étions chargé d'examiner était placé dans un bocal d'une contenance de 1 litre et demi environ. Il baignait dans quelques grammes de liquide ne paraissant pas être de l'alcool. A l'ouverture du bocal, il se dégage une odeur de putréfaction très avancée et nous avons dû laisser couler, pendant quelques minutes, un filet d'eau qui n'a pas tardé à se troubler. Aussitôt que l'eau que nous faisons couler dans ce bocal, dans le but de laver le placenta, a commencé à sortir claire, nous l'avons décantée; le placenta était complètement désagrégé, dissocié en petits fragments, ceux-ci réunis formaient un gâteau, dont le poids et le volume se seraient rapportés à une grossesse terminée vers six ou sept mois de gestation. Mais la putréfaction avait tellement altéré cette pièce que toute affirmation serait téméraire.

La première caisse qui portait des scellés intacts et l'étiquette « ossements saisis chez la femme C... » et le cachet du commissaire de police de la ville du Blanc (Indre), contenait trois paquets renfermant chacun un certain nombre d'ossements et de cendres.

La seconde petite boîte, qui nous a été adressée quelques jours plus tard, contenait également un petit paquet de cendres et d'ossements.

Chacun de ces paquets a été numéroté et les débris qu'il contenait ont été examinés un à un. Après une première sélection, qui a consisté à prélever dans chacun des paquets, les os qui nous paraissaient, à première vue, devoir être l'objet d'un examen plus minutieux, nous avons formé quatre nouveaux petits paquets ne contenant chacun que quelques ossements.

Dans le paquet n° 1, nous avons trouvé un certain nombre d'os calcinés appartenant à différents animaux domestiques. La plupart de ces os étaient fracturés en plusieurs morceaux, et au milieu de tous ces fragments se trouvait un petit fragment d'os sculpté ayant appartenu à un ouvrage en os.

Dans le paquet n° 4, se trouvait une dent incisive provenant d'un rongeur, tel qu'un lapin.

Dans tous ces paquets nous trouvons une certaine quantité de cendres et des os calcinés ne présentant plus, pour un certain nombre, de formes bien nettes et bien définies et rendant pour ainsi dire impossible l'examen par comparaison avec les os des squelettes du Musée médico-légal. Mais leur forme, leurs dimensions volumineuses, et ce fait que les épiphyses étaient soudées à la diaphyse, permettent d'affirmer qu'ils ne proviennent pas du squelette d'un enfant nouveau-né. En effet, chez l'enfant nouveau-né une grande partie du système osseux n'est encore qu'à l'état cartilagineux, notamment les extrémités sont unies au corps de l'os par un tissu encore cartilagineux. Une incinération aussi active que celle qui a permis de calciner les os relativement gros, qui ont été soumis à notre examen, aurait réduit en cendres les parties cartilagineuses.

Conclusions. — De ce qui précède nous croyons pouvoir conclure ce qui suit :

1° Le placenta qui était enfermé dans un bocal était dans un état de putréfaction tel qu'il nous a été impossible de déterminer avec précision quelle a été la durée de la grossesse à la suite de laquelle il a été expulsé.

2° Les os soumis à notre examen sont calcinés et ont subi une incinération assez prolongée.

3° La plupart de ces os appartiennent à des animaux, de petite taille, probablement domestiques, lapin, lièvre, chat, etc. Nous ne pourrions préciser leur espèce, mais nous pouvons affirmer qu'ils ne proviennent pas d'un être humain ou animal nouveau-né.

4° Il ne pourrait y avoir doute que pour quelques petits os, phalanges ou phalanges, mais en l'absence de tout signe distinctif, une affirmation n'est pas possible.

78. Infanticide. Combustion dans les cendres ? Détermination d'ossements Examen chimique des cendres. — Nous soussignés, Paul Lorain, professeur agrégé à la Faculté de médecine, et Pierre-Oscar Réveil, professeur agrégé à la Faculté de médecine et à l'École supérieure de pharmacie, en vertu d'une commission rogatoire de M. Philippe Bellier de la Chavignerie, juge d'instruction de l'arrondissement de Rambouillet; et d'une ordonnance de M. Deserville-Desmortiers, juge d'instruction au tribunal de la Seine, qui nous commet à l'effet d'exécuter la commission rogatoire de M. le juge d'instruction de Rambouillet qui a pour but de faire rechercher si parmi des cendres saisies, ne se trouveraient pas des os ou des fragments d'os de nature à pouvoir déterminer si l'enfant de la fille C... est né à terme ou avant terme.

Après avoir prêté serment entre les mains de M. Deserville Desmortiers, de remplir en honneur et conscience la mission qui nous est confiée, nous avons reçu de ce magistrat l'ordonnance qui nous commet.

Nous avons reçu en outre de M. le greffier de la police correctionnelle les objets suivants :

1^o Une grande caisse en bois blanc de 61 centimètres de haut, large de 81, longue de 81; sur la caisse, nous trouvons une carte clouée portant les mots suivants : *Monsieur le Procureur impérial Paris. Pièces à conviction. Affaire de la fille C... Dessus. Fragile*, avec le timbre de M. le juge d'instruction de Rambouillet.

2^o Une seconde caisse en tout semblable à la précédente, présentant les mêmes dimensions, et portant les mêmes étiquettes.

Ces deux caisses, d'un poids considérable, ayant été placées sur une charrette, nous les avons fait transporter dans le laboratoire de l'un de nous, rue de Sèvres, 149.

L'une des caisses ayant été ouverte, nous constatons qu'elle renferme :

1^o Baquet formé par une barrique coupée en deux, entouré de toile maintenue par un ruban de fil portant un cachet de cire rouge, avec l'empreinte du sceau de M. le juge d'instruction du tribunal de Rambouillet; nous assignons à ce baquet le n^o 1.

2^o Un pot à anse en terre, en forme de *vase de nuit*, recouvert d'un linge maintenu par un ruban de fil cacheté; nous lui assignons le n^o 3.

Dans la seconde caisse, nous trouvons un baquet entouré et conditionné comme le précédent, clos comme lui et portant les mêmes scellés; nous lui assignons le n^o 2.

Après avoir constaté l'intégrité des scellés, nous avons constaté que chacun des baquets était recouvert d'un couvercle en bois,

et qu'ils renfermaient des cendres, mêlées de charbon et de diverses matières; le pot en terre renfermait également un mélange de cendres et de charbon.

Pour rechercher les fragments d'os dans ces cendres, nous avons agi séparément sur chacune d'elles de la manière suivante :

1° Les cendres ont été passées à travers un crible très gros, de manière à séparer les parties les plus grossières; 2° elles ont été ensuite tamisées à travers un tamis en crin de manière à obtenir d'un côté les cendres fines et d'un autre les petits fragments plus grossiers; ces deux opérations nous ont donné par conséquent trois sortes de matières :

1° De gros fragments de charbon et autres substances.

2° Des fragments plus petits des mêmes matières.

3° Des cendres fines qui ont été soumises à un examen chimique, comme nous le dirons dans quelques instants.

Les fragments gros et petits ont été examinés ensuite avec le plus grand soin, de manière à procéder à un triage qui nous a donné les résultats suivants :

1° Dans le baquet n° 1, nous avons trouvé outre les fragments de charbon de bois, les objets suivants :

1. Des os très gros, n'appartenant pas à l'espèce humaine.

2. Des os petits, pouvant appartenir à l'espèce humaine.

3. Du charbon boursoufflé, formé par la combustion incomplète d'une matière organique qui a fondu avant de se charbonner; parmi ces fragments quelques-uns nous ont paru présenter l'aspect d'un tissu de soie carbonisé.

4. Des fragments de briques.

5. Des graines de froment et d'avoine.

6. Des rameaux de bruyère.

7. Des pellicules externes et internes de prunes avec leur pédoncule.

8. Un noyau de prune.

9. Des fragments de mousse.

10. Deux bouts de chandelle de suif.

11. Des clous d'épingle gros dits pointes de Paris.

12. Un bouton métallique de redingote.

13. Un petit fragment d'étoffe de coton.

14. Un petit grillon mort.

2° Dans le baquet n° 2, nous trouvons :

1. Des petits fragments d'os.

2. Des morceaux de briques.

3. Des graines d'avoine.

4. Des pointes de Paris.

5. Des morceaux de bois.

6. Un fruit de légumineuses (vesce?).

3° Dans le pot en terre, outre le charbon, nous trouvons :

1. Des fragments de bois non carbonisés.

2. Des morceaux d'os calcinés à blanc, paraissant avoir appartenu à des os plats et se désagrégant tout à fait lorsqu'on les touche.

A. *Examen des os trouvés.* — Le petits os trouvés dans les deux baquets ont été, de notre part, le sujet d'un examen attentif qui a été fait comparativement avec des os de fœtus humains à divers âges, et de squelettes de lapin et de chien; voici quel a été le résultat de cet examen :

Les os trouvés dans le baquet n° 1 nous ont présenté :

N° 3. — Deux vertèbres d'un petit poisson.

N° 7. — Fragments d'os ayant appartenu à un animal domestique, ne pouvant pas être confondus avec des os humains.

N° 8. — Os complets métatarsiens ou métacarpiens d'un animal domestique.

N° 5. — Fragments d'os indéterminés.

Les os trouvés dans le baquet n° 2, nous présentent :

N° 1. — Deux lames vertébrales, ayant appartenu à la région lombaire d'un fœtus humain à terme.

N° 2. — Fragment d'un os triangulaire, pouvant avoir appartenu au tiers inférieur de l'humérus d'un fœtus à terme.

N° 9. — Portions épiphysaires d'os, n'appartenant pas à l'espèce humaine.

N° 4. — Fragments d'os des membres, pouvant avoir appartenu à un fœtus à terme.

N° 6. — Extrémité d'os long, n'appartenant pas à l'espèce humaine.

N° 10. — Extrémité osseuse, pouvant appartenir à un fœtus humain.

N° 11. — Fragments d'os divers, ne pouvant pas appartenir à l'espèce humaine.

Tous ces os, renfermés dans deux boîtes avec les numéros que nous venons d'indiquer et les étiquettes qui y correspondent, sont joints aux pièces à conviction.

Les fragments d'os très petits, trouvés dans le vase en terre, quoique nous ayant paru avoir appartenu à des os plats, ne présentaient pas cependant des caractères assez tranchés pour qu'il nous soit permis de rien affirmer à cet égard.

Tous les os trouvés dans les cendres ont été soumis à une calcination à blanc; et si les deux lames vertébrales que nous trou-

vons ont échappé à une calcination complète, cela doit être attribué à la solidité particulière de ces os chez le fœtus à terme.

B. *Examen chimique des cendres.* — L'examen chimique des cendres permet, dans le plus grand nombre des cas, de constater si un fœtus humain a été incinéré; pour cela on cherche à établir la proportion du phosphate de chaux contenu dans les cendres, et la présence des produits de la combustion des matières organiques azotées, au contact des carbonates alcalins, tel est par exemple le cyanure de potassium. Enfin dans le cas actuel, nous avons cru devoir rechercher la proportion d'azote renfermé dans ces cendres, en raison de la carbonisation incomplète et même nulle des diverses matières dont nous avons constaté la présence.

On sait que les parties molles d'un fœtus humain sont celles qu'il est le plus difficile de détruire par le feu, les matières grasses surtout échappent souvent à ce genre de destruction, elles se ramollissent, fondent et imprègnent les cendres en leur donnant un aspect gras, en les agglomérant de manière à former des masses noirâtres d'une certaine dureté, mais il peut arriver également que les matières grasses soient parfaitement incinérées, si le foyer de combustion est suffisamment alimenté.

Dosage du phosphate de chaux. — Nous avons opéré isolément sur chacun des trois échantillons de cendres soumis à notre examen. 5 grammes de chacune de ces cendres ont été traités par de l'eau fortement acidulée par de l'acide chlorhydrique, lorsque l'effervescence a cessé, nous avons filtré, lavé à l'eau distillée le résidu, réuni les liqueurs et précipité par l'ammoniaque pure exempte de carbonate, le précipité obtenu a été réuni sur un filtre, lavé, desséché et pesé.

Voici les résultats obtenus :

Les cendres du baquet n° 1 renfermaient 12,3 p. 100 de phosphate de chaux.

Les cendres du baquet n° 2 renfermaient 4,66 p. 100 de phosphate de chaux.

Les cendres du pot en terre n° 3 renfermaient 11,00 p. 100 de phosphate de chaux.

Le phosphate de chaux obtenu par la méthode que nous avons indiquée n'était pas parfaitement pur et contenait des traces de fer, mais cela était peu important pour le cas présent.

Quoique les proportions de phosphate de chaux trouvées dans les cendres examinées par nous soient de beaucoup supérieures à celles que l'on trouve dans les cendres des végétaux, on ne peut

à notre avis tirer de ce fait aucune induction favorable à l'accusation en raison du nombre très grand d'os d'animaux domestiques que nous avons trouvé dans les cendres.

Dosage de l'azote. — Le dosage de l'azote a été fait par la méthode de Peligot, qui consiste à chauffer un poids déterminé de matière avec de la chaux sodée qui dégage tout l'azote à l'état d'ammoniaque et à recevoir ce gaz dans une solution titrée d'acide sulfurique ; par la proportion d'acide saturé, on sait la quantité d'ammoniaque dégagée et conséquemment la proportion d'azote contenu dans la matière examinée : voici les résultats obtenus :

Cendres du baquet n° 1	renferment	0,375	p. 100	d'azote
—	—	n° 2	—	0,25
Cendres du pot de terre n° 3	renferment	2,268	p. 100	d'azote.

Ce que nous venons de dire à propos des phosphates s'applique également aux matières azotées.

Recherche des cyanures. — Orfila, se basant sur les relations qui existent entre les sels ammoniacaux et les composés cyaniques, et sur ce que toute matière organique azotée calcinée avec de la potasse ou du potassium produit un cyanure, a proposé de rechercher dans les cendres la présence du cyanure de potassium, lorsqu'on soupçonne qu'un fœtus a été incinéré.

Quoiqu'il soit parfaitement démontré aujourd'hui que les cyanures peuvent se former par l'intervention de l'azote de l'air au contact d'un alcali et du charbon et d'une température élevée, et que d'un autre côté l'expérience nous ait appris qu'il pouvait se former des cyanures alcalins par la combustion de la houille, nous avons cru devoir procéder à la recherche des cyanures.

La méthode proposée par Orfila consiste à calciner fortement un mélange de cendres suspectes et de potasse caustique, à reprendre le produit de la calcination par l'eau, à filtrer, à traiter la solution par un sel ferroso-ferrique et à aciduler fortement par l'acide chlorhydrique, il doit rester pour résidu un précipité de cyanure ferroso-ferrique (bleu de Prusse) si les acides renferment du cyanure de potassium; en opérant de la sorte sur les trois cendres, les résultats obtenus ont été négatifs. Il en a été de même lorsque nous avons traité directement les cendres suspectes par de l'eau acidulée par l'acide sulfurique et que nous avons obligé les gaz dégagés à traverser une solution de nitrate d'argent acide; nous n'avons obtenu aucun précipité de cyanure d'argent, d'où nous pouvons conclure que les cendres examinées ne renfermaient pas d'acide cyanhydrique.

On voit d'après tout ce qui précède que si l'examen des cendres

nous a permis de constater la présence de fragments d'os pouvant avoir appartenu ou ayant appartenu à un fœtus humain à terme, les recherches chimiques nous ont donné des résultats négatifs quant à la présence des cyanures, et douteux si l'on se base sur les proportions d'azote et de phosphate calcaire contenues dans ces cendres.

Conclusions. — De tout ce qui précède il résulte :

1° Les fragments d'os trouvés dans le baquet n° 2, et compris dans les pièces à conviction sous les n° 1, 2, 4 et 10, présentent les caractères d'os dont les uns ont appartenu, et dont les autres peuvent avoir appartenu à un fœtus humain à terme.

2° L'absence de cyanure dans les cendres n'est pas suffisante pour qu'on puisse affirmer qu'elles ne résultent pas de l'incinération d'une matière organique azotée.

3° Les proportions de phosphate de chaux et d'azote contenues dans les cendres examinées ne peuvent donner aucune certitude pour la solution de la question, en raison du nombre d'os d'animaux domestiques trouvés dans ces cendres.

Paris, le 11 mars 1861.

M. — Examen de débris du placenta, du cordon. — Examen de taches amniotiques.

79. Examen de débris (placenta, membranes, cordon, intestins de poissons). — A. EXAMEN DE PLACENTA, DE DÉBRIS ORGANIQUES, etc. — Nous, soussignés, Paul Brouardel, Louis-Désiré L'Hôte, préparateur au Conservatoire des Arts et Métiers, et Émile Delens, agrégé à la Faculté de Paris, en vertu d'une ordonnance de M. Maraval, juge d'instruction de l'arrondissement de Carcassonne, serment préalablement prêté, avons procédé à l'examen de pièces à conviction saisies au domicile de la demoiselle Antoinette M..., à l'effet de répondre aux questions suivantes :

« 1° Le placenta (pièce n° 1) donne-t-il la certitude que la grossesse à laquelle il se rattache soit arrivée à son terme ou à peu près ? Peut-on admettre que la femme qui l'a produit n'ait eu, dans son sein, qu'un enfant tel qu'il ait pu sortir sans qu'elle l'ait senti, ni aperçu ?

« 2° Les débris organiques (pièce n° 2) sont-ils le produit de l'accouchement d'une femme ? Et, dans le cas de l'affirmative, donnent-ils une preuve de l'existence de l'enfant ; quelles conclusions faut-il tirer de ces matières organiques sur le développement, la viabilité, la cause de la mort de cet enfant ; quelles parties du corps de l'enfant formaient ces débris organiques ?

« 3° Les matières dont l'ouate (pièce n° 3), le mouchoir (pièce n° 4) et les fragments qui en ont été détachés (pièce n° 5) sont imprégnés se rapportent-elles à un accouchement ?

« 4° Le pavé (pièce n° 6), les plâtras (pièces n° 7), les copeaux (pièce n° 8), les cailloux (pièce n° 9), les morceaux de toile de la couette (pièce n° 10), portent-ils des traces de sang humain ? Ce sang, ainsi que celui dont la présence pourrait être constatée sur l'ouate (pièce n° 3), donne-t-il la preuve, par les diverses matières qui pourraient y être mêlées, que ce sang a été perdu par une femme en couches ? »

Après avoir retiré du greffe les différentes pièces énoncées ci-dessus, au nombre de dix, nous les avons examinées séparément. Nous avons pris préalablement connaissance des rapports de MM. Espillac et Jalabert et de celui de M. Costes, qui ont procédé aux premières constatations.

Examen du placenta (pièce n° 1). — Ce placenta est contenu dans un bocal, cacheté de cire rouge et à moitié rempli d'alcool.

Il présente les apparences d'un placenta normal. Il est à peu près circulaire. Son diamètre varie entre 14 et 15 centimètres ; son épaisseur est de un à deux travers de doigt. Le séjour dans l'alcool lui a donné une teinte grisâtre et l'a visiblement retracts. Exprimant en grande partie le liquide qui l'imprègne, nous constatons qu'il ne pèse plus que 260 grammes.

Sur l'une de ses faces et d'un point rapproché du centre, se détache un cordon long de 41 centimètres. Ce cordon n'a qu'un volume inférieur à celui du petit doigt, ce qui est dû, en partie, à son séjour dans l'alcool. A son extrémité libre, il paraît avoir été irrégulièrement coupé. L'autre face du placenta présente la division habituelle et complètement normale en cotylédons. Ceux-ci n'offrent pas de traces d'épanchements sanguins, ni d'altérations d'aucune sorte.

Au pourtour du placenta les membranes qui s'y insèrent sont encore adhérentes, mais en les développant nous constatons qu'elles ne sont pas entières et qu'une partie en a été détachée, sur toute la circonférence, à une certaine distance de leur insertion.

Examen des débris organiques (pièce n° 2). — Dans le flacon cacheté de cire rouge qui contient ces débris organiques plongés dans l'alcool, nous trouvons deux sortes de débris bien distincts :

1° Des membranes minces, flottantes, irrégulièrement enroulées.

2° Un tube membraneux ayant une dizaine de centimètres de longueur et un diamètre moindre que celui du petit doigt.

Les membranes flottantes sont de coloration gris noirâtre, semi-transparentes. Elles offrent le même aspect que celles que nous avons trouvées adhérant encore à la circonférence du placenta et elles paraissent en avoir été détachées. En effet, après les avoir dépliées et étalées, nous constatons qu'elles forment une bande longue d'environ 44 centimètres et ayant, à peu près, la largeur de la main. Cette longueur se rapporte exactement aux dimensions de la circonférence du placenta et nous n'hésitons pas à déclarer que ces débris membraneux réunis aux restes de membranes qui adhèrent encore à la périphérie du placenta représentent une poche complète de l'amnios dont elles faisaient primitivement partie. Ce sont donc, non pas des débris fœtaux, mais des débris du placenta ou plus exactement de la poche des eaux, ce que confirme l'examen microscopique.

Le tube membraneux mince, de coloration gris noirâtre, offre par sa face interne les caractères d'une muqueuse. De cette face interne se détachent un certain nombre de petits corps vésiculaires, ovoïdes, ayant 4 à 5 millimètres de longueur, de couleur jaunâtre. Par une de leurs extrémités, ils adhèrent à la muqueuse, au moyen d'une sorte de pédicule qu'une légère traction suffit à détacher.

La détermination de ces débris, évidemment étrangers à l'appareil placentaire aussi bien qu'à l'organisme du fœtus, a été faite par M. Perrier, professeur au Muséum, qui a bien voulu se charger de cet examen.

Dans le tube membraneux, il a reconnu un intestin de poisson et dans les petits corps vésiculaires des cestodes d'*Echinorhynchus polymorphus*.

Examen de l'ouate (pièce n° 3). — Ce scellé est si riche en poussières de toute nature que notre examen ne nous a fourni rien de très caractéristique. Nous avons trouvé quelques granules ovoïdes verdâtres donnant avec l'acide nitrique une coloration rougeâtre, mais peu intense et sur laquelle nous n'oserions pas nous baser pour affirmer que cette tache a été produite par contact avec du méconium.

Examen du mouchoir (pièce n° 4) et des fragments qui en ont été détachés (pièce n° 5). — Nous avons découpé avec des ciseaux bien propres de petites parcelles prises dans les taches de ce mouchoir et nous les avons mises à macérer dans quelques gouttes d'une solution de sulfate de soude au 1/40.

Après une macération suffisante, nous avons examiné au microscope quelques gouttes du liquide rougeâtre produit par la macération. Avec un grossissement de 500 diamètres, nous avons

nettement vu un grand nombre de petits corpuscules de forme circulaire, analogues comme forme et comme aspect à des globules de sang d'homme ou de mammifère.

Nous les avons mesurés un grand nombre de fois à l'aide du micromètre et nous leur avons trouvé un diamètre moyen de $1/124$ de millimètre.

Nous avons examiné au *microspectroscope* quelques gouttes du liquide rougeâtre obtenu par la macération des taches. Nous avons nettement vu les deux bandes noires caractéristiques de l'hémoglobine oxygénée. Les deux bandes ont disparu sous l'influence du sulfhydrate d'ammoniaque et ont formé la raie unique de Stokes.

Après avoir laissé évaporer dans un verre de montre quelques gouttes du même liquide, nous lui avons ajouté un atome de chlorure de sodium et deux gouttes d'acide acétique cristallisable, nous avons fait évaporer le tout au-dessus de la flamme de la lampe à alcool. Le résidu détaché ne nous a pas permis de voir des cristaux d'hématine.

L'examen microscopique nous a montré en outre un certain nombre d'éléments épithéliaux pavimenteux.

Examen du pavé (pièce n° 6), des plâtras (pièce n° 7), des copeaux (pièce n° 8), des cailloux (pièce n° 9). — Nous avons constaté sur ces différents scellés des taches assez larges, d'apparence sanguine, semées de petites écailles à reflets brillants analogues à celles que produit le sang en se desséchant.

Nous avons détaché avec une aiguille très propre quelques-unes de ces petites écailles prises successivement sur chacun de ces différents scellés et soumises à l'examen séparément pour chacun des scellés. Nous avons mis ces petites écailles macérer dans quelques gouttes d'une solution de sulfate de soude au $1/40$.

Après une macération suffisante, nous avons examiné au *microscope* quelques gouttes du liquide rougeâtre produit par la macération. Avec un grossissement de 500 diamètres, nous avons nettement vu un grand nombre de petits corpuscules de forme circulaire, analogues comme forme et comme aspect à des globules sanguins d'homme ou de mammifère.

Mesurés un grand nombre de fois à l'aide du micromètre, nous leur avons trouvé un diamètre moyen de $1/124$ de millimètre.

Après avoir détaché avec soin une petite écaille rougeâtre prise successivement sur le pavé, les plâtras, etc., nous les avons placées sur une lamelle bien propre, en contact avec une goutte de térébenthine très pure, destinée à les rendre aussi transparentes que possible. Après avoir placé la lamelle sous l'objectif du

microspectroscope, nous avons vu deux raies noires exactement situées au lieu et place des deux bandes caractéristiques de l'hémoglobine oxygénée données par le spectre de comparaison.

Nous avons vu également ces deux bandes disparaître sous l'influence du sulfhydrate d'ammoniaque et former la raie unique de Stokes.

D'autres écailles, prises sur chacun de ces scellés, furent détachées avec le même soin que les précédentes et placées dans une très petite goutte d'eau distillée contenant un atome de chlorure de sodium pur, et le tout fut abandonné à l'évaporation spontanée. Le résidu de l'évaporation traité par une goutte d'acide acétique cristallisable et légèrement chauffé au-dessus de la flamme d'une lampe à alcool nous permet de voir nettement des *cristaux d'hématine*.

Les cailloux tachés de sang (pièce n° 9) étaient couverts également de débris d'épithélium pavimenteux.

Examen des morceaux de toile de la couette (pièce n° 10). — Même procédé d'examen par le microscope, le microspectroscope et les réactions chimiques que pour le mouchoir (pièces n° 4 et 5). Mêmes résultats au microscope. Globules sanguins ayant en moyenne $1/12^{\frac{1}{2}}$ de millimètre, débris d'épithélium.

Au microspectroscope, raies caractéristiques de l'hémoglobine oxygénée.

Par les réactifs chimiques, nous n'avons pu obtenir de cristaux d'hématine.

Conclusions. — I. a) *Le placenta (pièce n° 1) donne-t-il la certitude que la grossesse à laquelle il se rattache soit arrivée à son terme ou à peu près?*

Le placenta, lorsque la grossesse est arrivée à son terme, mesure en général 16 à 20 centimètres de diamètre, il pèse de 500 à 600 grammes.

MM. les D^{rs} Maurice Espallac et Théodore Jalabert dans leur rapport ont constaté que le placenta trouvé chez la fille M... mesurait 16 centimètres dans son plus grand diamètre et pesait 460 grammes.

Après son imprégnation par l'alcool, ce placenta mesurait lors de notre examen, de 14 à 15 centimètres dans ses différents diamètres et pesait 260 grammes. Cette différence dans les résultats obtenus par nos confrères et par nous s'explique par la rétraction que le placenta a subie par son séjour dans l'alcool.

En comparant le poids et les dimensions trouvés par les D^{rs} Espallac et Jalabert aux poids et aux dimensions des placentas normaux, nous constatons que les diamètres atteignent à peine

ceux du placenta à terme. Le poids est un peu inférieur. Mais les variations de cet organe chez les différentes femmes ne permet pas de tirer de ces différences des conclusions absolues. On peut dire seulement que ce placenta a le poids et les dimensions des placentas que l'on trouve lorsque la gestation est arrivée sinon à terme, du moins à un moment voisin du terme normal.

b) *Peut-on admettre que la femme qui l'a produit n'ait eu dans son sein qu'un enfant tel qu'il ait pu sortir sans qu'elle l'ait senti ni aperçu ?*

Le placenta appartient, disons-nous, à un enfant ayant atteint les derniers jours de la vie intra-utérine. Ce fait résout pour nous la question qui nous est posée. Une femme saine de corps et d'esprit ne peut accoucher d'un enfant sans avoir conscience des douleurs qui accompagnent la parturition, alors même que le nouveau-né serait loin du terme normal de la grossesse.

II. *Les débris organiques (pièce n° 2), sont-ils le produit de l'accouchement d'une femme? Et dans le cas de l'affirmative, donnent-ils une preuve de l'existence de l'enfant; quelles conclusions faut-il tirer de ces matières organiques sur le développement, la viabilité, la cause de la mort de cet enfant; quelles parties du corps de l'enfant formaient ces débris organiques ?*

Dans le flacon qui contient ces débris, nous trouvons :

1° Un intestin de poisson contenant des cestoides d'*Echinorhynchus polymorphus*, recueilli accidentellement dans le puisard, sans rapport avec les produits d'un accouchement.

2° Des membranes minces, flottantes, irrégulièrement enroulées. Ce sont non des débris fœtaux, mais des débris de la poche des eaux, de l'amnios.

III. *Les matières dont l'ouate (pièce n° 3), le mouchoir (pièce n° 4), et les fragments qui en ont été détachés (pièce n° 5) sont imprégnés, se rapportent-elles à un accouchement ?*

Le mouchoir et ses fragments sont couverts de taches qui au microscope et au spectroscope présentent tous les caractères des taches de sang. Ces taches sont parsemées également de quelques éléments d'épithélium pavimenteux.

Nous pouvons affirmer que ces taches sont formées par du sang, mais nous ne saurions voir dans ces quelques éléments épithéliaux la preuve que ce sang se soit écoulé pendant l'accouchement.

Les taches trouvées sur l'ouate, bien qu'elles aient fourni quelques réactions analogues à celles du méconium, ne sont pas caractéristiques de sa présence.

IV. *Le pavé (pièce n° 6), les plâtras (pièce n° 7), les copeaux (pièce n° 8), les cailloux (pièce n° 9), les morceaux de toile de la couette*

(pièce n° 10), *portent-ils des traces de sang humain? Ce sang ainsi que celui dont la présence pourrait être constatée sur l'ouate (pièce n° 3) donne-t-il la preuve, par les diverses matières qui pourraient y être mêlées, que ce sang a été perdu par une femme en couches?*

Les taches du pavé, des plâtras, des copeaux, des cailloux, de la toile de la couette sont formées par du sang. Les cailloux présentaient également des débris d'épithélium pavimenteux.

Nous ne saurions trouver dans ces derniers éléments la preuve que ce sang ait été perdu par une femme en couches.

B. EXAMEN DU CORDON. — Nous soussignés, Paul Brouardel, Emile Delens, Louis-Désiré Lhote, en vertu d'une ordonnance de M. G. Maraval, juge d'instruction de l'arrondissement de Carcassonne, serment préalablement prêté, avons procédé à l'examen d'une pièce formée par la partie adhérente à l'ombilic d'un cordon ombilical à l'effet de faire connaître si :

« Le morceau de cordon soumis à notre examen n'est pas la continuation du cordon adhérent au placenta qui nous a été présenté. La manière dont la section a été faite peut-elle donner aux experts le moyen de répondre à cette question qui résoudrait le point de savoir si le corps de l'enfant retrouvé est celui dont l'inculpée est accouchée? »

Nous avons retiré du greffe la pièce indiquée, renfermée dans un petit flacon rempli d'alcool. Elle est constituée par un morceau de cordon ombilical aplati, tordu sur son axe, mesurant 3 centimètres et demi, sa couleur est noirâtre. Ce cordon est sectionné obliquement à ses deux extrémités. L'une de ces sections est très nette, l'autre est inégale et si oblique que la surface de section mesure plus de 1 centimètre. C'est probablement la section nette qui a été faite par MM. les experts, et la seconde représente la portion libre du cordon ombilical.

Le cordon encore adhérent au placenta que nous avons eu à examiner antérieurement présente une surface de section à deux plans, les deux tiers environ sont coupés perpendiculairement à l'axe du cordon, et l'autre partie a été déchirée obliquement, de telle sorte qu'une des artères ombilicales est séparée du tronc et pend latéralement.

Les deux surfaces de section du bout de cordon récemment envoyé ont été successivement comparées à la surface de section du bout placentaire. Elles ne se correspondent pas franchement. L'extrémité placentaire est encore cylindrique, plus volumineuse et ferme, celle que nous appelons ombilicale est noirâtre, aplatie, elle a subi un commencement de putréfaction, et est plus petite. Même en dépliant la surface de la section de cette dernière, on n'arrive

pas à lui rendre le volume de l'extrémité placentaire. Les plans de section diffèrent, celle qui correspond à la portion ombilicale semble beaucoup plus oblique, mais ces différences peuvent tenir seulement aux conditions dans lesquelles se sont trouvés ces deux fragments, l'un soigneusement placé dans l'alcool, l'autre au contraire putréfié dans un puisard de latrines publiques.

Conclusions. — 1° On ne saurait affirmer que la portion du cordon ombilical qui nous a été adressée, soit la continuation du fragment de cordon encore adhérent au placenta.

2° Il est possible que ce soient les conditions diverses dans lesquelles ces deux fragments ont été placés qui aient entraîné ces différences essentielles dans l'aspect et la forme des surfaces de section; mais une conclusion positive ou négative, tirée de ces examens, ne nous semblerait pas justifiée.

80. Infanticide. Examen des taches de liquide amniotique. —

Je soussigné, Paul Bronardel, consulté par M^e Lachaud, avocat, sur les deux questions ci-dessous, réponds ainsi qu'il suit :

1° Le cadavre d'un enfant nouveau-né peut-il passer par « un endroit qui n'a que 10 centimètres dans sa plus grande largeur d'entrée » ?

2° L'examen de l'enveloppe de matelas d'un lit et du châssis du lit fait par MM. les D^{rs} E. Duthoya, François Cosson et par M. Francis Lenoir, pharmacien, démontre-t-il que cette enveloppe et ce châssis étaient tachés par du liquide amniotique ?

Avant de répondre à ces deux questions, j'ai pris connaissance du procès-verbal de la brigade de Callac et du rapport de MM. les experts.

1^{re} Question. — Un enfant nouveau-né peut-il passer par « un endroit qui n'a que 10 centimètres dans sa plus grande largeur d'entrée » ?

La partie de cette phrase, qui est textuellement empruntée au procès-verbal de la brigade de Callac, est assez obscure. Elle me semble pouvoir être traduite par celle-ci : L'endroit d'où la fille P... déclare avoir retiré le cadavre a un orifice dont la plus grande largeur mesure 10 centimètres. Cet orifice est-il carré, arrondi, irrégulier, nous l'ignorons. Ce qui semble résulter de la phrase citée plus haut, c'est que les autres diamètres sont plus petits, de combien? Nous l'ignorons également. Il aurait pourtant été surtout nécessaire de connaître non pas le plus grand diamètre, mais le plus petit diamètre pour savoir si un enfant pouvait passer par cet orifice. Nous raisonnerons comme s'il s'agissait d'un orifice à peu près circulaire ayant environ 10 centimètres dans tous les sens.

Qu'on nous permette de rapporter le passage suivant emprunté au livre de Tardieu (1), on verra combien il est facile de l'appliquer au cas qui nous occupe : « On sait que le diamètre occipito-frontal de la tête du nouveau-né à terme mesure 11 centimètres. Et, par une coïncidence singulière, dans les conditions les plus ordinaires des constructions, du moins à Paris, le diamètre de l'orifice inférieur des cuvettes des lieux d'aisances, ne dépasse pas habituellement 10 à 12 centimètres. Il est évident que la tête de l'enfant ne peut s'engager d'elle-même et facilement dans une ouverture aussi étroite; et après la tête, les épaules et le reste du corps qui ne sont plus alors comme dans les derniers temps du travail de l'accouchement, comprimés et poussés à travers les parties de la femme par les contractions de la matrice. L'enfant ne traversera donc pas par son propre poids l'ouverture rétrécie des latrines. Il faut de toute nécessité que la main de la femme infanticide aide à son passage par des pressions qui réduiront le volume du corps et le précipiteront dans le conduit. »

La violence nécessaire pour faire passer la tête de l'enfant par cet orifice trop étroit est telle que Tardieu (2) ajoute : « La véritable cause de ces fractures du crâne..... est la compression violente de la tête, qui la fait passer de force à travers l'orifice trop étroit de la lunette. Il y a là écrasement du crâne, et l'on ne peut douter que de pareilles lésions impliquent nécessairement l'intervention active, l'effort énergique d'une main meurtrière. »

Il faut remarquer que Tardieu raisonne dans cette hypothèse, qu'il faut faire passer le corps d'un nouveau-né à travers un orifice qui mesure 10 à 12 centimètres et que dans le cas particulier la violence aurait dû être encore plus grande, puisque l'orifice « n'a que 10 centimètres dans sa plus grande largeur d'entrée ».

Il est clair d'ailleurs que pour faire sortir l'enfant par cet orifice la fille P... a dû faire un effort au moins aussi grand que s'il s'était agi de pousser le corps. Nous trouvons de plus dans ce procès-verbal, la déclaration suivante de la fille P... : « J'ai remarqué près de la porte entre la cloison et le pied du lit un petit paquet que j'ai retiré de là et dont j'ai cherché à voir le contenu après avoir retiré deux épingles, j'ai vu avec horreur qu'il contenait le cadavre d'un enfant dont la bouche était remplie de vers, et dont la tête seule sur laquelle j'ai vu des cheveux était découverte. Le reste du corps était cousu dans deux morceaux de toile, etc. » Le volume du cadavre était donc augmenté de celui de

(1) Tardieu, *Étude médico-légale sur l'infanticide*, 1868, p. 167.

(2) Tardieu, *Étude médico-légale sur l'infanticide*, 1868, p. 169.

cette double toile. Dans ces conditions d'étroitesse de l'entrée et du volume du corps, il n'est pas douteux qu'on n'aurait pu faire entrer ou sortir de cet endroit un enfant nouveau-né à terme ou à une époque voisine du terme normal de la grossesse.

Nous n'hésitons donc pas à dire qu'à moins que le corps de l'enfant n'ait été écrasé, on n'aurait pu lui faire traverser un si petit orifice.

Mais si le fait est impossible pour un enfant à terme, il est évident que le cadavre d'un fœtus éloigné de l'époque normale du terme aurait passé sans difficulté par cet orifice étroit. Nous ne pourrions préciser à quel âge un fœtus aurait pu occuper ce petit espace. Nous ne connaissons que le grand diamètre de l'orifice. Mais en tenant compte du développement des diamètres du crâne aux différents âges de la grossesse on peut dire que le cadavre d'un enfant qui aurait pu être placé facilement dans ce petit espace et qui aurait pu en être facilement retiré ne devait pas avoir atteint le septième mois de la grossesse, surtout en tenant compte des linges qui augmentaient le volume de son corps.

Cette dernière hypothèse ne doit pas d'ailleurs nous arrêter longtemps, car, dans sa déposition, la fille P... dit qu'elle a vu des cheveux sur la tête, ce qui indique un fœtus déjà arrivé à une époque avancée de la vie intra-utérine (sept, huit ou neuf mois).

Réponse à la 1^{re} question. — On ne peut faire traverser au cadavre d'un enfant à terme un orifice mesurant 10 centimètres dans son plus grand diamètre, à moins qu'au préalable on ne l'ait pour ainsi dire écrasé. Ces traces de violence porteront principalement sur la tête, partie la plus volumineuse du cadavre et la moins réductible.

On ne pourrait faire traverser facilement cet orifice qu'à un fœtus qui n'aurait pas encore atteint le septième mois de la grossesse.

2^e Question. — « L'examen de l'enveloppe du matelas d'un lit et du châssis du lit fait par MM. les D^{rs} E. Duthoya et François Cosson et par M. Francis Lenoir, pharmacien, démontre-t-il que cette enveloppe et ce châssis étaient tachés par le liquide amniotique? »

Pour répondre à cette question, il suffit de se reporter à la constitution du liquide amniotique lui-même. C'est un liquide dont la densité diffère peu de celle de l'eau. Celle de l'eau étant 1, celle du liquide varie de 1,006 à 1,011 (1). Le liquide amniotique est constitué par de l'eau, 991 à 975 parties sur 1000, des chlorures, des sulfates, des phosphates, de la soude, de l'urée, toutes subs-

(1) Robin, *Des humeurs*, p. 780.

tances identiques à celles que l'on trouve dans l'urine, plus de l'albumine et du mucus dans la proportion de 0,8 à 10 p. 1000. Ces deux dernières substances se rencontrent également dans certains liquides de l'organisme, notamment dans le sang. Par conséquent, aucun des éléments qui entrent dans la composition du liquide amniotique ne sert à le caractériser d'une façon indiscutable. Si on a le liquide lui-même à l'état frais, un chimiste habile pourra peut-être en préciser la nature, mais sur des taches desséchées, un chimiste pourra dire qu'il y a eu un liquide provenant d'un organisme, mais il ne lui sera pas possible d'en préciser la nature.

Nous sommes sur ce point absolument affirmatifs. Dans un mémoire resté célèbre, les deux auteurs qui se sont livrés aux recherches les plus sérieuses sur les taches produites par le liquide amniotique, Devergie et Chevallier, ont conclu ainsi (1) :

« D'où nous concluons : que sans avoir pu démontrer chimiquement que ces taches soient formées par les eaux de l'amnios, il a été reconnu : 1° qu'elles étaient de nature animale; 2° qu'elles offraient entre elles la plus grande analogie. (Les experts avaient eu à comparer des taches faites sur différents linges, chemises, etc.) »

Il n'est pas contestable d'après le rapport des experts que ces taches ne fussent d'origine animale, puisqu'ils y ont trouvé des globules de sang, mais on ne saurait aller au delà.

Le caractère invoqué par MM. les experts et tiré « de cette propriété qui paraît contradictoire, que posséderait le liquide de l'amnios d'être souvent à la fois acide et alcalin » n'a pas de valeur : il est démontré aujourd'hui par les recherches de Chevallier que c'est à tort que Vauquelin et Buniva ont dit que ce liquide était acide. Chevallier l'a trouvé 8 fois alcalin sur 8 expériences et Gosse 7 fois sur 7 (2), Tschernow ne l'a trouvé neutre qu'une fois, et une fois légèrement acide au huitième mois de la grossesse.

On ne pourrait donc démontrer qu'une tache est d'origine amniotique par les seules expériences chimiques. Si l'examen microscopique décelait dans cette tache des débris de l'enduit sébacé ou de l'épiderme d'un fœtus, cette circonstance ajouterait à la démonstration un élément important mais non absolu, il serait prouvé seulement qu'un fœtus a été en contact avec ce linge; mais non que le reste de la tache est constitué par du liquide amniotique.

(1) A. Chevallier, *Annales d'hygiène et de médecine légale. Cas d'avortement suivi de mort*, 1^{re} série, t. XLVIII, p. 408.

(2) Gosse, *Des taches au point de vue médico-légal*, Paris, 1869, p. 57.

Réponse à la 2^e question. — Dans l'état actuel de la science, on ne saurait par l'analyse chimique démontrer qu'une tache est d'origine amniotique.

N. — Mort simultanée de la mère et de l'enfant.

81. Infanticide par strangulation à la main. Mort de la mère. Symphyse cardiaque. Hémorragie. — Je soussigné, Paul Brouardel, commis par M. Feuilloley, substitut de M. le procureur de la République près le tribunal de première instance du département de la Seine, en vertu d'une ordonnance, en date du 5 mai 1881, ainsi conçue :

« Vu les articles 32 et 43 du code d'instruction criminelle et le procès-verbal dressé le 5 mai 1881, par M. le commissaire de police du quartier de Saint-Denis-Nord, constatant :

« 1^o La mort à la suite d'avortement de la femme V..., née B..., trente-huit ans, demeurant à Saint-Denis.

« 2^o L'expulsion par cette femme d'un fœtus du sexe féminin.

« Commettons M. le D^r Brouardel, à l'effet de procéder à l'autopsie des cadavres, de rechercher les causes de la mort et de constater tous indices de crime ou délit. »

Serment préalablement prêté, ai procédé à cette double autopsie le 6 mai 1881.

1^o Autopsie de la femme V... — Aspect extérieur. — Le cadavre est celui d'une femme bien constituée, un peu maigre. — La rigidité cadavérique existe encore; la putréfaction n'est pas commencée. La peau est partout très pâle. Les membres inférieurs sont couverts de sang desséché; les mains sont souillées par un mélange de terre et de sang.

L'abdomen présente de nombreuses vergetures. A la palpation, on sent le fond de l'utérus à quatre travers de doigt au-dessous de l'ombilic. — Les seins ne sont pas volumineux; par la pression, on fait sortir un peu de colostrum des mamelons.

Les parties génitales sont ensanglantées, la fourchette est déchirée sur une étendue de 2 centimètres environ; quatre ulcérations superficielles de forme irrégulière, de 1 à 2 centimètres de diamètre, sont situées aux extrémités supérieure et inférieure de la face interne de chaque petite lèvre. Toutes ces plaies sont couvertes de sang coagulé.

Le reste du corps ne présente aucune trace de violences.

Ouverture du corps. — Le cuir chevelu est intact; les os du crâne ne sont pas fracturés; le cerveau est sain.

Les poumons présentent quelques adhérences pleurales; ils sont d'ailleurs sains, une peu exsangues.

Le péricarde est adhérent au cœur dans toute son étendue, de sorte qu'il n'existe pas de cavité péricardique; des brides fibreuses relient la face externe du péricarde à la plèvre gauche. Les cavités du cœur renferment une petite quantité de sang liquide, mais pas de caillots. Les valvules tricuspide et mitrale, ainsi que leurs cordages tendineux, sont très épaissies; il existe un rétrécissement notable de la mitrale. Les valvules sigmoïdes sont saines. Le tissu musculaire n'est pas hypertrophié, ni dégénéré.

L'estomac contient une petite quantité de matières alimentaires, parmi lesquelles on distingue des fragments de pâtes dites « alimentaires » (analogues à du macaroni). Les intestins sont sains; le gros intestin est vide et ses parois affaissées; il n'existe pas de rétrécissement.

Le foie est sain, pâle et exsangue.

La rate est normale.

Les reins sont petits et un peu durs; la capsule s'enlève difficilement, en entraînant avec elle des fragments de la substance corticale.

La cavité du petit bassin renferme une petite quantité de liquide séreux. Les parois du vagin présentent un piqueté hémorragique abondant; une érosion superficielle existe dans l'un des culs-de-sac. Le col de l'utérus est déchiré au niveau de chacune de ses commissures.

Le reste de l'utérus est sain et ne présente pas de piqûres, de déchirures ou d'autres traces de violences. Les sinus sont vides et les parois sont saines. L'insertion du placenta se trouve à la partie supérieure et droite.

Le poids de l'utérus débarrassé de ses annexes est de 900 grammes; ses dimensions sont: en longueur, 20 centimètres du fond à l'extrémité du col, 14 centimètres et demi du fond au commencement du col; en largeur, 12 centimètres de l'ouverture d'une trompe à l'autre (l'organe étant ouvert).

La vessie est vide, ses parois n'offrent pas de lésions.

Conclusions. — 1° Le cadavre de la femme V... porte les signes d'un accouchement récent, effectué au terme normal de la gestation.

2° Il n'existe pas dans les organes génitaux tant externes qu'internes, ni dans les autres viscères, de lésions qu'on puisse attribuer soit à l'ingestion de substances abortives, soit à des manœuvres mécaniques pratiquées dans le même but.

3° La mort est due à une syncope, dont la conséquence funeste a été favorisée par l'affection ancienne du cœur (symphyse cardiaque, lésions valvulaires) dont était atteinte la femme V...

2° *Autopsie de l'enfant.* — *Aspect extérieur.* — Le cadavre est celui d'un enfant du sexe féminin, pesant 3^k1,030 et mesurant 49 centimètres de longueur. Le cordon est divisé à 14 centimètres de l'ombilic; son extrémité libre présente plusieurs incisions irrégulières, mâchonnées, indiquant que l'instrument qui a opéré la section était tenu d'une main mal assurée, il n'y a pas de ligature. Le placenta est sain et pèse 320 grammes.

Le corps n'est pas putréfié; il est couvert d'enduit sébacé, et souillé de sang. A la partie antérieure du cou, un peu au-dessus du larynx, on remarque cinq érosions linéaires, mesurant de 4 à 6 millimètres, dirigées verticalement, toutes légèrement curvilignes à concavité tournée vers la ligne médiane du cou; par leur forme, leurs dimensions et leur aspect, ces érosions correspondent exactement à des empreintes onguéales. Deux autres érosions analogues se trouvent un peu au-dessous de celles-ci, toujours sur le cou; une autre existe sur la face près de la commissure droite des lèvres. Au niveau de chacune de ces érosions, le derme est rouge dans toute son épaisseur, mais il n'y a pas d'ecchymoses dans le tissu cellulaire sous-jacent. Sur la partie postérieure de l'épaule droite, on trouve trois autres érosions analogues, toutes doublées d'une ecchymose dans le derme et dans le tissu cellulaire sous-jacent.

Le reste du corps ne présente pas d'autres marques extérieures de violences.

Ouverture du corps. — Le cuir chevelu est intact. Au-dessous de lui, on trouve une petite bosse séro-sanguine sur la partie postérieure et droite de l'occipital; il existe de nombreuses ecchymoses épicroâniennes disséminées sur toute la surface du crâne, quelques-unes atteignent le diamètre d'une pièce de 1 franc. Les os du crâne ne sont pas fracturés. Les méninges sont congestionnées; on trouve 5 à 6 centimètres cubes de sang liquide, épanché dans la cavité crânienne et collecté dans sa partie la plus déclive. Le cerveau est sain.

Le larynx et la trachée renferment de l'écume finement mousseuse.

Les poumons sont volumineux et remplissent la cavité thoracique; ils présentent de nombreuses ecchymoses sous-pleurales, on remarque aussi à leur surface de larges plaques d'emphysème, occupant surtout la base des lobes inférieur et moyen. Plongés dans l'eau avec le cœur et le thymus, ils surnagent; isolés, ils surnagent également, ainsi que chacun de leurs fragments; en comprimant ces fragments sous l'eau, on en fait sortir du sang et une grande quantité de fines vésicules gazeuses qui viennent se

réunir en groupes à la surface du liquide. Après avoir été ainsi comprimés, les morceaux de poumons continuent à flotter sur l'eau.

Le cœur ne présente pas d'ecchymoses sous-péricardiques; ses cavités contiennent un peu de sang liquide, mais pas de caillots.

L'estomac contient des gaz et environ 10 grammes de sang mêlé à des mucosités.

La masse intestinale détachée dans son ensemble surnage dans l'eau, grâce à la quantité d'air renfermée dans l'intestin grêle. Le gros intestin est rempli de méconium.

Le foie est très congestionné.

La rate et les reins sont sains.

Le maxillaire inférieur renferme de chaque côté quatre alvéoles nettement cloisonnés. Le point osseux de l'extrémité inférieure du fémur mesure 5 millimètres de diamètre.

Conclusions. — 1° Le cadavre est celui d'un enfant nouveau-né du sexe féminin, parvenu au terme normal de la gestation.

2° Cet enfant a largement respiré.

3° La mort a été causée par une strangulation exercée par la compression du cou avec les doigts, dont les ongles ont laissé leur marque sur cette région.

82. Infanticide par strangulation par un lien. Mort de la mère. Hémorrhagie utérine. — Je soussigné, Paul Brouardel, commis par M. Dupont, substitut de M. le procureur de la République près le tribunal de première instance du département de la Seine, en vertu d'une ordonnance, en date du 21 juin 1880, ainsi conçue :

« Vu les articles 32 et 43 du code d'instruction criminelle et le procès-verbal dressé le 21 juin, par M. le commissaire de police du quartier de Saint-Merri, constatant l'envoi à la Morgue du cadavre de la fille L... et de celui de son enfant nouveau-né.

« Commettons M. le Dr Brouardel, à l'effet de procéder à l'autopsie du cadavre, de rechercher les causes de la mort et de constater tous indices de crime ou délit. »

Serment préalablement prêté, ai procédé à cette autopsie, le 23 juin 1880.

I. Autopsie du cadavre de la fille L... — Le cadavre est celui d'une femme de vingt-neuf ans, grasse, paraissant vigoureuse et bien constituée. La putréfaction est extrêmement avancée; le ventre est très volumineux; ses parois sont vertes; l'épiderme a disparu en divers points de la surface du corps et il se détache partout au moindre frottement. Le tronc et les membres sont couverts d'arborisations vasculaires d'un rouge sale.

A la face, on remarque sur la branche montante droite du maxillaire inférieur une cicatrice ancienne adhérente à l'os.

L'orifice vulvaire est très dilaté; la fourchette présente une déchirure non cicatrisée d'une étendue d'environ un demi-centimètre.

Les parties génitales et la partie supérieure des cuisses sont couvertes de sang desséché, les vêtements, et notamment les bas, étaient aussi imprégnés de sang.

Le corps ne porte pas de traces de violences.

Ouverture du corps. — Le crâne ne présente pas de lésions.

Le cerveau, très putréfié, est très anémique.

Les poumons ne sont pas congestionnés; ils sont ramollis par la putréfaction, mais ne présentent pas d'altérations pathologiques; ils ne renferment pas de tubercules.

Les cavités du cœur ne contiennent ni caillot, ni sang liquide; le tissu musculaire est pâle et exsangue.

L'estomac est vide.

Les intestins ne présentent pas de lésions.

Le foie est extrêmement putréfié; des gaz se sont développés dans l'intimité de son tissu.

Les reins se décortiquent facilement; malgré leur putréfaction avancée, les substances corticale et médullaire se distinguent nettement.

L'utérus atteint le niveau des épines iliaques antérieures et supérieures. La muqueuse ramollie se détache facilement en petits lambeaux, quelques caillots sanguins lui sont encore adhérents au niveau du fond de l'organe.

La distance du sommet de l'utérus au col est de 23 centimètres, le diamètre transversal maximum est de 15 centimètres. Le poids de l'organe, débarrassé de ses annexes, est de 860 grammes.

Le vagin et la vessie ne présentent pas de lésions.

Conclusions. — 1° Le cadavre soumis à notre examen est celui d'une femme accouchée récemment et à terme.

2° L'état de l'utérus, la pâleur et l'anémie de divers organes prouvent que la mort est le fait d'une hémorrhagie abondante.

3° Sur aucun point du corps, on ne constate de traces de violence, notamment sur le col de l'utérus et les parties génitales externes.

II. Autopsie de l'enfant nouveau-né de la fille L... — Aspect extérieur. — Le cadavre est celui d'un enfant nouveau-né, du sexe féminin, pesant 3^k1,380 et mesurant 54 centimètres de longueur totale, 29 de l'ombilic à la tête. La putréfaction est très avancée. Le cordon ombilical, desséché, et qui a été déchiré, et non pas coupé

nettement, mesure 22 centimètres. Le placenta pèse 340 grammes; ses diamètres sont 20 centimètres et 15 centimètres.

La face est couverte de sang desséché; les yeux putréfiés sont affaissés dans les orbites.

Un lien fait trois fois le tour du cou, il est attaché au-dessous de l'oreille gauche par un nœud simple, et la peau en ce point est excoriée, mais non ecchymotique. Entre les tours du lien, la peau est fortement œdémateuse et présente plusieurs ecchymoses ponctuées.

Au-dessous du menton, dans la partie droite de la région sus-hyoidienne, on remarque deux petites érosions presque punctiformes, distantes entre elles de 3 centimètres et dont l'une seulement est doublée d'une légère ecchymose.

Le reste du corps ne porte pas de traces de violences.

Ouverture du corps. — Les téguments du crâne présentent de nombreuses ecchymoses épicroïennes. Les os du crâne ne sont pas fracturés.

La pie-mère cérébrale présente en plusieurs points des extravasations de sang coagulé; la substance cérébrale est saine.

La bouche ne contient pas de corps étranger. La muqueuse du larynx est couverte d'ecchymoses ponctuées; celle de la trachée est légèrement injectée.

Les poumons sont volumineux et remplissent la cage thoracique; ils sont pâles, anémiques, et présentent des ecchymoses sous-pleurales assez nombreuses. Ils surnagent dans toutes leurs parties; et, pressés sous l'eau, leurs divers fragments laissent échapper de fines bulles d'air.

Le cœur ne porte pas d'ecchymoses sous-péricardiques, ses cavités renferment un peu de sang liquide avec des bulles de gaz de putréfaction.

L'estomac renferme un peu de mucus, mais pas de gaz; les intestins n'en renferment pas non plus; le mésentère présente des suffusions sanguines en divers points.

Les autres viscères abdominaux ne présentent pas d'altérations autres que celles qui résultent de la putréfaction.

Le point d'ossification de l'extrémité inférieure du fémur mesure environ 2 millimètres d'épaisseur.

Conclusions. — 1° Le corps soumis à notre examen est celui d'un enfant nouveau-né à terme.

2° Cet enfant a largement respiré.

3° La mort résulte de la strangulation opérée par le lien qu'il portait autour du cou.

O. — Époque de la mort.

83. Détermination de l'époque de la naissance et de la mort d'un nouveau-né, faite par la méthode entomologique. — Nous fûmes commis, le 13 janvier 1878, par M. Desjardins, substitut de M. le procureur de la République, à l'effet de procéder à l'autopsie du cadavre d'un nouveau-né trouvé dans un terrain vague de la rue Rochebrune. Le cadavre était entouré de quelques linges, imbibés par l'humidité et pourris dans les points qui étaient en contact avec la terre (1).

Voici quel fut le résultat de notre examen :

Le cadavre est celui d'un nouveau-né du sexe féminin. Il mesure 48 centimètres de long et pèse 250 grammes, la sixième partie du poids normal. Il est absolument desséché et sonne comme du carton. Il est transformé en une véritable momie. Il est recouvert par un linge torchon, qui a contracté avec la peau des adhérences tellement intimes qu'il est impossible de les séparer.

Le cordon ne porte pas de ligature, il mesure 25 centimètres et adhère à l'ombilic.

Les os sont intacts; il n'y a pas de fractures, notamment des os du crâne. Les viscères desséchés ne forment plus qu'une masse informe, dans laquelle on ne distingue plus les points où cesse le parenchyme pulmonaire, le cœur, le foie, etc. Tous les tissus, notamment les muscles, sont transformés en gras de cadavre.

Le crâne est vide, l'encéphale a disparu et on ne trouve plus sur la tente du cervelet qu'une masse de pulvérin de quelques grammes.

Il est impossible de reconnaître actuellement l'existence des lésions qui n'auraient atteint que les parties molles et de savoir si l'enfant a respiré.

Les condyles des fémurs ont leurs points d'ossification bien développés.

Le cadavre est donc celui d'un nouveau-né arrivé au terme de la vie intra-utérine.

Sur la peau et dans les cavités du crâne fourmille une quantité d'acares que l'on distingue nettement à la loupe et de larves d'insectes.

L'état de dessiccation de cette petite momie ne permet pas de croire qu'elle ait séjourné longtemps dans le terrain vague où on l'a

(1) P. Brouardel, *Détermination de l'époque de la naissance et de la mort d'un nouveau-né faite à l'aide de la présence des Acares et des chenilles d'Aglosses dans un cadavre momifié* (*Annales d'hygiène publique et de médecine légale*, 1879, t. II, p. 153).

trouvée exposée à l'humidité de l'air. Il est certain que le cadavre a dû être conservé dans un lieu sec, dans une armoire, une malle ou derrière un lieu chauffé, tel qu'une cheminée, et que c'est dans les derniers jours seulement qu'il a été déplacé et déposé dans le terrain de la rue Rochebrune.

Il reste à savoir si on pourrait utiliser les lois du développement des insectes que l'on trouve sur le corps de ce nouveau-né pour déterminer approximativement le moment de la naissance, ainsi que le Dr Bergeret (d'Arbois) y était parvenu en 1850 (1). Nous nous sommes adressé à M. Edmond Perrier, professeur au Muséum d'histoire naturelle, et à M. Mégnin, vétérinaire de l'armée, qui ont mis, avec la plus grande complaisance, leurs connaissances spéciales à notre disposition.

Voici les notes qu'ils ont bien voulu nous remettre :

Note de M. Edmond Perrier. — « 1° L'enfant est entouré d'un tissu végétal assez grossier absolument adhérent au tégument.

« 2° Ce tissu n'est pas suffisant pour l'avoir mis à l'abri des larves de mouches qui auraient pu pondre à sa surface.

« 3° Les larves auraient certainement dévoré le tissu de l'enfant s'il avait été abandonné immédiatement après la mort.

« L'enfant a donc été enfoui profondément ou desséché avant d'avoir été abandonné. Cette dernière hypothèse est la plus probable, vu l'état de conservation du cadavre.

« 4° Les animaux qui se trouvent actuellement dans le tissu sont :

« A. Des Acares d'espèces à déterminer par M. Mégnin, mais on en trouve dans tous les endroits humides et riches en matières organiques.

« B. Des chenilles d'*Aglosses*, papillons voisins des Teignes et se nourrissant de matières grasses.

« De cette dernière circonstance on peut inférer que le cadavre est relativement récent (de l'été dernier probablement).

« 5° On ne trouve pas de Dermestes cuivrés qui n'auraient pas manqué d'attaquer un cadavre plus ancien et débarrassé de matières grasses, comme les pelleteries, par exemple. »

Note sur la formation et la durée de la colonie acarienne qui existe sur la momie d'enfant, par M. Mégnin. — « La momie d'enfant en question est couverte d'une couche de pulvérin brunâtre, qui est exclusivement composée de dépouilles d'Acariens et de leurs fèces. Cette couche est plus ou moins épaisse suivant les régions, mais on peut dire qu'elle a, en

(1) Bergeret, *Infanticide, momification naturelle du cadavre* (*Ann. d'hyg.*, 1855, 2^e série, t. IV, p. 452).

moyenne, 2 millimètres d'épaisseur. A la surface du corps, je n'ai pas trouvé d'Acariens vivants, mais dans l'intérieur du crâne il y avait encore une colonie nombreuse, grouillante, et pleine d'activité, au milieu d'un pulvérin bien plus abondant qu'à la surface du corps. Tous ces Acariens appartiennent à une seule espèce, le *Tyroglyphus longior* Gervais, qui vit exclusivement des acides gras et des savons ammoniacaux qui se forment à la surface des matières animales en état de décomposition sèche comme les préparations anatomiques dites naturelles, les fromages secs, gruyère et autres, etc.

« Pour calculer le nombre des Acariens et par suite déduire, connaissant la loi de leur développement, le temps qu'il leur a fallu pour former des colonies couvrant une surface que j'estime à 3 000 centimètres carrés d'après un calcul approximatif, j'ai opéré ainsi : je compte par millimètre cube au moins 4 Tyroglyphes ou leur dépouille et celle de leurs œufs, ce qui me donne, par centimètre carré sur 4 millimètres d'épaisseur, 800 Acariens, c'est-à-dire, pour toute la surface du corps, $800 \times 3\,000 = 2\,400\,000$, c'est-à-dire, pour toute la surface du corps à l'intérieur du crâne, 2 400 000 Tyroglyphes morts ou vivants, morts surtout. La colonie a eu pour origine quelques nymphes hypopiales apportées par des Diptères, des Coléoptères ou des Myriapodes. C'est toujours ainsi que se forment les colonies de ce groupe d'Acariens, comme je l'ai démontré, et cela prouve que la momie, au moment où elle a été envahie par les Acariens, était accessible aux insectes venus de l'extérieur.

« On voit par les observations faites par M. Fumouze sur le *Tyroglyphus longior* (1), que j'ai faites moi-même sur des espèces voisines, entre autres sur le *Tyroglyphus mycophagus* (2), qu'une femelle de ces Acariens est capable de pondre dix à quinze jours après sa naissance et qu'elle pond une quinzaine d'œufs, parmi lesquels les deux tiers donnent des femelles et l'autre tiers des mâles. On peut donc établir le tableau suivant :

1 ^{re} génération, après 15 jours	10 femelles,	5 mâles
2 ^e — — — 30 —	100 —	50 —
3 ^e — — — 45 —	1 000 —	500 —
4 ^e — — — 60 —	10 000 —	5 000 —
5 ^e — — — 75 —	100 000 —	50 000 —
6 ^e — — — 90 —	1 000 000 —	500 000 —

« C'est à peu près la même proportion que suivent tous les Sarcoptides.

(1) Fumouze, *Journal d'anatomie* de Ch. Robin, 1865.

(2) Mégnin, *Journal d'anatomie* de Ch. Robin, 1874.

« Ainsi, après trois mois il est né d'un seul couple dans la colonie, 1 500 000 individus, si nous comparons le chiffre de 2 400 000 obtenu plus haut, nous voyons qu'il a mis à se former quelques jours de plus que trois mois et c'est un grand minimum, attendu que la colonie a pullulé moins à la surface du corps qu'à l'intérieur du crâne où elle a trouvé une provision de gras de cadavre plus abondante qu'ailleurs ; elle y était du reste encore en pleine activité et a formé une couche de pulvérin bien plus épaisse que celle qui sert de base à mon calcul.

« Le moment où la momie d'enfant a été exposée à l'air est donc éloigné du moment actuel de trois mois au moins, plus le temps nécessaire à la formation du gras de cadavre, ce qui porte cette exposition à l'air à six ou huit mois au plus. »

Ainsi, de l'avis de MM. Edm. Perrier et Mégnin, il s'est écoulé cinq à six mois environ depuis que ce cadavre de nouveau-né a été abandonné à l'air et qu'il a pu être envahi par les *Aglosses* et les *Tyroglyphes*. Mais il est probable, si l'endroit où il s'est desséché était absolument clos, sans communication avec l'extérieur, que le temps écoulé depuis la naissance a été plus prolongé et que l'invasion par les *Acares*, datant de trois mois au moins, s'est faite sur un cadavre déjà ancien.

Conclusion. — 1° Ce cadavre est celui d'un enfant nouveau-né du sexe féminin, arrivé à la fin du neuvième mois de la vie intra-utérine.

2° Il n'est plus possible de constater s'il a subi des violences qui n'auraient atteint que les parties molles.

3° Il est également impossible de dire si l'enfant a respiré.

4° Les colonies d'*Acares* et les chenilles d'*Aglosses* trouvées sur le cadavre, prouvent que le moment de mise à l'air de la momie date de six à huit mois, mais la date de la naissance ne peut être précisée.

84. Détermination de l'époque de la mort par la méthode entomologique. — Le 26 janvier 1883, une ordonnance de M. Guillot, juge d'instruction, chargeait M. le Dr Descoust et M. Mégnin, de rechercher, s'il était possible, les causes, ou tout au moins l'époque à laquelle remontait la mort d'un enfant nouveau-né qu'on venait de trouver desséché au fond d'un placard, dans une maison du faubourg du Temple.

Nous transcrivons ici la partie du rapport de M. Mégnin (1) :

« Le cadavre de l'enfant nouveau-né, en question, se présente

(1) Nous empruntons les obs. 84, 85, 86, 87 à M. P. Mégnin, *La Faune des cadavres*.

avec les téguments et les organes sous-jacents à peu près intacts, quoique complètement desséchés, mais encore très odorants ; les téguments portent l'impression des linges dans lesquels le cadavre a été enveloppé et comme ficelé, lesquels linges sont empesés par un liquide gélatineux qui a suinté du cadavre et dont ils ont été imprégnés ; ils présentent dans leurs plis quelques coques de nymphes de mouches *Sarcophages*, mais un bien plus grand nombre de coques de nymphes d'un tout petit Diptère, dont on a retrouvé quelques cadavres d'insectes parfaits, ce qui permet de déterminer son espèce : c'est la *Phora aterrima*, petit moucheron noir, qui a, au plus, 3 millimètres de long.

« Le cadavre présente au cou, à gauche, une anfractuosité déchirée, bordée de petits pertuis en trous d'écumoire, communiquant avec l'intérieur du corps et exhalant une forte odeur de vieille cire rance. Cette anfractuosité paraît être le résultat du travail des larves de mouches et correspond à un point où l'enveloppe en tissu laissait un hiatus par où les insectes Sarcophagiens ont pénétré. Dans le voisinage de cette anfractuosité, nous trouvons une coque de nymphe d'un grand Sarcophagien, probablement la *Calliphora vomitoria*, et des myriades de coques de la *Phora aterrima*. Ces coques existent aussi en grand nombre dans les cheveux de l'enfant, qui sont très développés, comme ceux de beaucoup d'enfants nouveau-nés.

« Nos recherches, sur toute la surface de cette momie, nous font reconnaître la présence de très rares Acariens détriticoles des espèces *Tyroglyphus longior* et *Glyciphagus spinipes*, qui se promènent sur les téguments, mais n'ont pas encore établi de véritables colonies, car nous ne trouvons aucune trace de leurs cadavres ni de leurs déjections accumulées sous forme de pulvéru jaunâtre ; nous trouvons aussi dans les cheveux un spécimen vivant, mais unique, d'un petit Coléoptère des cadavres, du groupe des Histérides et de l'espèce *Saprinus rotundatus*.

« Nos recherches répétées et persistantes ne nous font découvrir aucune espèce d'insectes ou leurs dépouilles ; les Dermestes et les Anthrènes en particulier, brillent par leur absence.

« Les renseignements à tirer de nos recherches sont les suivants :

« L'extrême rareté de Diptères du groupe des Sarcophagiens indiquée par l'extrême rareté de leurs dépouilles, montre que l'époque de la mort remonte à une saison où ces insectes sont très rares, comme l'entrée ou la fin de l'hiver.

L'abondance des *Phora* qui n'envahissent les matières en décomposition que quand elles sont à moitié desséchées, in-

dique que quand la belle saison où ils pullulent est arrivée, la dessiccation du cadavre de l'enfant était assez avancée et a continué pendant le reste de la saison sous l'influence de ces Diptères.

« Enfin, la rareté des Acariens, l'absence de Dermestes et d'Anthrénes, qui sont, ces derniers surtout, des travailleurs de la seconde année, montrent que cette deuxième année n'était pas commencée encore.

« En conséquence, nous estimons que la mort de l'enfant remonte à environ un an et qu'elle a eu lieu avant le printemps de l'année 1882. »

La mère de cet enfant, qui était une servante, arrêtée depuis la rédaction de ce rapport, a avoué qu'il était effectivement mort au mois de février de la susdite année, et voici ce que M. Descoust écrivait à M. Mégnin, au mois de mars 1883 :

« ... Je vous annonce, en même temps, que l'appréciation que vous avez faite de la date de la mort de l'enfant est tout à fait exacte.

« La mère de l'enfant a été arrêtée depuis votre lettre et elle a avoué être accouchée le 3 février 1882. »

85. Détermination de l'époque de la mort par la méthode entomologique. — Il s'agit de trois momies de fœtus, dont deux étaient à terme et le troisième bien avant terme, trouvées enveloppées ensemble, dans un jardin où elles avaient été jetées pendant la nuit, au printemps de l'année 1884.

Nommé expert, avec M. le Dr Descoust, pour examiner ces fœtus, M. Mégnin fit le rapport suivant rédigé le 14 mai 1883 :

« Trois fœtus, dont deux à terme (nos 166 A et 167 M) et un plus jeune (no 168 P), entièrement momifiés et desséchés, trouvés enveloppés dans un même linge et dans un jardin où leur présence n'avait pas été constatée la veille, ayant été soumis à notre examen, voici le résultat de nos recherches :

« (N° 166 A). — Ce grand fœtus, largement à terme, comme l'indique le développement de ses follicules dentaires et ses longs cheveux noirs, est du sexe féminin. Il est desséché, momifié, et ne dégage aucune mauvaise odeur, seulement une odeur de vieux livre, de bouquin, ou de rance assez faible ; il est enveloppé en grande partie d'un linge fin, empesé par des liquides albumineux cadavériques depuis longtemps desséchés ; il est parsemé de taches pulvérulentes jaunes de soufre, produites par un cryptogame microscopique (*Isaria citrina* Robin). Dans les plis du linge, existent un grand nombre de coques de nymphes de Diptères, la plupart vides, mais dont quelques-unes contiennent encore des nymphes à un état de développement plus ou moins avancé.

Le corps du fœtus, débarrassé des linges qui l'enveloppent, se montre couvert *intus* et *extra* d'une poussière roussâtre, dans laquelle nous retrouvons des coques de nymphes semblables à celles des plis du linge et des myriades d'autres nymphes beaucoup plus petites et toutes vides, sauf quelques rares exemplaires qui contiennent encore de petits Diptères morts au moment où ils allaient s'envoler et dans lesquels on reconnaît la *Phora aterrima*.

Dans la même poussière existent aussi, soit libres, soit encore renfermés dans des coques, soit à l'état de débris d'ailes ou de corps, de nombreux cadavres d'un Diptère dont on ne connaissait pas encore les mœurs à l'état larvaire, la *Curtonevra pabulorum* Rob. D.

Nous trouvons encore dans la poussière rousse des coques de nymphes remarquables par leurs prolongements rameux latéraux qui caractérisent des nymphes d'*Anthomyia*; on trouve même des débris de ces Diptères et surtout des ailes.

Enfin, la poussière elle-même est entièrement composée de déjections et de cadavres d'Acariens des espèces *Tyroglyphus siro* et *Tyroglyphus longior* et de leurs larves hypopiales.

Les cavités splanchniques ne conservent plus aucun organe; elles sont remplies par une poussière analogue à celle de la surface du corps et de même composition.

« (N° 167 M). — Le second fœtus, un peu moins grand que le premier, mais paraissant aussi être à terme, est enveloppé d'un linge fin de même qualité que celui du précédent; il est aussi au même degré de dessiccation et a la même odeur cadavérique.

Nous trouvons aussi à sa surface quelques coques de Diptères et des débris d'insectes parfaits des mêmes espèces que chez le précédent (*Curtonevra pabulorum*, *Anthomyia*, *Phora aterrima*), mais en petit nombre et quelques-uns écrasés par les linges, ce qui paraît dû à ce que, après l'invasion des Diptères et de leurs larves, c'est-à-dire après les premières phases de la fermentation putride, une enveloppe de linge plus complète a été appliquée sur le fœtus et a enfermé des larves qui ont été arrêtées dans leur développement et écrasées. Néanmoins il existe aussi de la poussière sur certaines parties du corps, non en contact avec le linge d'enveloppe, et, dans cette poussière, plus grossière, on trouve quelques Tyroglyphes avec leurs larves hypopiales, mais partout et en grand nombre, un Acarien très différent, de la famille des Gamasidés, du genre *Trachynotus*, et d'une espèce non encore décrite par les Aptérologistes et que nous avons nommé *Trachynotus cadaverinus*.

(N° 168 P). — Le plus petit des trois fœtus et le moins âgé, car

il est tout au plus né à terme, est dans le même état de dessiccation que les précédents, il ne dégage pas plus d'odeur ; mais il est si bien enveloppé de plusieurs doubles du même linge, que l'absorption des liquides cadavériques par ce linge a été assez active pour que la dessiccation ait pu s'ensuivre très rapidement en raison surtout de sa petitesse, — sans que les Insectes, non plus que les Acariens, y aient participé, ce qu'ils ne pouvaient, du reste, puisqu'il leur était impossible de pénétrer jusqu'au cadavre. Néanmoins, en raison de l'analogie de l'état de dessiccation, nous estimons que la mort de ce fœtus doit remonter à la même époque et à la même année que celle des précédents.

« Quelle est cette époque ? »

« Nous estimons que l'action des grands Diptères (*Curtonœvra*, *Anthomyia*) s'est exercée pendant toute une belle saison ; que l'année suivante, les *Phora* qui ne recherchent que les cadavres à moitié desséchés, ont continué, et que les Acariens ont terminé cette seconde année en brochant sur le tout ; mais ceux-ci sont tous morts, et paraissent l'être depuis longtemps, ce qui nous autorise à porter à un minimum de trois ans le temps qui s'est écoulé depuis la mort des fœtus les plus grands. »

La connaissance des mœurs, et des habitudes des Insectes et des Acariens dont nous venons de parler nous permet de tirer d'autres inductions.

Les Diptères de l'espèce *Curtonœvra pabulorum* et ceux du genre *Anthomyia* sont entièrement ruraux ; c'est donc dans une localité rurale ou voisiné des champs que les petits cadavres des fœtus ont été exposés à l'action des insectes.

De plus, si le fœtus n° 166 a pu être conservé dans un grenier, comme l'indiquent les espèces acariennes qui ont achevé l'œuvre de dessiccation, le fœtus n° 167, après avoir séjourné un certain temps dans le voisinage du grenier, a été réenveloppé de nouveau et transporté au voisinage d'un fumier ou d'un jardin, comme l'indique la présence de l'Acarien Gamaside, le *Trachynotus*, qui s'en est emparé et qui n'habite jamais l'intérieur des habitations, mais toujours les fumiers ou amas de débris organiques.

Quant au plus petit des fœtus, il a pu rester sans inconvénient dans le voisinage du premier, mais nous n'avons aucun indice pour nous renseigner sur le lieu où il a été enfermé.

En somme, l'identité du linge fin qui a enveloppé chacun des trois fœtus à l'origine, indique qu'ils l'ont été sans doute par la même main et qu'ils se sont desséchés dans différents endroits d'une habitation rurale, bien qu'ils aient été trouvés à Paris.

86. Détermination de l'époque de la naissance et de la mort faite par la méthode entomologique. — Un fœtus fut trouvé dans une caisse à Paris, caisse restée dans les rebuts de l'administration des Messageries par suite d'une fausse adresse intentionnelle.

Le fœtus, qui était à l'état frais, non encore entré en décomposition, ce qui s'explique par la rigueur de la saison (on était en mars 1886), était entouré d'une matière terreuse à odeur de fumier, lorsqu'il fut remis par M. Socquet à M. Mégnin, le 31 mars, pour être examiné.

Dans cette terre grouillaient un certain nombre de larves blanches, petites, cylindro-coniques, dans lesquelles M. Mégnin reconnut les larves de la mouche des fenêtres (*Musca domestica*), qui se développent d'habitude dans le fumier d'écurie. Ce développement ne se fait que si la température est favorable.

Au mois de mars, la température est tellement basse qu'aucune mouche n'était encore apparue. Or, on sait que les premières mouches qui apparaissent au printemps, ce sont des femelles fécondées qui passent l'hiver engourdies dans des trous de murs ou autres cachettes, et qui, en pondant, fournissent les premières générations de mouches de l'année. La présence de larves dans la terre qui entourait le fœtus, prouve que celui-ci vient d'un pays où le printemps régnait déjà au milieu de mars et ce pays ne peut être que le midi de la France.

Ce sont là les déductions tirées par M. Mégnin de l'étude de la pièce qu'il a eu à examiner.

87. Détermination de l'époque de la naissance et de la mort faite à l'aide de la méthode entomologique. — Appelé, le 20 mars 1883, à examiner le cadavre d'un fœtus envoyé au laboratoire de médecine légale de Paris, M. Mégnin a constaté que le corps était desséché et à peu près complètement momifié, enveloppé dans des débris de linges, dans les plis agglutinés desquels existait une poussière noirâtre qui couvrait aussi une grande partie du cadavre.

L'examen de cette poussière, dans laquelle se promenait un certain nombre de larves vivantes sous forme de vers blancs cylindriques, à tête rousse, lui a montré qu'elle était composée presque entièrement de petits corps sphériques, opaques, rugueux, noirs ou bruns, qui n'étaient autre chose que les déjections de larves d'insectes.

Dans cette poussière se trouvait aussi :

« 1° Un certain nombre de pupes de mouches carnassières,

P. BROUARDEL. — L'Infanticide.

pupes toutes vides dont les occupantes étaient envolées depuis longtemps.

« 2° Quelques fourreaux provenant des mues de larves de Lépidoptères du groupe des *Tineites*.

« 3° Quelques Acariens très vivants du genre *Tyroglyphus*, qui se promenaient dans la poussière.

« 4° Enfin un grand nombre de fourreaux tissés, encore habités par une Tinéite, qui n'est autre que la fausse teigne des cuirs de Réaumur, l'*Aglossa cupreatis*, qui vit de matières animales desséchées. Ce sont certaines de ces chenilles sorties de leur fourreau, ou n'en ayant pas encore construit, qui se promènent dans la poussière noire et qui frappent la vue par leur blancheur, tranchant sur le fond noirâtre de la première.

« Voyons maintenant quelles indications nous fournissent les insectes ou débris d'insectes analysés ci-dessus :

« Les débris qu'ont laissés les mouches carnassières et l'absence complète de leurs cadavres ou de leurs larves, débris, du reste, en petite quantité, correspondent à une première belle saison, entièrement écoulée ou qui était déjà avancée.

« Une deuxième période est indiquée par la présence des Aglosses, dont les larves passent l'hiver pour se métamorphoser au printemps. Au moment où nous les examinons, elles ont leur entier développement et ont confectionné leur fourreau pour se préparer à cette métamorphose. Elles sont arrivées sur le cadavre en juillet dernier et c'est, par suite, l'automne précédent que se sont montrées les mouches carnassières. Ceci nous suffirait déjà pour faire remonter la mort du fœtus à l'automne de 1883 ; le calcul est confirmé par l'arrivée des Acariens et l'absence des Anthrènes qui appartiennent à la troisième période, laquelle est sur le point de commencer.

« Nous sommes donc autorisé à conclure que l'époque de la mort du fœtus remonte à dix-huit mois, c'est-à-dire à l'automne de 1883.»

(La mère, arrêtée plus tard, a avoué que son enfant était mort pendant l'accouchement en octobre 1883.)

88. Détermination de l'âge d'un cadavre par la méthode entomologique. — M. le Dr Bouton, de Besançon, ayant envoyé une communication sur deux cas d'infanticide, à la Société de médecine légale, avec des pièces à l'appui, M. le Dr Socquet fut chargé de faire un rapport (1). C'est ce rapport que nous transcrivons ci-après :

(1) Socquet, *Deux cas d'infanticide* (*Annales d'hyg.*, 1885, tome XIII, p. 68).

Une fille R... était arrêtée à Besançon le 20 août 1881 sous l'inculpation d'infanticide.

Le 27 septembre de la même année, le Dr Bouton fut commis par M. le juge d'instruction de Besançon :

1° A l'effet de rechercher si les ossements renfermés dans un panier, saisi au domicile de l'inculpée, étaient ceux d'un enfant ; de déterminer l'époque de la naissance.

2° De faire connaître le nom des plantes se trouvant dans le même panier, en indiquant les propriétés vénéneuses ou abortives qu'elles peuvent avoir.

3° D'examiner le jupon noir à doublure bleue dans lequel l'inculpée aurait mis l'enfant, dont les ossements sont dans le panier ; de dire si ce jupon présente des traces de méconium, et, dans l'affirmative, préciser les conséquences qu'il y a lieu d'en tirer.

4° Enfin, de s'expliquer sur l'allégation de l'inculpée, qui prétend qu'après être accouchée dans la nuit du 27 au 28 août, elle s'est endormie, avec l'enfant entre les jambes, jusqu'au lendemain matin six heures moins le quart, alors qu'elle avait déjà eu deux enfants et qu'elle accouchait, par conséquent, pour la troisième fois.

Les conclusions du rapport de M. le Dr Bouton ont été les suivantes :

« 1° Nous avons, sous les yeux, les ossements de deux enfants

« Un de ces deux enfants était à terme, il est né au printemps de 1880, ainsi que l'indique la présence de coques vides de mouches carnassières. Le méconium, rencontré sur le jupon, indique qu'il a vécu, car nous pensons qu'il a rendu son méconium hors du sein maternel.

« Il est possible que le deuxième produit n'ait que huit mois ou huit mois et demi, aucun indice ne nous permet d'établir exactement l'époque de sa naissance.

« 2° Les plantes contenues dans le panier ne sont ni vénéneuses ni abortives.

« 3° Le jupon est taché de méconium, indice à peu près certain que l'enfant est né vivant et qu'il a succombé à une mort violente.

« 4° La rouille ne permet plus de reconnaître s'il y a eu des taches de sang.

« 5° Enfin, il ne nous est point possible d'admettre que l'inculpée, accouchant, pour la troisième fois, dans la nuit du 27 au 28 août, ait pu dormir jusqu'à six heures du matin, sans avoir été réveillée par des douleurs de coliques utérines. »

Nos conclusions étant conformes à celles de M. le Dr Bouton, pour

toutes les questions, à l'exception de la première, nous ne nous occuperons que de celle-là en indiquant les recherches auxquelles nous nous sommes livré.

Le Dr Bouton s'exprime ainsi dans son rapport :

« *Examen des os, des tissus et des insectes.*

« Les os de l'un des produits sont en partie recouverts de tissus desséchés, momifiés, c'est-à-dire, qu'au lieu de se trouver en état de putréfaction ordinaire, placés dans un lieu sec, peu aéré, ces tissus se sont parcheminés et transformés en gras de cadavre. On y trouve des trous et de nombreux sillons, effets des larves qui ont rongé la matière. Ces larves nous ont laissé, non seulement les traces de leur passage, mais encore des chrysalides, des petits vers blancs de 6 à 8 millimètres de long. Quelques-uns se sont transformés en nymphes. Nous retrouvons quelques Coléoptères d'une extrême petitesse.

« 1° Les coques de nymphes sont toutes ouvertes par une extrémité ; elles ont 6 millimètres de long sur 3 millimètres de largeur ; leur aspect est brun rouge, couleur acajou. Ces coques ont renfermé la mouche carnassière. C'est dans l'été de 1881, que la mouche est sortie de sa métamorphose. L'histoire naturelle nous apprend que la femelle pond ses œufs pendant l'été ; ces œufs, devenus larves, conservent cette forme en se nourrissant de chairs pendant l'automne et l'hiver pour se transformer en nymphes au printemps, et en insectes parfaits au commencement de l'été. La chaleur hâte leur éclosion. Ainsi, il faut un an pour que la métamorphose s'opère et quand le 27 septembre, nous avons eu à examiner ces pièces, elles étaient ce qu'elles sont aujourd'hui, des coques ouvertes dont les mouches étaient sorties au commencement de l'été.

« 2° Les vers blancs et leurs chrysalides sont les produits de la mite ou petit papillon dont les larves attaquent les tissus animaux desséchés. La femelle fécondée pond des œufs en automne, d'où sortent des larves qui se transforment au printemps en donnant des chrysalides qui conservent la forme des vers en brunissant. Cette chrysalide mesure 9 millimètres de long sur 2 d'épaisseur ; elle présente deux cornes à sa petite extrémité.

« Au printemps, le papillon sortira de sa coque. La femelle a déposé ses œufs en automne 1880. C'est au printemps de 1882 que l'insecte se montrera sous sa forme de papillon.

« Nous avons soumis à M. Gaston Moquin-Tandon, professeur d'histoire naturelle à la Faculté des sciences de Besançon, un des petits Coléoptères trouvés dans les débris d'insectes, pour le déterminer, et ce savant nous a appris que c'est le *Drilus flavescens*.

« Conclusion de ce qui précède : d'après les transformations subies par les Insectes que nous avons rencontrés, nous pouvons affirmer que l'un des fœtus soumis à notre examen venait de naître à la fin du printemps ou au commencement de l'été de 1880. »

M. Socquet fait remarquer que la détermination de l'époque de la mort d'un enfant par l'examen de son cadavre plus ou moins desséché, s'est présentée assez rarement à l'attention des médecins légistes, qu'il n'existe pas encore de règles fixes en cette matière et que la solution d'un tel problème devient fort délicate. Il y a lieu, en effet, de tenir compte des circonstances propres à chaque cas, suivant que le cadavre a été exposé dans un lieu sec ou humide, au contact ou à l'abri de l'air, enfin de posséder des connaissances entomologiques approfondies.

M. Socquet, pour vérifier ce dernier point, a appelé à son aide M. Mégnin, lequel ne croit pas pouvoir accepter les conclusions de M. le D^r Bouton, pour les raisons suivantes :

« 1^o Après avoir reconnu que certaines coques brunes de 6 millimètres de long sur 3 millimètres de diamètre, sont bien des chrysalides vides de mouches carnassières, l'auteur dit :

« L'histoire naturelle nous apprend que la femelle pond ses œufs pendant l'été, que ces œufs donnent des larves qui se nourrissent des chairs où elles sont déposées, pendant l'automne et l'hiver pour se transformer au printemps suivant en chrysalide et dans l'été en insectes parfaits. »

Ce n'est pas cela que nous apprend l'histoire naturelle, mais ceci : la mouche carnassière ne met qu'un à deux mois pour parcourir toutes ses phases, de l'état d'œuf à celui d'insecte parfait, et non un an comme dit l'auteur.

C'est vrai, en général, pour les papillons, mais nullement pour les mouches, lesquelles du reste ne travaillent jamais ensemble, comme paraît le croire le D^r Bouton.

2^o Les chrysalides à petite extrémité munie de deux cornes, qu'il croit devoir appartenir à des teignes, et dont il joint des exemplaires à son rapport, sont au contraire des chrysalides d'un petit Coléoptère mangeur de gras de cadavre, le *Dermestes lardarius*. C'est bien un travailleur de la deuxième année, qui met quatre mois à parcourir ses différentes phases, mais tout le passage consacré à cette prétendue mite est complètement erroné.

« 3^o Les petits Coléoptères, qui, sur la détermination de M. Moquin-Tandon, sont des *Drilus flavescens* et se trouvaient dans les résidus des poumons des cadavres, constituent par leur présence dans ce milieu un fait nouveau et très intéressant, car jusqu'à présent on ne les avait rencontrés que dans les coquilles d'escargots

morts. Cette espèce sera donc à ajouter à la longue série des Insectes des cadavres déjà classés.

« L'examen microscopique de la poussière des petits cadavres n'a pas été fait par l'auteur.

« Nous l'avons fait pour celle qui accompagnait les chrysalides envoyées, et nous y avons trouvé des cadavres d'Acariens et de leurs larves hypopiales, ce qui prouve que leur période d'activité était passée, et ce qui porte à plus de deux ans, très probablement à trois, l'âge du cadavre en question. »

P. — Questions relatives à la mère.

89. Examen de l'inculpée. Constatation de virginité. — Je sousigné, Paul Brouardel, commis par M. Dupont, substitut de M. le procureur de la République près le tribunal de première instance du département de la Seine, en vertu d'une ordonnance en date du 20 avril 1880 ainsi conçue :

« Vu les articles 32 et 43 du code d'instruction criminelle et le procès-verbal dressé le 21 février 1880 par M. le commissaire de police de Levallois-Perret, constatant qu'un fœtus a été trouvé dans le jardin de l'hospice Gressulhe.

« Commettons M. le Dr Brouardel, à l'effet de procéder à l'examen de la nommée D... (Joséphine), dix-huit ans, et de constater tous indices de crime ou délits. »

Serment préalablement prêté, ai procédé à cet examen le 20 avril 1880.

Cette jeune fille, âgée de dix-huit ans, est petite, assez forte, vigoureuse. Elle paraît en bonne santé.

Elle affirme n'avoir jamais été malade, et on ne constate pas de trace d'affection viscérale.

Les seins sont fermes, durs, la peau qui les couvre ne présente pas de vergetures.

La peau de l'abdomen est lisse, sans vergetures. Les parois ne sont pas relâchées.

La conformation des organes génitaux est à peu près normale, mais cependant les grandes lèvres atrophiées ne ferment pas la vulve en arrière.

Le clitoris, les petites lèvres ont leur couleur et leur forme à peu près normales. La fourchette est intacte, sans traces de déchirures, ou de cicatrice.

La membrane hymen a une forme labiale, elle est absolument intacte. Son ouverture étroite ne permet même pas d'introduire la partie onguéale de l'index.

Conclusions. — 1° La nommée D... (Joséphine), âgée de dix-huit ans, n'est pas déflorée.

2° Elle ne porte aucune trace d'une grossesse, d'un avortement ou d'un accouchement antérieur.

90. Examen de la mère. Détermination de la date de l'accouchement. — Je soussigné, Paul Brouardel, commis par M. Adolphe Guillot, juge d'instruction près le tribunal de première instance du département de la Seine, en vertu d'une ordonnance, en date du 18 octobre 1881, ainsi conçue :

« Vu la procédure contre W... (Louise), inculpée d'infanticide.

« Attendu qu'il importe de savoir si l'inculpée est accouchée à terme.

« Attendu que le cadavre de l'enfant n'a pas été retrouvé.

« Attendu que l'inculpée aurait été acheter de l'absinthe quelque temps avant son accouchement.

« Attendu qu'il a été saisi à son domicile trois fioles et une boîte ayant contenu des médicaments (scellé n° 3).

« Commettons M. le D^r Brouardel, à l'effet :

« 1° De rechercher, par l'examen de l'inculpée actuellement à Beaujon, salle Saint-Paul, si elle est accouchée récemment et à terme (des linges tachés de sang ont été saisis, et sont au greffe sous scellé n° 4).

« 2° D'examiner les médicaments saisis et de constater s'ils étaient de nature à déterminer un avortement. »


Serment préalablement prêté, ai procédé à ces divers examens.

I. Examen de la nommée W... (Louise) le 24 octobre 1881. — La fille W... (Louise) est âgée de vingt et un ans. Elle est assez grande et ne paraît pas très vigoureuse.

Elle aurait toujours joui d'une bonne santé, jusqu'il y a trois ans, époque à laquelle elle aurait perdu son père; depuis cette époque, elle aurait toujours été un peu souffrante, mais n'aurait cependant jamais fait de maladie grave.

Elle n'aurait jamais eu d'enfant ni fait de fausse couche, et ses règles auraient été régulières, jusqu'au mois de janvier; à partir de ce moment, ses règles ne seraient plus apparues.

Cette jeune fille nous déclare que le 10 octobre elle aurait pris un peu d'huile de ricin pour se purger, et le soir elle aurait ressenti des coliques. Elle aurait pris une infusion de tilleul, puis à minuit et demi elle serait accouchée d'un enfant qui n'aurait pas crié et serait venu mort-né. Elle aurait gardé le lit jusqu'au jeudi suivant, c'est-à-dire deux ou trois jours, puis aurait repris son travail. Elle nous déclare avoir toujours ignoré sa grossesse et n'avoir jamais senti son enfant remuer.



Aujourd'hui 24 octobre nous constatons que les aréoles mammaires sont brunes et que les seins contiennent un peu de colostrum qu'on fait sourdre par la pression.

Sur les cuisses se trouvent quelques vergetures blanches ; la paroi abdominale est flasque, dépressible, sur la peau de cette région on voit des vergetures rougeâtres.

Le vagin est large. La fourchette présente une déchirure médiane, incomplètement cicatrisée. Par le toucher vaginal combiné avec le palper abdominal, on constate que l'utérus est encore un peu gros, qu'il arrive presque au niveau du bord supérieur du pubis. Son col est mou et présente une déchirure à gauche.

La membrane hymen est représentée par quelques caroncules rymtiformes.

La fille W... perd par les organes génitaux un liquide mucopurulent ayant l'odeur des lochies.

Conclusions. — 1° La fille W... (Louise) porte les traces d'un accouchement récent.

2° La date de l'accouchement peut remonter à une quinzaine de jours environ.

3° D'après l'examen des organes génitaux, des seins et du ventre, on peut dire que si la grossesse de la fille W... n'a pas atteint son terme normal, elle ne devait pas être loin de celui-ci, elle avait certainement dépassé le huitième mois.

II. *Examen des scellés.* Scellé n° 3. — « Trois fioles vides ayant contenu des médicaments, trouvées et saisies au domicile de l'inculpée. »

Nous trouvons sous scellé n° 3 trois fioles.

1° Une fiole bleue et vide, portant l'étiquette de la pharmacie Marvillet, à Colombes (Seine), avec la mention « Pilules 34967 ». Cette fiole a la forme et la couleur de celles dans lesquelles on vend les pilules de Vallet.

2° Une fiole blanche également vide, portant l'étiquette de la pharmacie précédente, avec la mention « Huile de ricin extraite à froid ». Cette fiole renferme encore quelques gouttes d'un liquide blanc, incolore, huileux, ayant tous les caractères apparents de l'huile de ricin.

3° Une fiole blanche, portant l'étiquette de la même pharmacie que les précédentes, avec la mention « Magnésie calcinée ». Cette fiole est à peu près pleine d'une poudre blanchâtre paraissant être de la magnésie calcinée, c'est à peine si on en a extrait une pincée.

Conclusions. — 1° Des trois fioles que nous avons eu à examiner, deux sont complètement vides et la troisième à peu près pleine.

2° A l'exception de la première fiole portant l'étiquette « Pilules n° 34967 », les deux autres fioles renferment les substances énoncées sur l'étiquette.

Scellé n° 4. — « Une petite boîte en carton ayant contenu des médicaments, saisis au domicile de l'inculpée. »

Cette boîte en carton est toute cassée. Elle porte l'étiquette de la pharmacie Camuset, à Colombes, et elle est complètement vide. Sur l'étiquette nous lisons la mention suivante : « Cachets n° 22980 ».

« Procès-verbal du 15 octobre 1881. — N° 279. — Infanticide.

« Affaire contre la fille W...

« Trois torchons L. W. — Un drap de lit L. W., une camisole sans marque; le tout taché de sang et enveloppé d'une serviette, ayant été saisi au domicile de l'inculpée.

Nous trouvons, enveloppés dans une serviette blanche, damasée, marquée à un de ses coins L. W., les objets suivants :

1° Trois torchons marqués L. W. de grandeur différente, dont deux en toile un peu grossière et le troisième en toile un peu plus fine et à liteaux.

Sur ces trois torchons nous trouvons un certain nombre de taches sanguines d'une couleur un peu pâle. Nous avons détaché quelques morceaux de ces taches, que nous avons placés sur une lame de verre, puis imbibés de quelques gouttes d'eau distillée. Lorsque l'imbibition a été complète, nous avons gratté avec un scalpel propre le morceau imbibé et nous avons recouvert le liquide obtenu par le grattage d'une lamelle de verre; nous avons ensuite porté le tout sous le champ du microscope et nous avons trouvé que ces taches étaient constituées par un grand nombre de cellules épithéliales pavimenteuses, dont quelques-unes étaient recourbées, par des leucocytes, des globules sanguins et un certain nombre de corps étrangers, tels que de la poussière.

Les caractères de ces taches sont ceux des écoulements qui succèdent aux accouchements ou avortements.

2° Une camisole marquée L. W. et présentant sur sa surface un certain nombre de taches formées les unes par du sang pur très rouge et les autres par du sang pâle et semblables à celles qui se trouvent sur les torchons.

3° Un drap de lit marqué M. A. et plié en quatre doubles dans le sens de la largeur. A un des coins de ce drap, nous constatons une énorme tache de sang mesurant environ 15 centimètres de diamètre et assez épaisse pour empeser les quatre épaisseurs que forme le drap et les agglutiner ensemble.

A l'extrémité opposée à cette tache, nous trouvons de nom-

breuses taches pâles semblables à celles constatées sur les torchons, et quelques-unes offrant une teinte légèrement verdâtre, mais ne présentant, à l'examen microscopique, que des globules blancs et rouges, ainsi que des cellules épithéliales pavimenteuses, dont quelques-unes sont racornies et repliées sur elles-mêmes.

Aucune de ces taches ne nous a montré à l'examen microscopique les caractères du méconium.

Conclusions. — Les taches que nous trouvons sur ces linges sont constituées les unes par du sang pur et les autres par des lochies. Ces taches ont les caractères de celles qui succèdent aux accouchements ou aux avortements.

Conclusions générales. — Pour répondre d'une façon précise à la deuxième question qui nous est posée par M. le juge d'instruction et qui est ainsi conçue : « 2° D'examiner les médicaments saisis et de constater s'ils étaient de nature à déterminer un avortement, » il nous faudrait savoir ce que contenait la fiole n° 1 du scellé n° 3 et le scellé n° 4.

Quant aux médicaments contenus dans les fioles n° 2 et 3 du scellé 3, ils ne sont pas de nature à déterminer un avortement.

91. Inculpation d'infanticide. Examen de l'inculpée. Non accouchement. — Je soussigné, Paul Brouardel, commis par M. Habert, juge d'instruction près le tribunal de première instance du département de la Seine, en vertu d'une ordonnance, en date du 6 mai 1884, ainsi conçue :

« Vu la procédure commencée contre la femme B..., née M... (Eugénie), dite G... (Marguerite), inculpée d'infanticide, détenue.

« Attendu la nécessité de constater judiciairement l'état où se trouve en ce moment la sus-nommée.

« Ordonnons qu'il y sera procédé par M. le D^r Brouardel, lequel, après avoir reconnu l'état où se trouve la sus-nommée, dira si elle est accouchée à une époque contemporaine de la naissance de l'enfant nouveau-né trouvé mort le 19 avril 1884, dans la fosse d'aisances de l'hôtel de Bade, boulevard de Strasbourg, 51, et fera toutes constatations utiles. »

Serment préalablement prêté, ai procédé à l'examen de la femme B... le 9 mai 1884.

La femme B... est âgée de vingt ans, elle est grande et paraît vigoureuse. Elle nous déclare n'avoir jamais été malade. Elle aurait eu une grossesse il y a trois ans et peut-être une fausse couche de six semaines environ au mois de septembre ou octobre dernier.

A l'exception de ce retard de quinze jours dans ses règles, qu'elle attribue à un commencement de grossesse, cette femme nous déclare avoir toujours été régulièrement réglée. Pendant son séjour à Paris, à l'hôtel de Bade, elle aurait eu ses règles, du 10 au 15 mars ou du 12 au 17. Elle aurait également eu ses règles le 5 avril dernier, et aujourd'hui elle perd un peu de sang.

Nous constatons actuellement que les seins ne sont pas très volumineux, l'aréole est brune, et par la pression l'on fait sourdre un peu de sécrétion. La femme B... affirme qu'elle aurait toujours eu un peu de sécrétion laiteuse dans les seins depuis sa première grossesse. Cette allégation n'a rien de contraire aux données scientifiques.

Sur la peau du ventre, il existe quelques vergetures nacrées anciennes, mais pas une seule rougeâtre, récente.

La fourchette ne présente pas de traces de cicatrice ou de déchirure récente. L'utérus est petit, très mobile, en antéflexion. Le col de l'utérus est dur et petit, son orifice est transversal, il ne présente pas de déchirure récente.

Conclusions. — 1° La femme B... n'est certainement pas accouchée d'un enfant à terme ou voisin du terme normal de la grossesse depuis au moins trois mois.

2° L'enfant nouveau-né, trouvé mort le 19 avril 1884, dans la fosse d'aisances de l'hôtel de Bade, boulevard de Strasbourg, 51, n'est donc pas né de cette femme.

92. Détermination de la date de l'accouchement. Examen de l'inculpée. — Nous soussignés, Depaul, professeur de clinique d'accouchements à la Faculté de médecine de Paris, Brouardel, professeur de médecine légale à ladite Faculté, et Vibert, docteur en médecine, commis par ordonnance de M. Guichenot, juge d'instruction au tribunal de première instance de la Seine, en date du 24 janvier 1883, à l'effet d'examiner la fille P... (Marie) et de rechercher si elle est accouchée et à quelle époque.

Serment préalablement prêté, avons visité la fille P... à la prison de Saint-Lazare, les 29 janvier et 5 février, et après avoir pris connaissance des pièces de la procédure, répondons comme suit à la question posée par M. le juge d'instruction :

La fille P... nous a déclaré le 29 janvier qu'elle était dans une période menstruelle; par suite elle n'a pu être examinée que le 5 février.

Cette fille, âgée de vingt-huit ans, serait habituellement bien portante, elle aurait eu dans le courant de l'année 1878 une fièvre typhoïde qui aurait guéri sans laisser de troubles de la

santé. Elle serait accouchée au mois de décembre 1879 à Troyes, d'un enfant parvenu à six mois et demi environ de gestation et se serait promptement rétablie de cette fausse couche. Elle nie avoir eu une seconde grossesse. — Elle aurait été réglée à seize ans, et la menstruation aurait toujours été régulière jusqu'au mois de juin 1882, date de l'arrivée de la fille P... à Paris; depuis le mois de juillet, les règles auraient disparu pour ne reparaitre qu'au mois de décembre. — Ces renseignements relatifs à la menstruation sont contradictoires avec ceux fournis par l'inculpée au cours de l'instruction, et avec les déclarations qu'elle a faites à l'un de nous lors d'un premier examen.

Actuellement on constate que la fille P... présente la pigmentation de la face qui constitue le masque des femmes enceintes ou récemment accouchées (chloasma). Les seins ne sont pas très volumineux, l'aréole des mamelons offre une coloration brune; par la compression on fait sortir des mamelons une petite quantité d'un liquide blanchâtre et opalescent. Le ventre est souple et non tuméfié; il ne présente pas de vergetures; la ligne blanche offre une très légère pigmentation; les muscles droits de l'abdomen sont écartés et laissent entre eux un espace dans lequel on peut facilement introduire le doigt. — Les parties génitales externes sont normalement conformées; la membrane hymen est détruite et n'est plus représentée que par des caroncules myrtiformes; il n'existe pas de cicatrice de la fourchette. — Par le toucher et par l'examen au spéculum, on constate que le col de l'utérus présente un orifice transversal entr'ouvert de façon, à permettre l'introduction de l'extrémité du doigt; au niveau de la commissure droite de cet orifice, se trouve une déchirure. Le corps de l'utérus est peu volumineux.

Les constatations qui viennent d'être exposées suffisent à établir nettement la réalité d'un accouchement antérieur, elles doivent même faire considérer comme très probable que cet accouchement ne remonte pas au mois de décembre 1879, et date seulement de quelques mois; mais sur ce dernier point toutefois, une affirmation absolue n'est pas permise. En effet, s'il est très rare que la pigmentation de la face et des seins, que la sécrétion du lait persistent plusieurs années après un accouchement, si l'écartement des muscles droits de l'abdomen, l'état du col de l'utérus entr'ouvert au point de laisser pénétrer l'extrémité du doigt, s'observent bien plutôt chez une femme qui est accouchée depuis quelques mois seulement que chez une autre dont l'accouchement remonte à plusieurs années, chacun de ces signes envisagé isolément peut à la rigueur être trompeur, et bien que le fait

de leur réunion chez une même femme augmente beaucoup leur valeur, il ne permet pas cependant une conclusion formelle.

Les dépositions des témoins entendus au cours de l'instruction concordent parfaitement avec la présomption d'une grossesse terminée à la fin de septembre ou au commencement d'octobre 1882. Outre l'augmentation graduelle du volume du ventre et de la poitrine signalée par plusieurs personnes, qui aurait disparu brusquement et qui ne peut être attribuée à une maladie dont il ne reste aucune trace, l'enflure des pieds et des jambes constatée par un témoin s'observe assez fréquemment au cours de la grossesse, l'hémorrhagie abondante au point de « tacher le lit jusqu'au sommier » est bien en rapport, chez une femme d'ailleurs bien portante et qui dit même ne pas avoir été réglée à cette époque, avec l'idée d'un accouchement — et enfin, les pertes sanguines survenues vers la fin d'octobre et « assez abondantes pour qu'on ait pu suivre l'inculpée à la trace » sont bien en rapport aussi avec ce qui peut se produire chez une femme ayant accouché quelque temps auparavant et n'ayant pris aucun des soins que réclamait son état. — Nous n'avons évidemment pas à nous prononcer sur le degré de confiance qu'il convient d'accorder à ces dépositions, mais nous devons faire remarquer cependant qu'elles correspondent bien entre elles et que même elles se corroborent mutuellement. Toutefois, nous ne nous croyons pas autorisés à conclure d'après des faits que nous n'avons pas observés nous-mêmes et, ici encore, si nous nous trouvons amenés à croire que l'accouchement remonte très vraisemblablement à l'époque indiquée par la prévention, nous ne pouvons l'affirmer d'une manière absolue.

Conclusions. — 1° La fille P... présente les signes d'un accouchement antérieur à nos examens.

2° Bien que les constatations faites sur la fille P... et les dépositions des témoins qui nous ont été communiquées doivent faire considérer comme très probable que cet accouchement ne remonte pas au delà de quelques mois, nous ne pouvons cependant affirmer d'une manière absolue que l'accouchement ne s'est pas effectué à une date plus reculée, et même au mois de décembre 1879, comme le prétend l'inculpée.

FIN.

TABLE DES MATIÈRES

PRÉFACE.....	v
1. — QU'EST-CE QU'UN NOUVEAU-NÉ?.....	8
2. — Y A-T-IL EU INFANTICIDE?.....	12
3. — QUELLES PERSONNES COMMETTENT DES INFANTICIDES?.....	14
4. — CONDITIONS DE L'EXPERTISE.....	17
5. — QUESTIONS MÉDICO-LÉGALES.....	19
I. — QUESTIONS MÉDICO-LÉGALES RELATIVES A L'ENFANT.....	20
I. — <i>L'enfant est-il né à terme?</i>	20
Poids du corps.....	24
Taille.....	27
A quelle époque de la vie intra-utérine l'enfant était-il parvenu, au moment de sa naissance?.....	31
II. — <i>L'enfant est-il né vivant?</i>	38
A. — Mort-nés avant le travail dans le sein de la mère.....	38
B. — Morts pendant le travail.....	43
Cessation prématurée de la respiration placentaire.....	43
Asphyxie par procidence du cordon.....	44
Compression de la tête.....	45
Hémorrhagie.....	51
C. — Mort après la naissance.....	51
Preuves que l'enfant a respiré.....	53
A. — Les poumons surnagent, l'enfant a-t-il respiré?.....	58
B. — Les poumons ne surnagent pas, est-il sûr que l'enfant n'a pas respiré?.....	64
Preuves tirées de l'examen de l'appareil circulatoire et du sang.....	69
III. — <i>Combien de temps l'enfant a-t-il vécu?</i>	71
IV. — <i>Quelle est la cause de la mort?</i>	77
<i>Infanticide par suffocation</i>	78
<i>Infanticide par strangulation</i>	87
<i>Infanticide par immersion</i>	90
Immersion dans l'eau.....	90
Immersion dans les fosses d'aisances.....	92
<i>Infanticide par fractures du crâne</i>	104
Quels sont les moyens de défense invoqués par la mère?.....	109
<i>Infanticide par plaies et mutilations</i>	115
Plaies.....	115
Mutilations.....	118

<i>Infanticide par combustion</i>	121
<i>Infanticide par empoisonnement</i>	129
<i>Mort du nouveau-né par défaut de soins</i>	131
<i>A quelle époque remonte la mort du nouveau-né?</i>	135
II. — QUESTIONS MÉDICO-LÉGALES RELATIVES A L'ÉTAT DE LA MÈRE..	146
1. — <i>Telle femme est-elle accouchée? Et à quelle époque est-elle accouchée?</i>	147
2. — <i>La femme peut-elle ignorer qu'elle est enceinte?</i>	151
3. — <i>La femme peut-elle accoucher sans le savoir?</i>	153
4. — <i>État physique et mental de la femme immédiatement après l'accouchement</i>	155
<i>Une femme qui vient d'accoucher peut-elle être hors d'état de donner à son enfant les soins nécessaires?</i>	156
<i>Une femme qui accouche peut-elle être prise, au moment de son accouchement, d'un délire passager qui provoque des impulsions homicides dont elle est inconsciente?</i>	159
III. — EXAMEN DE TACHES FORMÉES PAR LE MÉCONIUM, LES MATIÈRES FÉCALES, L'ENDUIT FŒTAL, LES LIQUIDES DE L'ACCOCHEMENT.	165
<i>Taches de méconium</i>	167
<i>Taches de matières fécales</i>	168
<i>Enduit fœtal</i>	170
<i>Taches formées par les liquides qui s'écoulent pendant l'accouchement</i>	172
OBSERVATIONS ET EXPERTISES MÉDICO-LÉGALES.....	173
A. — <i>Enfants venus au monde non viables, par malformation.</i>	173
1. — <i>Enfant non viable. Hydrorachis</i>	173
2. — <i>Enfant non viable. Vice de conformation du cœur.</i>	174
3. — <i>Enfant né à huit mois et demi, non viable. Mort quatre jours après sa naissance. Rétrécissement de l'intestin</i>	175
B. — <i>Enfants mort-nés</i>	180
4. — <i>Mort-né au huitième mois</i>	180
5. — <i>Mort-né au huitième mois trouvé dans les fosses d'aisances</i>	182
6. — <i>Mort-né à huit mois et demi</i>	183
7. — <i>Mort-né à huit mois. Macération</i>	184
8. — <i>Mort-né à huit mois. Macération</i>	185
9. — <i>Mort-né à terme</i>	186
10. — <i>Mort-né à terme</i>	188
11. — <i>Mort-né à terme. Submersion</i>	189
C. — <i>Enfants morts pendant le travail</i>	190
12. — <i>Mort pendant le travail. Hémorragie de l'arachnoïde</i>	190
13. — <i>Mort pendant le travail. Hémorragie de l'arachnoïde</i>	193
14. — <i>Mort pendant le travail par hémorragie méningée.</i>	194
15. — <i>Mort par longueur du travail de l'accouchement.</i>	195
16. — <i>Mort pendant le travail. Présentation par le siège.</i>	197
D. — <i>Infanticides par suffocation</i>	199
17. — <i>Asphyxie par suffocation</i>	199

18. — Asphyxie par suffocation	200
19. — Suffocation probable	201
20. — Asphyxie par suffocation	203
21. — Asphyxie par suffocation	205
22. — Asphyxie par suffocation	207
23. — Asphyxie par suffocation	209
24. — Asphyxie par suffocation	211
25. — Asphyxie par suffocation à la main	213
26. — Asphyxie par strangulation ou suffocation	216
27. — Infanticide par imprudence. Suffocation	218
28. — Asphyxie d'un enfant de trois jours. Suffocation accidentelle ou bronchite suffocante	219
29. — Asphyxie par suffocation probable	221
30. — Asphyxie par suffocation probable	223
31. — Inculpation d'homicide par suffocation. Consulta- tion	224
32. — Enfant trouvé dans une malle. La mort remonte à deux mois. Saponification du cadavre	225
<i>E. — Infanticides par strangulation</i>	<i>227</i>
33. — Asphyxie par strangulation à la main	227
34. — Asphyxie par strangulation à l'aide d'un lien et par suffocation	230
35. — Asphyxie par strangulation au moyen d'un lien ..	231
36. — Asphyxie par strangulation à la corde	233
<i>F. — Infanticides par submersion</i>	<i>235</i>
37. — Submersion dans l'eau. Accouchement dans un seau	235
38. — Submersion dans le liquide des fosses d'aisances ..	237
39. — Submersion dans une fosse d'aisances	240
40. — Submersion dans la fosse d'aisances	242
41. — Immersion dans le liquide des fosses d'aisances. Consultation	243
42. — Immersion dans les fosses d'aisances. Violences ..	253
43. — Submersion dans la fosse d'aisances	255
44. — Immersion dans les fosses d'aisances	258
<i>G. — Infanticides par fractures du crâne</i>	<i>259</i>
45. — Fractures des os du crâne	259
46. — Fractures des os du crâne. Écrasement	261
47. — Fractures du crâne. Mutilations	263
48. — Fracture du crâne	265
49. — Fractures du crâne par écrasement	267
50. — Fracture du crâne. Défaut d'ossification du pa- riétal	268
51. — Fractures du crâne, fractures de la colonne verté- brale, fractures des côtes, etc.	270
52. — Fractures du crâne par écrasement. Mutilations. Immersion dans une fosse d'aisances	273
53. — Fractures du crâne. Immersion dans les fosses d'ai- sances	276
54. — Fractures du crâne. Strangulation	279

55. — Fractures du crâne. Strangulation.....	281
56. — Fractures du crâne. Strangulation.....	288
<i>H. — Infanticides par plaies.....</i>	287
57. — Infanticide par section de la gorge.....	287
58. — Infanticide par plaies du cou. Section de la moelle.	290
59. — Infanticide par plaies nombreuses. Coups de cou-	
teau donnés avec acharnement.....	293
60. — Infanticide par plaies nombreuses faites avec un	
canif (40 coups) et une aiguille à tricoter (20 pi-	
qûres).....	294
<i>I. — Infanticides avec mutilations et dépeçages.....</i>	297
61. — Infanticide avec mutilations. Immersion dans une	
fosse d'aisances.....	297
62. — Dépeçage. Immersion dans une tonne de vidanges	
mobile.....	299
63. — Dépeçage. Immersion dans une fosse d'aisances..	304
64. — Dépeçage. Les fragments du cadavre ont été don-	
nés à manger à un porc.....	306
65. — Dépeçage. Immersion des fragments dans une	
linette.....	311
<i>J. — Infanticides par combustion.....</i>	318
66. — Infanticide. Enfant grillé.....	318
67. — Combustion d'un enfant. Complicité de la grand-	
mère. Affaire L..., de Chinon.....	320
<i>K. — Infanticides par défaut des soins nécessaires.....</i>	327
68. — Asphyxie par défaut de soins. Matières fécales dans	
l'estomac.....	327
69. — Infanticide par défaut de soins.....	330
70. — Ligature défectueuse du cordon. Mort par hémor-	
rhagie ombilicale.....	333
<i>L. — Examen de débris isolés et de squelettes de nouveau-nés..</i>	335
71. — Examen d'un fragment de nouveau-né.....	335
72. — Examen d'un fragment de nouveau-né.....	336
73. — Examen d'os de nouveau-né à terme. Infraction	
aux lois sur les inhumations.....	337
74. — Examen de quatre squelettes trouvés dans des	
fosses d'aisances.....	338
75. — Examen d'un squelette.....	343
76. — Examen de débris et d'ossements trouvés dans les	
cendres.....	345
77. — Examen d'ossements trouvés dans des cendres :	
ossements d'animaux.....	351
78. — Infanticide. Combustion dans les cendres ? Déter-	
mination d'ossements. Examen chimique des	
cendres.....	355
<i>M. — Examen de débris du placenta, du cordon. — Examen</i>	
<i> de taches amniotiques.....</i>	360
79. — Examen de débris (placenta, membranes, cordon,	
intestins de poissons).....	360

80. — Infanticide. Examen des taches de liquide amniotique.....	367
<i>N</i> — <i>Mort simultanée de la mère et de l'enfant</i>	371
81. — Infanticide par strangulation à la main. Mort de la mère. Symphyse cardiaque. Hémorrhagie....	371
82. — Infanticide par strangulation par un lien. Mort de la mère. Hémorrhagie utérine.....	374
<i>O.</i> — <i>Époque de la mort</i>	377
83. — Détermination de l'époque de la naissance et de la mort d'un nouveau-né, faite par la méthode entomologique.....	377
84. — Détermination de l'époque de la mort par la méthode entomologique.....	380
85. — Détermination de l'époque de la mort par la méthode entomologique.....	382
86. — Détermination de l'époque de la naissance et de la mort faite par la méthode entomologique.....	385
87. — Détermination de l'époque de la naissance et de la mort faite à l'aide de la méthode entomologique.....	385
88. — Détermination de l'âge d'un cadavre par la méthode entomologique.....	386
<i>P.</i> — <i>Questions relatives à la mère</i>	390
89. — Examen de l'accusée. Constatation de virginité...	390
90. — Examen de la mère. Détermination de la date de l'accouchement.....	391
91. — Inculpation d'infanticide. Examen de l'inculpée. Non accouchement.....	394
92. — Détermination de la date de l'accouchement. Examen de l'inculpée.....	395

FIN DE LA TABLE DES MATIÈRES.

LIBRAIRIE J.-B. BAILLIÈRE ET FILS

- Annales d'hygiène publique et de médecine légale**, par MM. BROUARDEL, CHARRIN, L. COLIN, DU MESNIL, PAUL GARNIER, JAUDES, LACASSAGNE, LHOÏTE, MORACHE, MOTET, G. POUCHET, THOINOT, TOURDES, VIBERT, etc., Directeur de la rédaction : le docteur P. BROUARDEL. La *Troisième série*, commencée en janvier 1878, paraît tous les mois par numéros de 96 pages in-8 et forme chaque année 2 vol. in-8. Prix des années parues (1879-1896). 396 fr. Prix de l'abonnement annuel. Paris 22 fr. Départements 24 fr. Union postale..... 25 fr.
- BRIAND (J.) et CHAUDÉ (E.). — **Manuel complet de médecine légale**, contenant un *Traité élémentaire de chimie légale*, 10^e édition, 2 vol. gr. in-8, avec 5 pl. et 37 figures..... 24 fr.
- CHAPUIS (A.). — **Précis de toxicologie**, par le Dr A. CHAPUIS, professeur agrégé de chimie à la Faculté de médecine de Lyon. 3^e édit. 1897, 1 vol. in-8 de 750 p., avec 54 fig. cartonné.. 8 fr.
- CHARPENTIER (Alph.). — **Traité pratique des accouchements**, 2^e édition, 1890, 2 vol. gr. in-8 de 1,100 pages, avec 930 fig. et 2 pl. coloriées..... 30 fr.
- ENGELMANN. — **La pratique des accouchements chez les peuples primitifs**. 1 vol. in-8 de xvi-368 p. avec 83 figures. 7 fr.
- FOURNIER (C.). — **Manuel complet des sages-femmes**, par le Dr C. FOURNIER, professeur à l'École de médecine d'Amiens. Introduction par le Dr MAYGNIER, professeur agrégé à la Faculté de médecine de Paris, accoucheur des hôpitaux. 1895-1897, 4 vol. in-18, avec fig., cart..... 12 fr.
- GALLARD. — **De l'avortement**, au point de vue médico-légal. 1 vol. in-8..... 8 fr.
- GALLIER. — **Médecine légale vétérinaire**. 1895, 1 vol. in-18 Jésus, cartonné (*Encyclopédie Cadéac*)..... 5 fr.
- GALLOIS (Ern.). — **Manuel de la sage-femme et de l'élève sage-femme**, 1 vol. in-18 Jésus de 634 pages, avec figures. 6 fr.
- GARNIER (Paul). — **La folie à Paris**. Etude statistique, clinique et médico-légale, par le docteur PAUL GARNIER, médecin en chef de l'infirmerie du dépôt de la Préfecture de police. 1890, 1 vol. in-16 de 424 pages..... 3 fr. 50
- GREHANT. — **Les poisons de l'air**, l'acide carbonique et l'oxyde de carbone, asphyxies et empoisonnements, 1890, 1 vol. in-18 de 321 p. avec 21 figures..... 3 fr. 50
- JAMMES. — **Aide-mémoire d'analyse chimique et de toxicologie**, 1 vol. in-18 de 262 pages avec 71 figures, cart..... 3 fr.
- LACASSAGNE. — **Les tatouages**. Etude anthropologique et mé-

- dico-légale, 1 vol. in-8, avec 36 pl..... 5 fr.
- LEFERT (Paul). — **Aide-mémoire de médecine légale.** 1897, 1 vol. in-18, cart..... 3 fr.
- X MARCÉ. — **Traité de la folie des femmes enceintes, des nouvelles accouchées et des nourrices.** 1 vol. in-8, 408 p..... 6 fr.
- MARTIN-SAINT-ANGE (J.-G.). — **Iconographie pathologique de l'œuf humain fécondé, en rapport avec l'étiologie de l'avortement,** 1 vol. in-4 avec 19 pl. cart..... 35 fr.
- PENARD (Louis). — **De l'intervention du médecin légiste dans les questions d'attentats aux mœurs.** 1 vol. in-8.. 2 fr. 50
- PENARD (Lucien) et ABELIN (G.). — **Guide pratique de l'accoucheur et de la sage-femme.** 8^e édition. 1896, 1 vol. in-18 de 712 pages, avec 207 fig., cartonné..... 6 fr.
- TARDIEU (A.). — **Médecine légale : attentats aux mœurs, avortement, blessures, empoisonnement, folie, identité, infanticide, maladies accidentelles, pendaison,** 9 vol. in-8..... 54 fr.
- **Etude médico-légale sur les attentats aux mœurs,** 7^e édition, 1 vol. in-8 viii-304 pages, avec 5 planches..... 5 f.
- **Etude médico-légale sur l'avortement.** 4^e édition, 1 vol. in-8, vii-290 p..... 4 fr.
- **Etude médico-légale sur les blessures,** 1 vol. in-8 de 480 pages..... 6 fr.
- **Etude médico-légale et clinique sur l'empoisonnement,** 2^e édition, 1 vol. in-8 de 1,072 p., avec 53 fig. et 2 pl..... 14 fr.
- **Etude médico-légale sur la folie,** 2^e édition, 1 vol. in-8 de 679 pages..... 7 fr.
- **Question médico-légale de l'identité dans ses rapports avec les vices de conformation des organes sexuels,** 1 vol. in-8 de 176 pages..... 3 fr.
- X — **Etude médico-légale sur l'infanticide.** 1 vol. in-8 de 372 pages, avec 3 pl. col..... 6 fr.
- **Etude médico-légale sur les maladies produites accidentellement ou involontairement par imprudence, négligence ou transmission contagieuse,** 1 vol. in-8 de 388 p... 4 fr.
- **Etude médico-légale sur la pendaison, la strangulation et la suffocation.** 2^e édition, 1 vol. in-8 de xii-352 pages, avec planches..... 5 fr.
- X TOULMOUCHE (A.). — **Etude sur l'infanticide et la grossesse cachée ou simulée,** 1 vol. in-8..... 3 fr.
- VIBERT (Ch.). — **Précis de médecine légale.** Introduction par le professeur P. BROUARDEL. 4^e édition. 1896, 1 vol. in-8, 780 pages, avec 80 fig. et 3 pl. color., cart..... 10 fr.
- X VINAY. — **Traité des maladies de la grossesse et des suites de couches.** 1894, 1 volume grand in-8 de 836 pages, 91 figures..... 16 fr.

1888